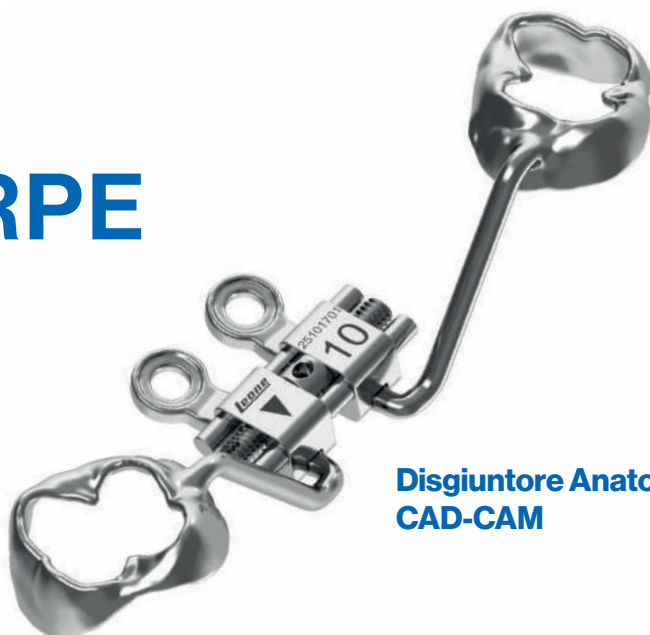



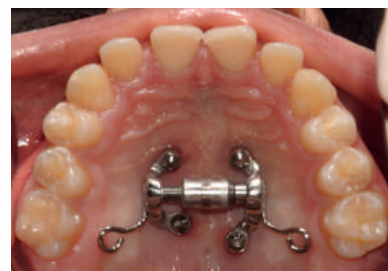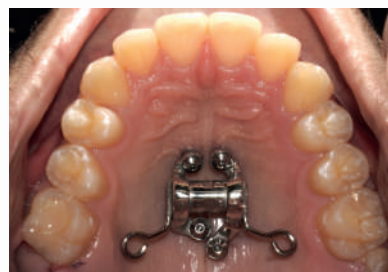BORN TO BE MARPE



**Disgiuntore Anatomico
CAD-CAM**



**Disgiuntore Telescopico
CAD-CAM**





Immagini cliniche tratte dall'articolo interno

STEP

Straight
Technique
Evolved
Philosophy

System



L'ESSENZA
DELLA TECNICA
STRAIGHT WIRE
DAL 1999

Novità dal Gruppo Leone



Dopo gli importanti sviluppi introdotti nel 2025, Leone® prosegue il proprio percorso di crescita con il nuovo polo produttivo, rafforzando ulteriormente la capacità industriale e il controllo dei processi.

L'evoluzione degli spazi si inserisce in continuità con quanto già avviato, confermando l'impegno dell'azienda verso innovazione, qualità e affidabilità.

COMPLETAMENTO DEL POLO PRODUTTIVO


L'ampliamento ha consentito di dedicare nuovi spazi alle Presse e allo Stampaggio, in piena integrazione con le altre aree aziendali.

Questi ambienti sono stati progettati per ottimizzare i flussi operativi e migliorare l'efficienza complessiva. Inoltre, hanno favorito l'introduzione di macchinari e tecnologie avanzate, che aumentano la precisione delle lavorazioni e la ripetibilità dei processi, riducendo al minimo il margine di errore.

L'ampliamento ha interessato anche le aree di supporto e la logistica interna, contribuendo a una riorganizzazione complessiva degli spazi. Questo ha permesso di ottimizzare le attività esistenti e di creare le condizioni per un'ulteriore espansione della capacità produttiva.

UN PERCORSO DI CRESCITA CONTINUA

Il completamento del nuovo sito produttivo rappresenta un ulteriore passo nel percorso di sviluppo di Leone®, che continua a investire per rispondere in modo sempre più efficace alle esigenze del mercato, guardando al futuro con visione e concretezza.



Complici del tuo Sorriso.

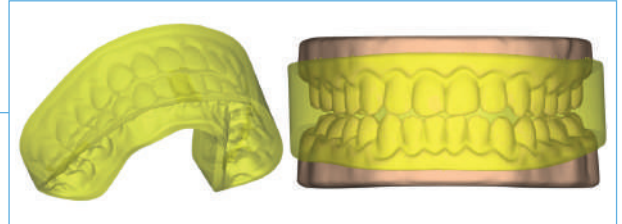
SCOPRI L'ALLINEATORE LEONE SU
[DSLEONE.IT/ALLEO](https://dsleone.it/alleo)

ALLEO È L'ALLINEATORE CAPACE DI ESPRIMERE AL
MEGLIO LA PROFESSIONALITÀ DEI CLINICI ED ASSICURARE
UN MAGGIORE COINVOLGIMENTO DEI PROPRI PAZIENTI
NELL'ADERENZA AL TRATTAMENTO.

ALLEO[®]

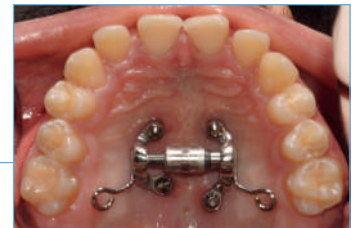*ds***leone**[®]

**5 ELASTODONZIA CUSTOMIZZATA:
DAL SET-UP DIGITALE ALLA CLINICA**
E. Tessore, V. Lanteri, V. Farella, A. Abate



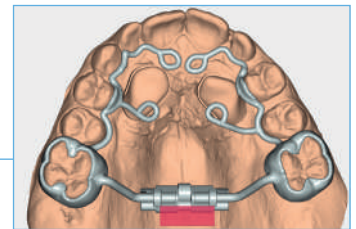
18 FORMAZIONE CONTINUA 2026

**21 UTILIZZO DELLA NUOVA VITE TELESCOPICA
A0640 PER LA MASPE IN GIOVANE ADULTO
REALIZZATA CON FLUSSO DI LAVORO FULL DIGITAL**
D. Sirignano, C. Segnini, V. D'Antò



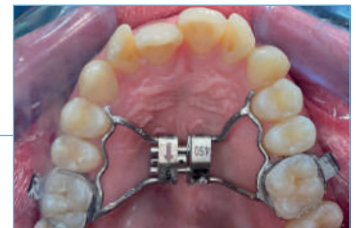30 NOTIZIE ED EVENTI LEONE®

**33 DISPOSITIVI ORTODONTICI CUSTOMIZZATI CAD-CAM:
INNOVAZIONE DIGITALE E LINGUAGGIO CONDIVISO
CLINICO-TECNICO**
A. Caburlotto



43 45° INCONTRO CULTURALE LEOCLUB - 6° LEOTECH

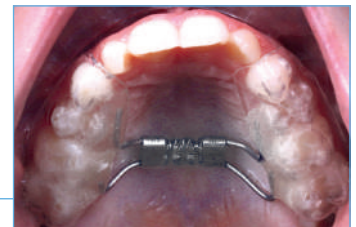**45 LEAF EXPANDER® NELL'ADULTO
E BIOMECCANICA STEP: UN CASE REPORT**
E. Giordano



52 LEONE® NEL MONDO

56 CORSI DI ORTODONZIA ISO 2026

**59 HYBRID MODE EXPANDER:
UN CASO CLINICO**
P. Kehyaian



TUTTI GLI ARTICOLI PUBBLICATI SUL BOLLETTINO DI INFORMAZIONI LEONE SONO REDATTI SOTTO LA RESPONSABILITÀ DEGLI AUTORI.
LA PUBBLICAZIONE O LA RISTAMPA DEGLI ARTICOLI DEVE ESSERE AUTORIZZATA PER ISCRITTO DALL'EDITORE.


Gli articoli esprimono le opinioni degli autori e non impegnano la responsabilità legale della società Leone. Tutti i diritti sono riservati. È vietata la riproduzione in tutto o in parte con qualunque mezzo. La società Leone non si assume alcuna responsabilità circa l'impiego dei prodotti descritti in questa pubblicazione, i quali essendo destinati ad esclusivo uso ortodontico e implantologico, devono essere utilizzati unicamente da personale specializzato e legalmente abilitato che rimarrà unico responsabile della costruzione e dell'applicazione degli apparecchi ortodontici e delle protesi realizzati in tutto o in parte con i suddetti prodotti. Tutti i prodotti Leone sono progettati e costruiti per essere utilizzati una sola volta; dopo essere stati tolti dalla bocca del paziente, devono essere smaltiti nella maniera più idonea e secondo le leggi vigenti. La società Leone non si assume alcuna responsabilità circa possibili danni, lesioni o altro causati dalla riutilizzazione dei suoi prodotti. Questa pubblicazione è inviata a seguito di vostra richiesta. Ai sensi del Regolamento UE 2016/679 è vostro diritto richiedere la cessazione dell'invio e/o dell'aggiornamento dei dati in nostro possesso.

Spedizione gratuita - Progetto e realizzazione: **Reparto Grafica Leone Spa** - Stampa: **ABC TIPOGRAFIA srl** Calenzano (FI)

IT-09-23/117

La carta ha un impatto molto significativo sull'ambiente. Per farsi un'idea dell'effetto che ha la tradizionale carta sull'ecosistema, basti pensare che per produrre una tonnellata di carta dalla cellulosa vergine è necessario abbattere ben 15 alberi. Il formato di questa pubblicazione è stato ridimensionato. Scegliendo un formato più piccolo abbiamo dimezzato la quantità di carta utilizzata per la stampa, riducendo l'impatto ambientale.

Il primo elastomero customizzato in digitale



Adòk è il primo elastomero digitale realizzato **su misura**, capace di **risolvere le più comuni abitudini viziate**, **controllare l'eruzione dentale** e stimolare la crescita mandibolare dei giovani pazienti.



Scopri di più

DIGITAL SERVICE LEONE

Via P. a Quaracchi, 50
50019 Sesto Fiorentino (FI)
www.dsleone.it

☎ +39 055 019901
☎ +39 342 5032777
✉ info@dsleone.it

dsleone[®]

ELASTODONZIA CUSTOMIZZATA: DAL SET-UP DIGITALE ALLA CLINICA

Enrica Tessore

DDS MS Specialista in Ortognatodonzia
Università degli Studi di Modena
e Reggio Emilia

Valentina Lanteri

DDS MS Specialista in Ortognatodonzia
Specialista in Odontoiatria pediatrica
PhD in Oral Sciences
Prof. Associato Università degli Studi di Modena
e Reggio Emilia

Valentina Farella

DDS MS Specializzanda in Ortognatodonzia
Università degli Studi di Modena
e Reggio Emilia

Andrea Abate

DDS MS
PhD Student

RIASSUNTO

Questo articolo presenta ADOK, un apparecchio rimovibile elastomerico completamente personalizzato sia per l'ortodonzia preventiva e intercettiva che per quella correttiva e di contenzione. Il dispositivo viene pianificato su modelli dentali digitali mediante Dental Digital Set-Up (DDSU) e realizzato con un workflow di stampa, consentendo un controllo tridimensionale della posizione dentale pur preservando il razionale ortopedico-funzionale tipico degli apparecchi elastodontici. In dentatura decidua e mista, l'apparecchio può contribuire alla correzione sagittale e verticale, al riequilibrio neuromuscolare e alla gestione delle abitudini disfunzionali, con un protocollo clinico semplificato che assicura la predicibilità dei risultati.

In dentatura permanente e nel paziente a fine crescita, il dispositivo può contribuire al finishing ortodontico grazie all'ottimizzazione dei rapporti occlusali e della posizione mandibolare, nonché al controllo dei pattern disfunzionali, favorendo la stabilizzazione dei risultati a lungo termine. Vengono discusse indicazioni, flusso di lavoro digitale, gestione clinica ed evidenze cliniche preliminari.

Parole chiave: ADOK; elastodonzia; elastodonzia customizzata; set-up digitale (DDSU); terapia miofunzionale.

INTRODUZIONE

Le relazioni tra crescita scheletrica, attività muscolari oro-facciali e genesi delle malocclusioni rappresentano un tema centrale dell'ortodonzia. Nel tempo, la terapia funzionale ha proposto dispositivi in grado di coinvolgere entrambe le arcate senza l'impiego di forze esogene, sfruttando le forze generate dal sistema stomatognatico e indirizzando i pattern neuromuscolari e posturali. L'evoluzione dei materiali elastici e biocompatibili ha favorito la diffusione di apparecchi elastomerici preformati, riuniti oggi nel concetto di elastodonzia. Tali dispositivi possono essere utili nel controllo di abitudini viziate e parafunzioni (postura linguale, deglutizione atipica, succhiamenti), con benefici potenziali su crescita, estetica del terzo inferiore del volto e rapporti occlusali. Un limite ricorrente degli elastomeri preformati, tuttavia, è il controllo solo indiretto e talvolta incompleto della posizione dentale.

Le disfunzioni orali (respirazione orale, deglutizione atipica, postura linguale bassa, abitudini non nutritive) rappresentano fattori ambientali frequentemente associati alle malocclusioni e possono contribuire in modo sostanziale alla loro espressione clinica (Bjork, 1974; Petrović et al., 2013; D'Onofrio, 2019).

In accordo con l'ipotesi della matrice funzionale, la modulazione della funzione può guidare la morfogenesi cranio-facciale: correggendo la funzione, si può influenzare la forma (Moss e Salentijn, 1969; Moss, 1997).

In età evolutiva, la diagnosi precoce e la rieducazione di atti quali deglutizione, masticazione e respirazione possono avere ricadute positive non solo occlusali, ma anche su postura, qualità del sonno e benessere generale, soprattutto se integrate con terapia miofunzionale (Koretsi et al., 2018; Papageorgiou et al., 2019; Wishney et al., 2019).

In questo scenario, le caratteristiche di un dispositivo elastodontico clinicamente rilevanti includono:

- appropriatezza, ovvero coerenza con il quadro diagnostico individuale;
- efficacia ed efficienza, in termini di risultati ottenibili e tempi di trattamento;
- predicibilità, per ottenere risposte terapeutiche costanti e ripetibili;
- comfort per il paziente, essenziale per garantire aderenza alla terapia, soprattutto in età pediatrica.

Gli Autori descrivono ADOK, un elastomero completamente customizzato sviluppato in collaborazione con Digital Service Leone S.r.l. (Sesto Fiorentino, Italia) e derivato dall'esperienza clinico-tecnica maturata nella realizzazione artigianale di dispositivi elastomerici personalizzati. La procedura digitale basata sul Dental Digital Set-Up (DDSU) consente di pianificare e trasferire in modo predicibile correzioni ortodontiche tridimensionali, affiancando alla componente ortopedico-funzionale una guida dentale mirata e individualizzata.

Nel contesto dell'elastodoncia contemporanea, la disponibilità di dispositivi mirati per differenti fasi della crescita (dentatura decidua, mista o permanente) consente di estendere l'approccio funzionale lungo tutto lo sviluppo occlusale. La personalizzazione digitale di ADOK si inserisce in questa evoluzione, con l'obiettivo di incrementare predicibilità e controllo tridimensionale rispetto ai dispositivi preformati.

A partire dai modelli digitali è possibile ricavare dati utili alla personalizzazione (ad esempio l'indice di Bolton per la coordinazione delle arcate) e, in presenza degli incisivi permanenti, stimare con metodi predittivi la dimensione mesio-distale dei permanenti non ancora erotti. Ciò permette di predisporre spazi adeguati all'interno del dispositivo e accompagnare le fasi della permuta senza necessità di nuove impronte. Sulla base del morso di costruzione individuale, l'elastomero può essere progettato per un'azione di avanzamento mandibolare, utile nella gestione della II classe. Specifiche modalità costruttive permettono inoltre la correzione del morso profondo e, in casi selezionati, del morso aperto.

La previsione del successo a breve termine della terapia funzionale e i principali effetti neuromuscolari dei dispositivi funzionali sono stati ampiamente discussi in letteratura (Cretella Lombardo et al., 2020; Farronato et al., 2013; Kyburz et al., 2019).

In presenza di cross bite mono- o bilaterali è consigliabile una fase preliminare di espansione mascellare con la metodica di preferenza; nella nostra esperienza, dispositivi a forze leggere e continue come il Leaf Expander risultano particolarmente indicati (Lanteri et al., 2016; Beretta et al., 2019; Brotto et al., 2021).

ASPETTI TECNICI E WORKFLOW DIGITALE

Il ciclo di progettazione-produzione di ADOK è prevalentemente digitale ("dematerializzato") e consente una collaborazione efficiente tra studio clinico, ortodontista di riferimento e laboratorio di produzione.

- Acquisizione delle arcate mediante scansione intraorale e invio dei file STL (in alternativa, invio delle impronte in silicone per digitalizzazione).
- Compilazione del modulo di prescrizione da parte dell'ortodontista e invio della documentazione clinica indispensabile (foto extra- e intraorali, ortopantomografia, teleradiografia latero-laterale).
- Elaborazione del piano di trattamento e del VTO individuale da parte di specialisti in ortodoncia sulla base delle indicazioni del curante.
- Invio del set-up digitale allo studio richiedente per revisione e approvazione; la correzione può prevedere più step in relazione all'entità delle modifiche programmate.

- Produzione del dispositivo tramite workflow di stampa, controllo qualità e verifica di corrispondenza al progetto approvato.
- Spedizione allo studio e avvio della terapia; eventuali step incrementali fino al conseguimento dei risultati e stabilizzazione con impiego prevalentemente notturno.

Oltre all'impiego ortodontico-funzionale, il dispositivo può essere progettato anche come protezione nei confronti di parafunzioni o come paradenti in soggetti che praticano sport a rischio di traumi dentali, in accordo con le indicazioni cliniche.

PROGETTAZIONE E COSTRUZIONE

Il laboratorio di riferimento riceve i file STL (o le impronte per la successiva digitalizzazione) e la prescrizione clinica. Sulla base della documentazione e dei dati ricavati dai modelli digitali viene sviluppato il set-up (DDSU) che guida la progettazione del dispositivo.

La fase produttiva prevede la realizzazione mediante stampa e rifinitura manuale accurata; al termine vengono eseguite verifiche di qualità e di corrispondenza alle prescrizioni prima dell'invio allo studio.

ASPETTI CLINICI E PROTOCOLLO D'USO

Dopo le verifiche di competenza, l'ortodontista consegna il dispositivo e controlla l'adattamento alle arcate. In presenza di set-up, la coincidenza iniziale non è attesa come perfetta, ma deve tendere a migliorare progressivamente con il progredire dei movimenti programmati.

È fondamentale escludere aree di compressione delle mucose; qualora presenti, vanno corrette con ritocchi minimi per non alterare la morfologia e le caratteristiche funzionali del dispositivo.

Il paziente viene istruito a indossare ADOK per 2 ore durante il giorno (anche non consecutive) e per tutte le ore del sonno. Durante l'impiego diurno, può essere utile invitare il paziente a serrare la mandibola a intervalli di alcuni minuti per potenziare gli effetti funzionali e ortodontici.

I controlli successivi possono essere programmati ogni 6 settimane con l'obiettivo di monitorare l'andamento clinico e sostenere la motivazione, particolarmente importante in presenza di abitudini viziate.

INDICAZIONI DI UTILIZZO E TIMING

Nel paziente in età evolutiva, l'iter terapeutico può essere inquadrato in quattro momenti: fase preventiva, fase intercettiva, fase correttiva e fase di contenzione. Gli elastomeri customizzati consentono di adattare obiettivi e geometrie del dispositivo allo stadio di crescita e alla dentatura (decidua, mista o permanente), mantenendo un protocollo d'uso semplice e ripetibile.

- Fase preventiva: intercettazione e riduzione di abitudini viziate e parafunzioni, promozione di una corretta respirazione e postura linguale; indicata soprattutto in dentatura decidua e all'inizio della mista.
- Fase intercettiva: intervento sui fattori eziologici e sulle disarmonie scheletriche iniziali; guida della crescita mandibolare/mascellare e accompagnamento dell'eruzione dei permanenti (movimento dentale passivo/indotto dalla muscolatura, guida verticale all'eruzione, effetto ortopedico muscolare).
- Fase correttiva: rifinitura di lievi disallineamenti e controllo tridimensionale programmato su set-up digitale, quando indicato.
- Fase di contenzione: stabilizzazione dei risultati ottenuti e contrasto delle recidive correlate a crescita residua o ripristino di pattern disfunzionali.

Nei casi con lieve deficit trasversale, la progettazione può integrare una componente di espansione dento-alveolare; in presenza di cross bite strutturato, resta consigliabile una fase preliminare di espansione ortopedica (es. Leaf Expander®) prima dell'impiego dell'elastomero.

STRUTTURA DEL DISPOSITIVO E OBIETTIVI FUNZIONALI

I dispositivi elastodontici customizzati possono includere componenti funzionali modulabili in funzione dell'obiettivo terapeutico. Tra gli elementi più rilevanti si riportano:

- Scudi vestibolari: stimolano la muscolatura periorale, riducono la respirazione orale e possono svolgere un effetto tipo lip bumper nei pazienti con ipertonicità del labbro inferiore.
- Lip bumper anteriore: limita la pressione eccessiva del muscolo orbicolare inferiore e del mentoniero sugli incisivi inferiori.
- Docce occlusali: accolgono i settori posteriori; mediante scarichi selettivi o variazioni di spessore possono favorire movimenti mirati (es. estrusione selettiva) e, con incremento posteriore, un effetto bite di decontrazione e decompressione articolare.
- Rampa linguale: guida la lingua verso lo spot palatino, riducendone l'interposizione tra le arcate e facilitando il percorso logopedico nei pazienti con postura linguale bassa o deglutizione atipica.
- Indentazioni: permettono l'alloggiamento e la guida di incisivi (e, in dentatura permanente, anche dei settori laterali) secondo il set-up individuale.

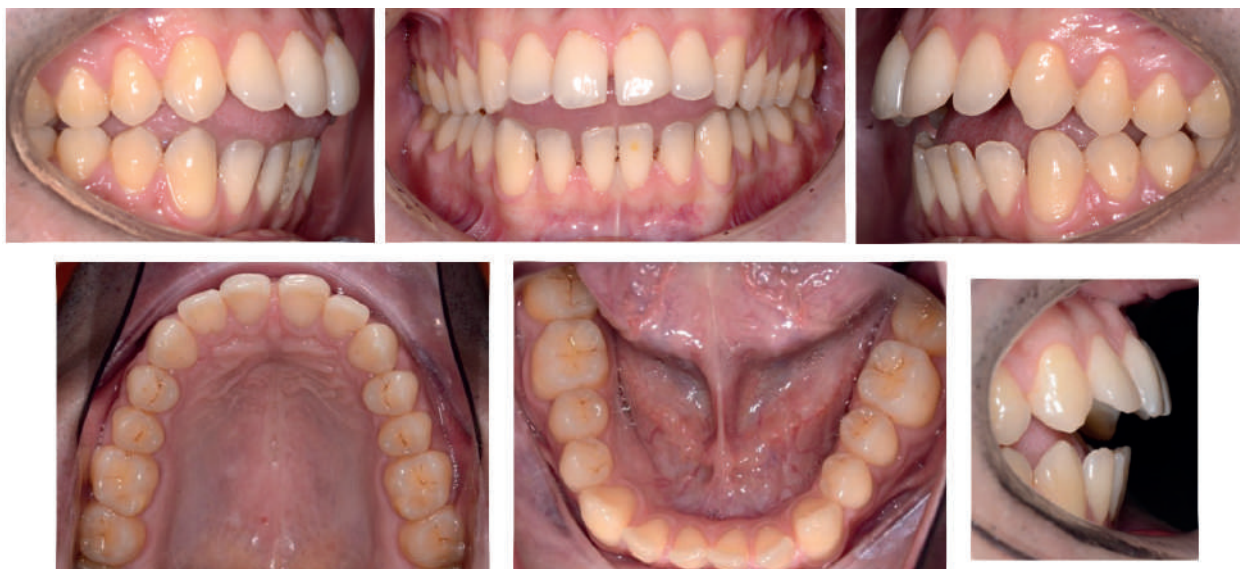L'integrazione con terapia miofunzionale e, quando indicato, con interventi cognitivo-comportamentali può potenziare il riequilibrio funzionale e la stabilità dei risultati (Koretsi et al., 2018; Papageorgiou et al., 2019; Wishney et al., 2019).

CASO CLINICO

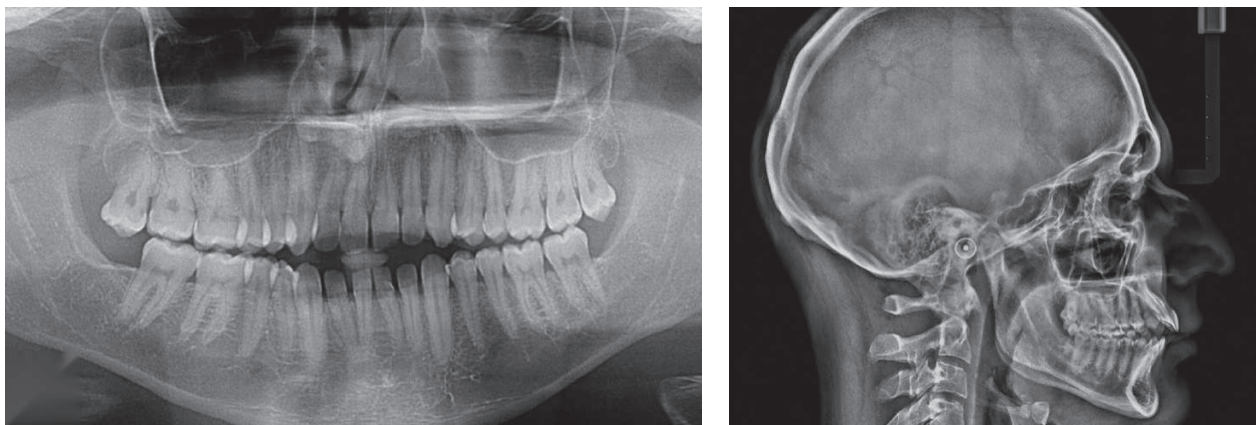
R. B., età 32 anni, sesso maschile.



FIGG. 1a-c - Foto extraorali pre trattamento



FIGG. 2a-f - Foto intraorali pre trattamento



FIGG. 3a, b - Ortopantomografia e Teleradiografia in proiezione latero-laterale destra pre trattamento

DIAGNOSI

All'esame clinico extraorale (Figg. 1a-c), il paziente presenta un volto lievemente asimmetrico con un profilo convesso, un angolo mento-labiale acuto con contrazione del muscolo mentoniero alla chiusura delle labbra. All'esame obiettivo intraorale (Figg. 2a-f), il paziente presenta rapporti occlusali di Classe II molare (testa-testa) e canina bilaterale, morso aperto esteso da 1.4 a 2.4, overjet aumentato ed eso-inclinazione dei gruppi frontali. Gli elementi 1.8 e 2.8 risultano estrusi in assenza di antagonista. L'analisi dei tessuti molli mostra mucose integre.

Dall'esame funzionale dinamico emerge una deglutizione disfunzionale con postura linguale bassa a riposo, associata a incompetenza labiale e respirazione di tipo misto, fattori che contribuiscono al mantenimento del quadro sagittale e verticale alterato e alla vestibolo-inclinazione degli incisivi.

Si rilevano inoltre displalie ed il paziente riferisce sintomatologia algica a carico dei muscoli del pavimento linguale e della regione del capo-collo, compatibili con uno squilibrio funzionale del sistema stomatognatico. L'ortopantomografia (Fig. 3a) mostra la presenza di tutti gli elementi dentari della serie permanente, tranne 3.8 e 4.8, con riduzione della pervietà delle vie aeree superiori per ipertrofia dei turbinati e deviazione del setto nasale.

Lo studio cefalometrico evidenzia una lieve Classe II scheletrica da retrusione mandibolare (SNA 82°, SNB 78°) normodivergente.

TERAPIA

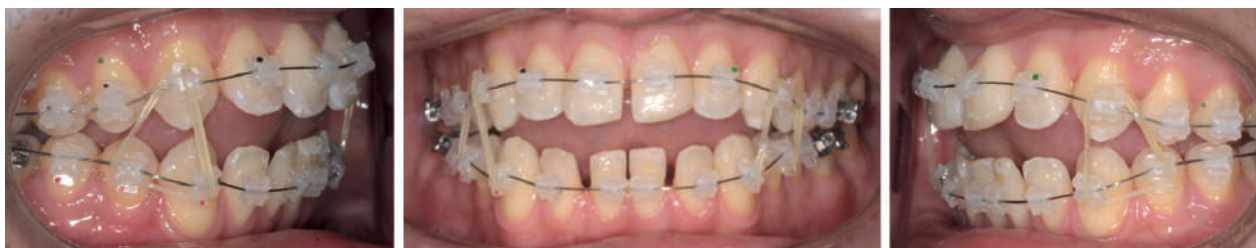Gli obiettivi del piano di trattamento hanno previsto: la correzione del morso aperto anteriore, la riduzione dell'overjet, mediante il controllo dell'inclinazione vestibolare degli incisivi ed il miglioramento dei rapporti sagittali di Classe II e il riequilibrio delle disfunzioni miofunzionali linguali e respiratorie, al fine di ottenere stabilità occlusale e funzionale a lungo termine.

Per il raggiungimento di tali obiettivi è stata programmata una terapia articolata in due fasi.

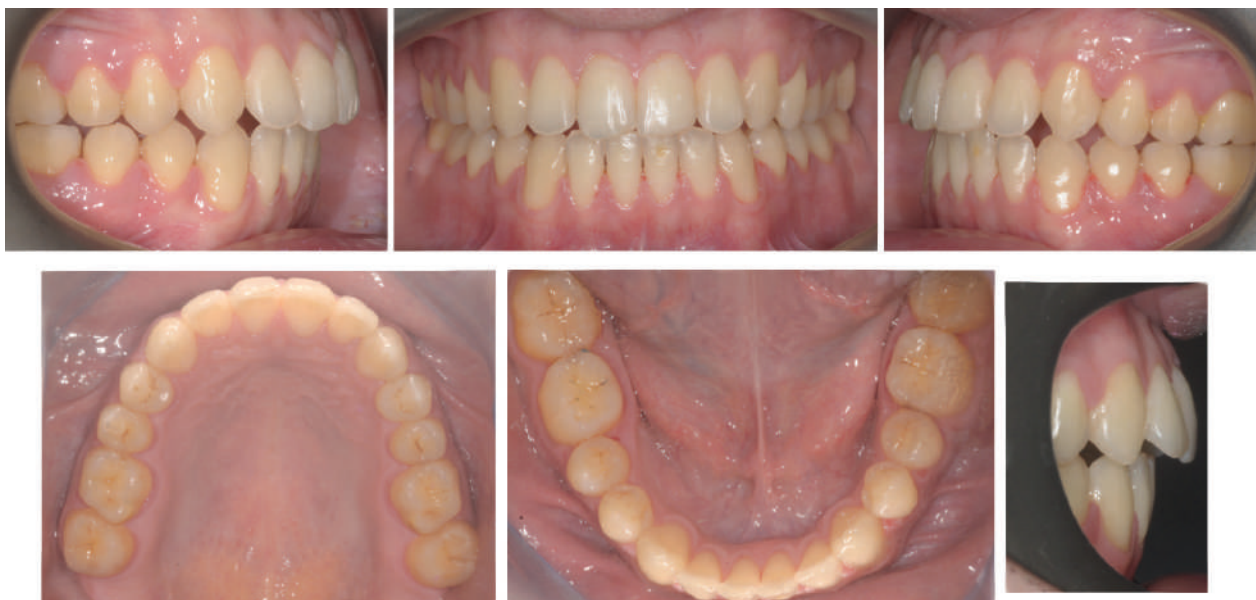La prima fase ha previsto un trattamento ortodontico con apparecchio fisso multibrackets della durata di 15 mesi, finalizzato all'allineamento e livellamento delle arcate, alla correzione dell'eso-inclinazione dei gruppi frontali e alla conseguente riduzione dell'overjet, nonché alla gestione del morso aperto anteriore mediante adeguata biomeccanica verticale (Figg. 4a-c). In questa fase sono stati inoltre estratti gli elementi 1.8 e 2.8.

Per la seconda fase di finishing e contenzione, si è optato per l'utilizzo di un Positioner customizzato ADOK, progettato su set-up digitale (DDSU), con lo scopo di consolidare i risultati ottenuti (Figg. 5a-f), ottimizzare i rapporti occlusali e guidare il riequilibrio neuromuscolare del sistema stomatognatico.

La prescrizione del dispositivo ha previsto la centratura delle linee interincisive e la riduzione dell'overjet mediante stimolo alla rotazione e all'avanzamento mandibolare, finalizzati al miglioramento della funzione dell'articolazione temporo-mandibolare e alla rieducazione oromotoria, nonché all'ottimizzazione dei contatti occlusali per una maggiore stabilità dell'intercuspidazione.



FIGG. 4a-c - Fase 1: Foto intraorali durante le prime fasi di trattamento con apparecchio fisso multibrackets



FIGG. 5a-f - Foto intraorali alla fine del trattamento con apparecchio fisso multibrackets

Dopo aver inviato le indicazioni di progettazione, la documentazione clinica e i file .stl al laboratorio Digital Service Leone tramite la Piattaforma DSL, è stato fornito il set-up digitale (Figg. 6a, b); una volta validato, il dispositivo è stato progettato virtualmente (Figg. 7a-e) e quindi prodotto (Figg. 8a-c).

Il paziente ha utilizzato l'elastomero secondo il protocollo adottato per i dispositivi elastodontici, 2 ore diurne e tutta la notte, fino al raggiungimento di rapporti occlusali congrui. Il Positioner ADOK agisce in maniera continua sulla dentatura attraverso la contrazione muscolare, che deforma il dispositivo e guida gli elementi dentari nelle posizioni virtualmente programmate. Si è poi proseguito con il solo utilizzo notturno come mantenimento (Figg. 9a-c).

Contestualmente alla terapia ortodontica è stato avviato un percorso logopedico mirato alla rieducazione della deglutizione, alla normalizzazione della postura linguale a riposo e alla regolazione del pattern respiratorio, così da rimuovere i fattori disfunzionali e ridurre il rischio di recidiva.

I risultati ottenuti dopo 6 mesi di utilizzo dell'elastomero customizzato ADOK e la corrispondenza con la programmazione digitale (DDSU) (Figg. 10a-k), confermano la predicibilità di questo dispositivo nel riequilibrio neuromuscolare delle funzioni oro-facciali e nel miglioramento dei rapporti occlusali. ADOK rappresenta pertanto un valido supporto anche nel paziente a fine crescita, nelle fasi di finishing e contenzione attiva, soprattutto nei quadri ad eziologia prevalentemente disfunzionale; l'integrazione con la rieducazione logopedica ne potenzia i benefici e contribuisce alla stabilità terapeutica nel tempo.

SCHEDA PAZIENTE

1. DIAGNOSI E INDICAZIONI DI PROGETTAZIONE

Classe II scheletrica; Linee interincisive non coincidenti; Overjet aumentato; Overbite ridotto. Eziologia della malocclusione con marcata componente disfunzionale.

Indicazioni per la progettazione:

- centratura delle linee interincisive mediante rotazione mandibolare;
- avanzamento mandibolare, portando gli incisivi mandibolari a contatto della superficie palatale dei mascellari;
- Aumentare overbite;

2. ARCATA DENTALE

Superiore Inferiore

3. DIAGNOSI SCHELETRICA

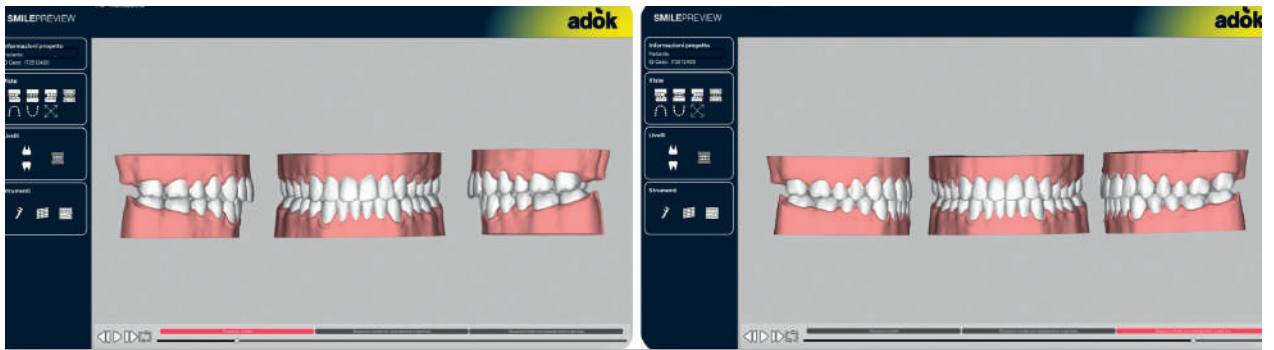• Problemi trasversali	minori di 3 mm	maggiori di 3 mm	
• Problemi sagittali	classe 1	classe 2	classe 3
• Problemi verticali	ipodivergente	normodivergente	iperdivergente
• Inclinazione dei mascellari	oraria	antioraria	
• Asimmetria linee mediane	superiore spostata a SX inferiore spostata a SX frenuli coincidenti	superiore spostata a DX inferiore spostata a DX frenuli non coincidenti	superiore corretta inferiore corretta

4. DIAGNOSI DENTALE

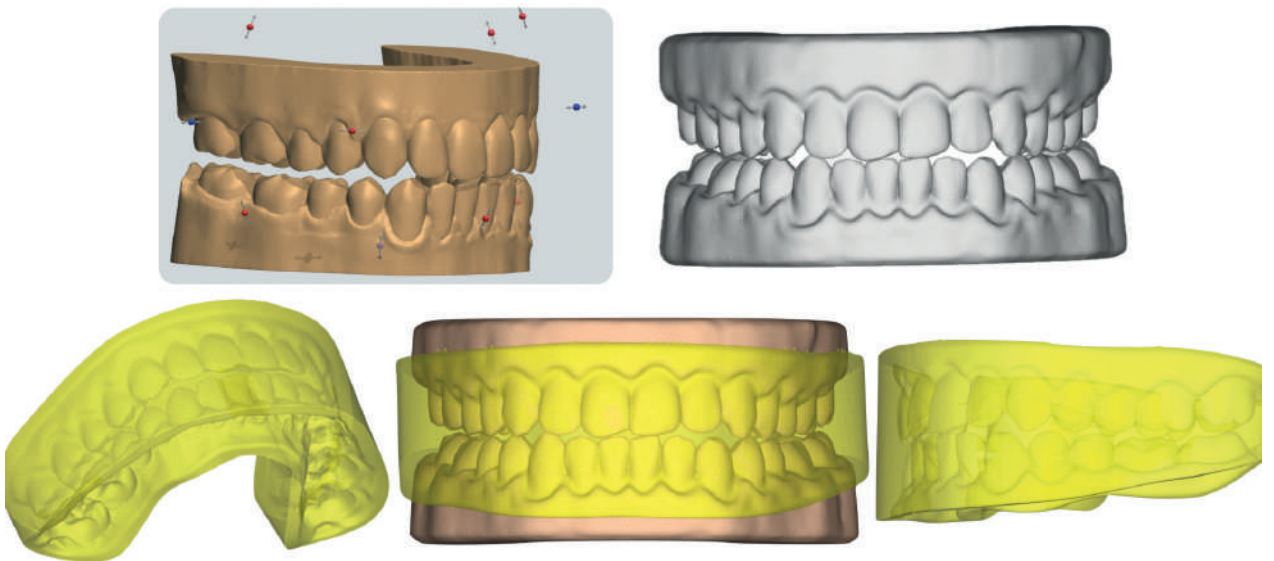
• Endo-inclinazione settori laterali	superiore	inferiore	entrambi
• Crossbite settori laterali	sinistra	destra	entrambi
• Scissorbite settori laterali	sinistra	destra	entrambi
• Classe molare	prima	seconda	terza
• Classe canina	prima	seconda	terza
• Overjet alterato	aumentato < 4 mm	aumentato > 4 mm	negativo < 4 mm
		negativo < 4 mm	negativo > 4 mm
• Inclinazione gruppo frontale superiore	normoinclinato	endoinclinato	esoinclinato
• Inclinazione gruppo frontale inferiore	normoinclinato	endoinclinato	esoinclinato
• Overbite	normo	aumentato	ridotto
• Affollamento	mascellare	mandibolare	assente

5. DIAGNOSI MIO FUNZIONALE

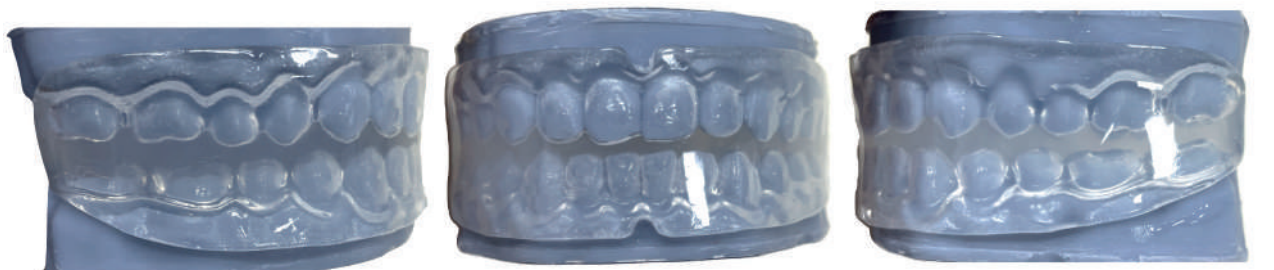postura linguale bassa	deglutizione atipica	presenza di linee alba
lingua interdentata	frenulo linguale breve	ipertono muscolo mentoniero
incompetenza labiale	respirazione orale	respirazione mista
succhiamento non nutritivo	interposizione labbro	bruxismo



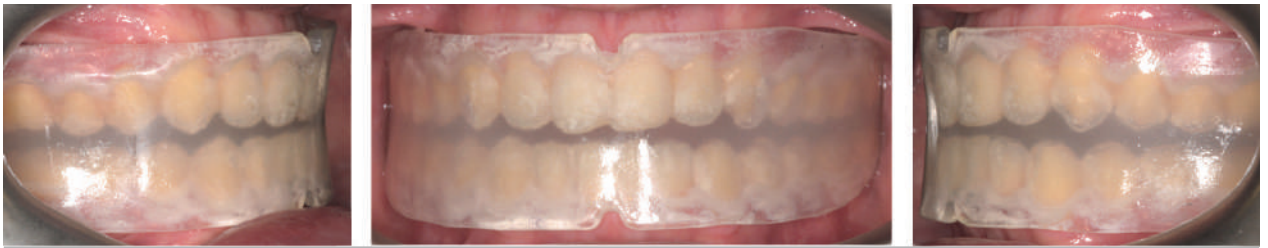FIGG. 6a, b - Confronto tra modelli iniziali e set-up (DDSU) sulla piattaforma SmilePreview ADOK (Digital Service Leone S.r.l.)



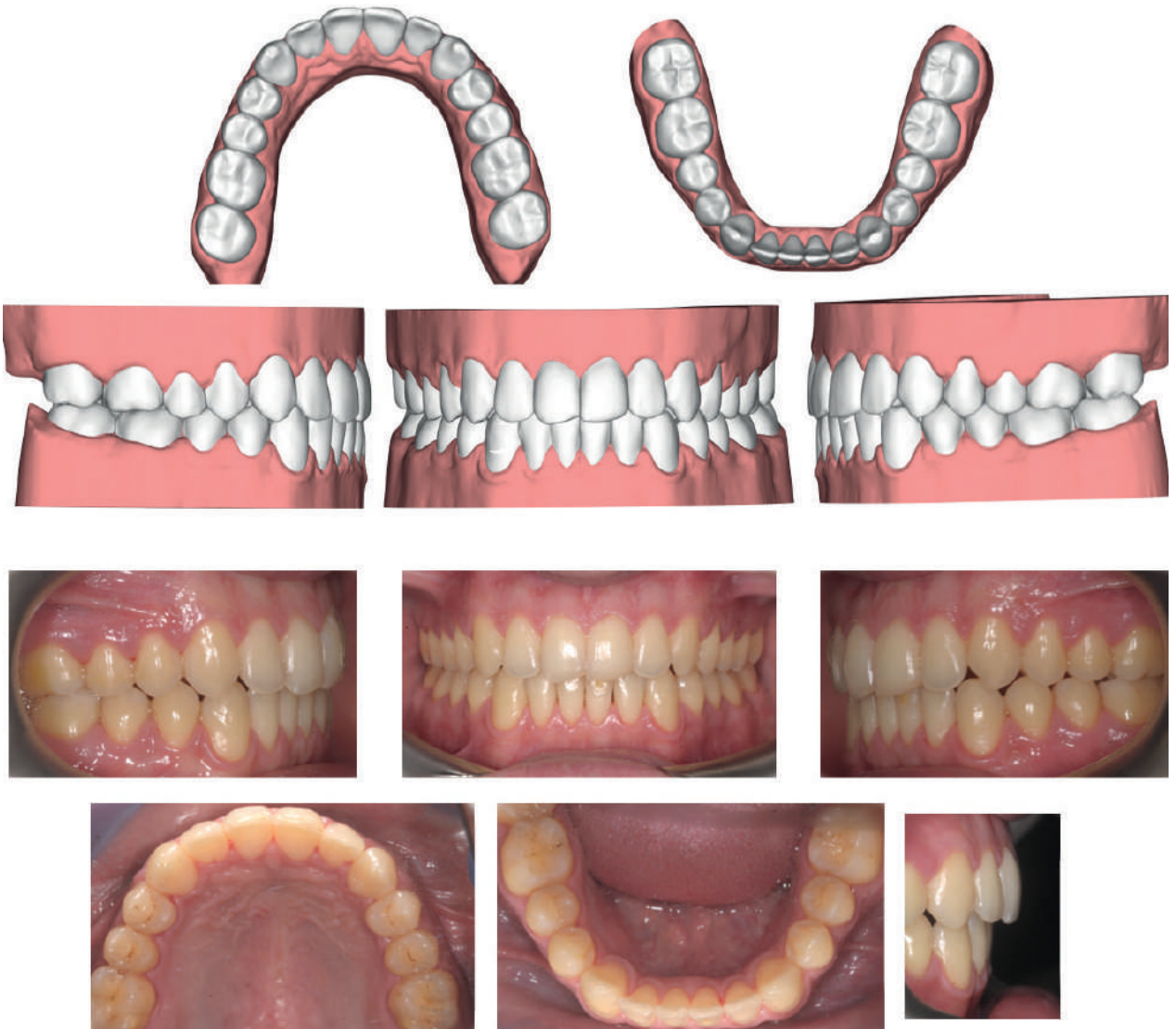FIGG. 7a-e - Progettazione digitale del dispositivo: avanzamento e rotazione mandibolare (a), scarico digitale dei tessuti (b), elastomero customizzato digitale (c-e)



FIGG. 8a-c - Produzione tramite workflow di stampa e rifinitura manuale; Controllo qualità e verifica di corrispondenza al progetto approvato prima della spedizione



FIGG. 9a-c - Fase 2: foto intraorali al momento della consegna del Positioner customizzato ADOK by Digital Service Leone S.r.l.



FIGG. 10a-k - Confronto tra set-up digitale (a-e) e foto intraorali (f-k) dopo 6 mesi di utilizzo del Positioner ADOK



FIGG. 11a-f -Confronto tra fotografie extraorali iniziali (a-c) e finali (d-f)

EVIDENZE CLINICHE PRELIMINARI

Uno studio pilota ha valutato efficacia ed efficienza del dispositivo customizzato in un campione di 10 pazienti in dentatura mista (8-12 anni) con II classe dentale, overjet aumentato e morso profondo medio-grave (Lanteri et al., 2022). Tutti i pazienti erano stati precedentemente trattati con espansione mascellare per pregresso cross bite (Lanteri et al., 2016; Beretta et al., 2019; Lanteri et al., 2021).

Secondo il protocollo adottato (2 ore diurne e tutte le ore del sonno), i pazienti hanno indossato il dispositivo senza necessità di attivazioni o regolazioni. L'assenza di dolore e la buona tollerabilità hanno favorito, nella casistica riportata, un'elevata compliance. Gli Autori hanno riportato miglioramenti clinicamente e statisticamente significativi in termini di II classe dentale, overjet e overbite; sono necessari ulteriori studi, campioni più ampi e follow-up per valutare componenti scheletriche e stabilità a lungo termine.

CONCLUSIONI

L'elastodonzia ha assunto un ruolo crescente nell'ortodonzia moderna grazie a materiali elastici biocompatibili e a protocolli clinici semplificati (Wishney et al., 2019; Papageorgiou et al., 2019; Myrland et al., 2015; Balian et al., 2025). Tuttavia, l'efficacia dipende sempre da una diagnosi accurata, dall'inquadramento della crescita e da un piano di trattamento individuale (Perinetti et al., 2014; Perinetti et al., 2017; Cretella Lombardo et al., 2020). A nostro avviso, la customizzazione rappresenta un'evoluzione particolarmente promettente, perché integra l'azione ortopedico-funzionale con un controllo dentale tridimensionale e una guida più precisa della posizione mandibolare. La compliance rimane un determinante fondamentale, ma risulta spesso favorita dal comfort del dispositivo e dall'assenza di dolore.

L'approccio si presta a trattamenti integrati: quando indicata, l'espansione mascellare rappresenta spesso il primo step e può influenzare indirettamente i rapporti sagittali e verticali; in questo contesto, sistemi a forze leggere e continue (es. Leaf Expander®) sono coerenti con la filosofia di trattamento (Lanteri et al., 2016; Beretta et al., 2019; Lanteri et al., 2020; Lanteri et al., 2021). Altri step, come la distalizzazione molare con dispositivi a bassa collaborazione, possono essere pianificati in funzione delle necessità sagittali (Lanteri et al., 2003; Pintucci et al., 2021).

La gestione delle disfunzioni oro-facciali e l'integrazione con terapia miofunzionale possono potenziare i risultati nei pazienti in crescita. Le evidenze disponibili supportano un approccio multimodale basato su apparecchi funzionali/prefabbricati e training muscolare, se correttamente indicati (D'Onofrio, 2019; Koretsi et al., 2018; Papageorgiou et al., 2019; Wishney et al., 2019).

La possibilità di guidare il riposizionamento mandibolare, in combinazione con il controllo tridimensionale occlusale e la riprogrammazione neuromuscolare, rende i dispositivi elastodontici customizzati una promettente opzione anche nel supporto alla terapia ortodontica del paziente disfunzionale a fine crescita.

Studi clinici prospettici con campioni più ampi e follow-up a lungo termine saranno necessari per confermare tali risultati e standardizzare i protocolli terapeutici. (Fiorelli et al., 2019)

L'igiene orale rappresenta un ulteriore punto di forza grazie alla rimovibilità, con vantaggi per prevenzione e manovre di detersione (Majorana et al., 2015; Laino et al., 2007; Grippaudo et al., 2019).

CONFORMITÀ ETICA

Gli Autori dichiarano che per tutti i partecipanti umani è stato ottenuto il consenso informato e che lo studio è stato condotto in conformità alla Dichiarazione di Helsinki e alle linee guida istituzionali.

BIBLIOGRAFIA

1. Abate A, Cavagnetto D, Fama A, Maspero C, Farronato G. Relationship between Breastfeeding and Malocclusion: A Systematic Review of the Literature *Nutrients* 2020, 12, 3688.
2. Balian A, Salerno C, Manti A, Lanteri V, Cirio S, Cagetti MG, Effectiveness of prefabricated myofunctional appliances on Vertical Dimension in Children: A Systematic Review and Meta-Analysis (2025) *Eur J Paediatr Dent.* vol. 26/4:286-297.
3. Beretta M, Lanteri C, Lanteri V, Cherchi C, Franchi L, Gianolio A. Evolution of the Leaf Expander: a maxillary self expander. *J Clin Orthod.* 2019;53(5):260-266.
4. Bergersen EO. Preventative eruption guidance in the 5 to 7 year old. *J Clin Orthod* 1995;29: 382-95.
5. Bergersen EO. Preventive and interceptive orthodontics in the mixed dentition with the myofunctional eruption guidance appliance: correction of crowding, spacing, rotations, crossbites and TMJ. *J Pedodont.* 1988;12:386-414.
6. Biondi K, Lorusso P, Fastuca R, Mangano A, Zecca PA, Bosco M, Caprioglio A, Levrini L. Evaluation of masseter muscle in different vertical skeletal patterns in growing patients. *Eur J Paediatr Dent.* 2016 Mar;17(1):47-52. PMID: 26949239.
7. Bjork A. The role of genetic and local environmental factors in normal and abnormal morphogenesis *Acta Morph. Neerl. Scand.*;10:48-58 1974.
8. Caprioglio D, Levrini A, Lanteri C, Caprioglio A, Levrini L. *Ortodonzia Intercettiva Ed. Martina Bologna (Ed Italiana 2000 - English Ed. 2002).*
9. Cretella Lombardo E, Franchi L, Gastaldi G, Giuntini V, Lione R, Cozza P, Pavoni C. Development of a Prediction Model for Short-Term Success of Functional Treatment of Class II Malocclusion. *Int J Environ Res Public Health.* 2020 Jun 22;17(12):4473. doi: 10.3390/ijerph17124473.
10. D'Onofrio L. Oral dysfunction as a cause of malocclusion. *Orthod Craniofac Res.* 2019 May;22 Suppl 1(Suppl 1):43-48.
11. Farronato GP, Giannini L, Galbiati G, Grillo E, Maspero C. Occluso-Guide versus Andresen activator appliance: neuromuscular evaluation. *Prog Orthod.* 2013;14(1):4.
12. Farronato GP, Lanteri V, Maspero C, Caprioglio A, Farronato M, Tartaglia G et alii *Elastodonzia Funzionale Integrata ALE Edizioni, Gennaio 2021 (EAN: 9788894513967 ISBN: 8894513963).*
13. Favero L, Arreghini A, Caprioglio A. *La respirazione orale: terapia ortodontica e multidisciplinare. Ed. Martina 2010.*
14. Garliner D. The current status of myofunctional therapy in dental medicine. *Int J Orthod* 1982 Mar;20(1):21-5.
15. Giuca MR, Pasini M, Pagano A, Mummolo S, Vanni A. Longitudinal study on a rehabilitative model for correction of atypical swallowing. *Eur J Paediatr Dent* 2008 Dec;9(4):170-4.
16. Grippaudo C, Paolantonio EG, Luzzi V, Manai A, La Torre G, Polimeni A. Orthodontic screening and treatment timing in preschoolers. *Clin Exp Dent Res.* 2019 Feb 10;5(1):5966. doi: 10.1002/cre2.161. PMID: 30847234; PMCID: PMC6393042.

17. Idris G, Hajeer MY, Al-Jundi A Softand hardtissue changes following treatment of Class II division 1 malocclusion with Activator versus Trainer: a randomized controlled trial. *European Journal of Orthodontics* (2019) 41:21–28.
18. Janson GR, da Silva CC, Bergersen EO, Henriques JF, Pinzan A. Eruption Guidance Appliance effects in the treatment of Class II, Division 1 malocclusions. *Am J Orthod Dentofacial Orthop.* 2000 Feb;117(2):119-29.
19. Keski-Nisula K, Hernesniemi R, Heiskanen M et al. Orthodontic intervention in the early mixed dentition: a prospective, controlled study on the effects of the eruption guidance appliance. *Am J Orthod Dentofacial Orthop* 2008;133(2):254-60.
20. Kesling, H. D. (1945). The philosophy of the tooth positioning appliance. *American Journal of Orthodontics and Oral Surgery*, 31(6), 297–304.
21. Koretsi D, Makou M, Pandis N Effect of orthodontic management and orofacial muscle training protocols on the correction of myofunctional and myoskeletal problems in developing dentition. A systematic review and metaanalysis. *Orthodontics and Craniofacial Research* 2018 21: 202–215.
22. Kyburz KS, Eliades T, Papageorgiou SN (2019) What effect does functional appliance treatment have on the temporomandibular joint? A systematic review with metaanalysis. *Progress Orthod* 20: 32.
23. Laganà G, Cozza P. Interceptive therapy with elastodontic appliance: case report. *Ann Stomatol* 2010 Jul-Dec; 1(3-4): 22-28.
24. Lanteri C, Lanteri V, Gianolio A, Beretta M, Cherchi C, Franchi L. A new way for no compliance palatal expansion: the Leaf Expander. *J Clin Orthod.* 2016;50(9):552-560.
25. Lanteri C, Schindler O, Venero I, Lanteri V, cap. *Relazione tra Ortodonzia, Foniatria e Logopedia in Terapia Miofunzionale Orofaciale di Levrini L. Ed. EDRA 2019.*
26. Lanteri C, Lanteri V. cap. *Elementi di Ortodonzia in Deglutologia di Schindler O., Ruoppolo G., Schindler pag. 197233 Omega Ed. Torino 2001.*
27. Lanteri C, Venero I, Lanteri V. *Malocclusioni e Logopedia, Educazione della bocca e correzione delle malocclusioni nell'età evolutiva. Martina, Bologna, 2009.*
28. Lanteri C. *Ortognatodonzia Edizioni Masson Milano 2002.*
29. Lanteri V, Abate A, Maspero C, Farronato GP, Tessore E, Cagetti MG *Elastodonzia Customizzata In Età Evolutiva: Studio Pilota Dental Cadmos ottobre 2021, Online first (Preprint) DOI 10.19256/D. Cadmos. 2021.26.*
30. Lanteri V, Gianolio A, Gualandi G, Beretta M. Maxillary tridimensional changes after slow expansion with Leaf Expander in a sample of growing patients: a pilot study. *Eur J Paediatr Dent.* 2018;19(1):29-34.
31. Lanteri V, Abate A, Donelli M, Maspero C, Tessore E, Grecolini ME, Olivi F, Dalmazzini M, Ugolini A. Comparison of the Skeletal and Dento-Alveolar Changes Obtained with a Customized Elastodontic Appliance and Twin Block: A Prospective Investigation. *Children.* 2025; 12(9):1147.
32. Lanteri V, Cagetti MG, Ugolini A, Gaffuri F, Maspero C, Abate A. Skeletal and dentoalveolar changes obtained with customized and preformed eruption guidance appliances after 1-year treatment in early mixed dentition. (2023) *European Journal of Paediatric Dentistry Jun 1;24:1*
33. Lanteri V, Tessore E. Nasce “ELLE”, la nuova stella del firmamento Digital Leone. *Bollettino di Informazioni Leone* 104:26-30 2019.
34. Lanteri V, Tessore E. Elastomero customizzato. La nuova risorsa in ortodonzia intercettiva. *Bollettino di Informazioni Leone* 109:35-44 2022.
35. Lanteri V. *Tesi di Specializzazione in Odontoiatria Pediatrica, Elastodonzia customizzata in età evolutiva: studio pilota - Università degli Studi di Milano Anno Accademico 2019/2020.*
36. Levrini A. *Terapia miofunzionale. Rieducazione neuromuscolare integrata. Milano: Masson; 1997.*
37. Levrini A. *Deglutizione atipica e mioterapia funzionale Mondo Ortod.* 3:1-25 1977.
38. Luzzi V, Guaragna M, Ierardo G, Saccucci M, Consoli G, Vestri AR, Polimeni A. Malocclusions and nonnutritive sucking habits: a preliminary study. *Prog Orthod.* 2011 Nov;12(2):114-8.
39. Majorana A, Bardellini E, Amadori F, Conti G, Polimeni A, 2015. Timetable for oral prevention in childhood developing dentition and oral habits: a current opinion. *Progress in Orthodontics* 16. doi:10.1186/s40510015-0107-8.
40. Maspero C, Prevedello C, Giannini L, Galbiati G, Farronato G. Atypical swallowing: a review. *Minerva Stomatol.* 2014 Jun;63(6):217-27.
41. Moss ML, Salentijn L: The primary role of functional matrices in facial growth. *Am J Ortho*, 1969; 55:556-577.
42. Moss ML. The functional matrix hypothesis revisited, *Am J Orthod*, 1997;112:8-11, 221-226, 338-342, 410-417.
43. Myrlund R, Dubland M, Keski-Nisula K, Kerosuo H. One year treatment effects of the eruption guidance appliance in 7 to 8-year old children: a randomized clinical trial. *Eur J Orthod.* 2015;37:128-134.
44. Papageorgiou SN, Koletsis D, Eliades T. What evidence exists for myofunctional therapy with prefabricated appliances? A systematic review with metaanalyses of randomised trials. *J Orthod.* 2019 Dec;46(4) 297-310.
45. Perillo L, Femiano A, Palumbo S, Contardo L, Perinetti G. Skeletal and dental effects produced by functional regulator-2 in prepubertal class II patients: a controlled study. *Prog Orthod.* 2013 26;14:18.
46. Perinetti G, Caprioglio A, Contardo L. Visual assessment of the cervical vertebral maturation stages: A study of diagnostic accuracy and repeatability. *Angle Orthod.* 2014 Nov;84(6):951-6.
47. Perinetti G, Sbardella V, Contardo L. Diagnostic reliability of the third finger phalanx maturation method in the identification of the mandibular growth peak. *Eur J Orthod.* 2017;39(2):194-201.
48. Rollet D. *Réalités Cliniques* 2015. Vol. 26, n°2: pp. 117129.
49. Rosa M, Quinzi V, Marzo G. Paediatric Orthodontics Part 1: Anterior open bite in the mixed dentition. *Eur J Paediatr Dent.* 2019 Mar;20(1):80-82. doi: 10.23804/ejpd.2019.20.01.15.
50. Silvestrini-Biavati A, Migliorati M, Demarziani E, Tecco S, Silvestrini-Biavati P, Polimeni A, Saccucci M. Clinical association between teeth malocclusions, wrong posture and ocular convergence disorders: an epidemiological investigation on primary school children. *BMC Ped.* 2013. 23;13:12.
51. Tessore E., Farella V., Lanteri V., *Elastodonzia Funzionale per tutte le età Bollettino di Informazioni Ortodontiche* (2025) 116: 5-22.
52. Wishney M, Darendeliler MA, Dalci O. Myofunctional therapy and prefabricated functional appliances: an overview of the history and evidence. *Aust Dent J.* 2019;64:135-144.
53. Fiorelli, Giorgio, et al. “Mandibular repositioning in adult patients - an alternative to surgery? A two-year follow-up.” *Australasian Orthodontic Journal*, vol. 35, no. 1, Australian Society of Orthodontists Inc., 2019, pp. 61-70.

ALLEO®

SIMPLY START!

Fai crescere il tuo studio e completa il ventaglio di soluzioni a tua disposizione per migliorare il sorriso dei pazienti introducendo gli **allineatori ortodontici ALLEO** nella tua pratica quotidiana.

Semplice, chiaro ed efficace: SIMPLY START! è il **pacchetto completo** che ti prepara e ti supporta nella selezione dei casi idonei e nella gestione dei tuoi trattamenti ALLEO.

Pacchetto SIMPLY START!

1.880€



PER MAGGIORI
INFORMAZIONI



Formazione

Un giorno e mezzo di formazione full immersion con il Dr. Massimiliano Ciaravolo sulla tecnica con allineatori. Cena e pernottamento la sera del primo giorno di corso inclusi.



Consulenza one-to-one

Due sessioni private da remoto di 20 minuti con il Dott. Ciaravolo per un supporto pratico e un confronto sui trattamenti.



Assistenza

Assistenza digitale del Customer Care per il supporto in piattaforma. Linea diretta con gli odontotecnici che hanno progettato i piani di trattamento.



Prezzi riservati

I° caso ALLEO	Gratuito
II° caso ALLEO	- 50%
Per tutto il 2026	- 20%

Manipolo stripping Intensiv	- 30%
-----------------------------	--------------



Welcome Kit

- Tre Impression Box ALLEO per creare le impronte
- Brochure, poster e video per la sala d'aspetto
- Inserimento dei tuoi contatti sul sito ALLEO per i pazienti



ALLEO Open Day

Supporto organizzativo per una giornata nel tuo studio dedicata allo screening ortodontico dei tuoi pazienti per trattamenti con gli allineatori ALLEO.



Centro Formazione

Leone

Formazione continua in ortodonzia

**Firenze
2026**

Dott. Arturo Fortini
Dott. Massimo Lupoli
Dott. Fabio Giuntoli
Dott. Alvise Caburlotto
Dott.ssa Giada Maticena
Dott. Giuseppe Perinetti

Il nostro programma di “Formazione continua in ortodonzia” prevede una serie di incontri di approfondimento e aggiornamento monotematici rivolti a odontoiatri e specializzandi

[vai al programma completo](#)



La tecnica Straight-Wire attuale spiegata da “chi c’era”

5-6 Giugno 2026

Dott. Arturo Fortini
Dott. Massimo Lupoli

Questo non è un corso sullo Straight Wire “in generale”, ma sullo Straight Wire come processo evoluto, dalla nascita MBT allo STEP System, fino al superamento di alcuni limiti intrinseci della tecnica SW e a ciò che c’è oltre.

Ortodonzia e chirurgia ortognatica: un percorso condiviso

28 Settembre 2026

Dott. Arturo Fortini
Dott. Fabio Giuntoli

Un corso pratico per capire quando il compenso non basta più e la chirurgia diventa parte integrante del piano di trattamento. Dalla lettura cefalometrica alla selezione del caso, fino alla preparazione ortodontica pre-chirurgica e alla fase post-operatoria. Focus su errori comuni, timing corretto e comunicazione con il chirurgo e con il paziente. Per smettere di evitare la chirurgia.

L'ortodonzia che funziona, anche economicamente Gestione clinica, tempo e valore del trattamento

19-20 Ottobre 2026

Dott. Arturo Fortini
Dott.ssa Giada Maticena

Un corso pensato per chi vuole fare buona ortodonzia senza perdere il controllo su tempi, costi e stress clinico. Dalla scelta della terapia più efficiente alla riduzione delle complicanze, fino alla gestione delle rifiniture interminabili: affronteremo in modo concreto tutto ciò che rende un trattamento prevedibile, sostenibile e realmente gestibile. Il corso è rivolto agli ortodontisti della nuova generazione, spesso disorientati davanti a troppe opzioni terapeutiche; a chi sta affrontando un passaggio generazionale in uno studio familiare; agli ortodontisti esperti che vogliono acquisire maggiore consapevolezza della produttività ortodontica e migliorare la gestione complessiva della propria attività.

Le Classi II: la tempesta in un bicchier d’acqua Come non perdersi tra diagnosi e scelte terapeutiche

23-24 Novembre 2026

Dott. Arturo Fortini
Dott. Alvise Caburlotto

Un viaggio completo nella gestione delle II classi, dal paziente in crescita al paziente adulto compensato. Indicazioni, limiti e potenzialità delle diverse strategie terapeutiche: funzionali, ortopediche, compensi dentali ed estrazioni. Grande attenzione al timing, al controllo del torque e alla stabilità a lungo termine. Per scegliere quando intervenire, come e con quali obiettivi realistici.


Le Classi III: wait or go? Quando trattarle, come trattarle, quando fermarsi

11 dicembre 2026

Dott. Arturo Fortini
Dott. Giuseppe Perinetti

La III classe è una delle sfide più complesse dell'ortodonzia. Questo corso chiarisce quando il trattamento è ortodontico, quando è chirurgico e quando è meglio non forzare il compenso. Analisi diagnostica, limiti biologici, timing nel paziente in crescita e gestione dell'adulto. Un approccio lucido per evitare illusioni terapeutiche e insuccessi annunciati.

 Sintex



Digital Ready Expansion

Scopri di più:
www.dsleone.it

ds **leone**[®]

UTILIZZO DELLA NUOVA VITE TELESCOPICA A0640 PER LA MASPE IN GIOVANE ADULTO REALIZZATA CON FLUSSO DI LAVORO FULL DIGITAL

Domenico Sirignano, Cristiano Segnini, Vincenzo D'Antò

Dipartimento di Neuroscienze, Scienze Riproduttive e Scienze Orali
Università di Napoli Federico II

ABSTRACT

Introduzione: la carenza trasversale mascellare nei giovani adulti richiede spesso una espansione ad ancoraggio osseo a causa dell'aumentata interdigitazione della sutura palatale mediana, al fine di ridurre gli effetti indesiderati da ancoraggio dentale e/o ibrido. Questo caso clinico descrive la gestione di un paziente di 18 anni con carenza scheletrica trasversale, morso incrociato unilaterale e scivolamento funzionale con shift laterale CO/CR, trattato con un flusso di lavoro completamente digitale di espansione palatale lenta assistita da miniviti MASPE (Minimplant Assisted Slow Palatal Expansion).

Presentazione del caso: il paziente presentava un morso incrociato posteriore destro unilaterale, uno scivolamento CO-CR e un deficit scheletrico mascellare trasversale (PTDI = -4,5 mm, WALA = -4,3 mm). Ulteriori reperti includevano una tendenza molare di Classe III, una discreta discrepanza di lunghezza dell'arcata inferiore (ALD) e la presenza di due denti soprannumerari nelle regioni 17 e 27 che, insieme ai terzi molari superiori, ostacolavano l'eruzione dei secondi molari mascellari.

Trattamento: è stato utilizzato un flusso di lavoro digitale con programmazione HBDO (Human Brain Digital Orthodontics). Sono state realizzate due guide chirurgiche realizzate in-office utilizzando la resina KeyGuide (Keystone Industries) per l'inserimento di quattro miniviti palatali Leone®. Le posizioni stabilite da programmazione digitale sono state individuate nelle sedi paramediane anteriori in prossimità della terza ruga e nelle sedi para suturali posteriori. Subito dopo l'inserimento, sono state acquisite impronte digitali. Tre settimane dopo è stato consegnato un espansore telescopico personalizzato, dotato di vite telescopica di espansione A0640-10D e ganci per elastici di Classe III (realizzato da 3DO Srl Napoli). Il protocollo di espansione è iniziato 8 settimane dopo la consegna con una frequenza di 2 giri/settimana, guidato dal feedback tattile del paziente per evitare uno stress eccessivo.

Risultati: dopo 32 attivazioni è stata ottenuta un'espansione scheletrica sufficiente senza effetti clinici avversi. L'espansione mascellare non ha volutamente sovracorretto la dimensione trasversale dell' arcata dentale superiore, poiché era stata già prevista una quota di contrazione dell'arcata antagonista nella successiva fase di trattamento con allineatori trasparenti.

1. INTRODUZIONE

La correzione del deficit trasversale mascellare nei giovani adulti rappresenta una sfida clinica significativa a causa della maturazione e della progressiva fusione della sutura palatale mediana. L'espansione palatale lenta assistita da miniviti (MASPE) si è affermata come un'alternativa non chirurgica affidabile, che applica le forze di espansione direttamente all'osso basale e riduce al minimo l'inclinazione dento-alveolare indesiderata. L'integrazione di flussi di lavoro completamente digitali, compreso il posizionamento di miniviti guidato da CBCT e la scansione intraorale diretta utilizzando Scan Body, ha ulteriormente ottimizzato la precisione, la prevedibilità e l'efficienza delle terapie MASPE. Questo rapporto descrive in dettaglio un protocollo MASPE personalizzato e pianificato digitalmente, utilizzato per correggere una discrepanza scheletrica trasversale accompagnata da uno spostamento funzionale e da complesse inclusioni localizzate.

2. DIAGNOSI ED EZIOLOGIA

Un paziente di 18 anni si è presentato presso il Reparto di Ortognatodonzia dell'Università Degli Studi di Napoli Federico II, riferito dal proprio dentista generico al fine di sottoporsi all'iter diagnostico e terapeutico del caso. Esami clinici e radiografici completi hanno rivelato quanto segue:

- **Analisi scheletrica e trasversale:** significativa carenza scheletrica trasversale della mascella, quantificata da una discrepanza dell'indice trasversale di Penn (PTID) di -4,5 mm e da una discrepanza della cresta WALA di -4,3 mm.
- **Scivolamento funzionale:** è stato rilevato uno scivolamento funzionale dell'occlusione centrica rispetto alla relazione centrica (CO-CR), con conseguente morso incrociato posteriore unilaterale sul lato destro.
- **Discrepanza sagittale e della lunghezza dell'arcata (ALD):** il paziente presentava una tendenza molare di Classe III associata a un affollamento moderato nell'arcata mandibolare.
- **Anomalie dentali:** la valutazione radiografica ha confermato la presenza di due denti soprannumerari situati nelle regioni posteriori mascellari destra e sinistra (17 e 27), che bloccavano meccanicamente l'eruzione dei secondi molari mascellari.

3. OBIETTIVI DEL TRATTAMENTO

Gli obiettivi primari del trattamento erano:

1. Eliminare lo spostamento CO-CR e correggere il morso incrociato unilaterale destro attraverso una vera espansione scheletrica mascellare.
2. Fornire una larghezza trasversale mascellare sufficiente ad accogliere l'arcata mandibolare.
3. Stabilire un ancoraggio solido per la fase successiva del trattamento (Fase II) che prevede l'uso di allineatori trasparenti, in particolare per l'inclinazione distale posteriore mandibolare e la risoluzione dell'ALD.

4. ANDAMENTO DEL TRATTAMENTO

Fase I: Pianificazione digitale e inserimento chirurgico

È stato utilizzato un flusso di lavoro digitale per garantire il posizionamento preciso delle miniviti e la realizzazione dell'apparecchio. Sulla base dei dati CBCT, sono state stampate in 3D due guide chirurgiche palatali personalizzate. Il trattamento è stato pianificato utilizzando un protocollo digitale HBDO completo. Sono state progettate due guide chirurgiche per garantire l'accuratezza dell'inserimento delle 4 miniviti. Queste sono state stampate in 3D in reparto utilizzando KeyGuide, una resina medica biocompatibile specificamente indicata per la realizzazione di guide chirurgiche.

Ciò ha consentito la determinazione spaziale precisa delle coordinate delle miniviti in relazione all'anatomia della volta palatale e al vettore di espansione. In anestesia locale, quattro miniviti palatali sono state inserite in siti ossei ottimali predeterminati. Sono state messe in opera due TADs anteriori Leone 2x11 mm e due posteriori 2x9 mm.

Per snellire il flusso di lavoro e ridurre le visite del paziente, sono state acquisite impronte digitali intraorali immediatamente dopo l'inserimento delle miniviti. Gli Scan Body sono stati avvitati direttamente sui TADs, sfruttando la loro eccellente stabilità primaria per acquisire dati spaziali accurati per la produzione dell'apparecchio.

Consegna e progettazione dell'apparecchio

Tre settimane dopo l'impronta digitale, è stato consegnato l'apparecchio MASPE personalizzato. L'apparecchio presentava:

- la vite di espansione telescopica Leone® A0640-10 e una chiave snodata di attivazione di facile utilizzo;

- ganci personalizzati progettati per supportare gli elastici di Classe III. Questi sono stati integrati per fungere da ancoraggio scheletrico rigido per la successiva terapia con allineatori trasparenti (Fase II), finalizzata all'inclinazione distale della dentatura inferiore.

Protocollo di espansione e monitoraggio

Il protocollo di espansione è stato avviato 8 settimane dopo l'applicazione dell'apparecchio.

Al paziente è stato prescritto un regime lento e controllato:

- Frequenza di attivazione: 2 giri a settimana.
- Meccanismo di feedback del paziente: al paziente sono state fornite istruzioni dettagliate per valutare la "rigidità" o la resistenza del meccanismo di espansione durante l'attivazione. È stato consigliato di saltare un giro programmato se la resistenza risultava eccessivamente elevata.
- Monitoraggio clinico: il paziente è stato valutato in reparto ogni 30 giorni per monitorare l'apertura suturale, la salute parodontale e l'integrità dell'apparecchio. Gli è stato inoltre riferito di dettagliare circa l'andamento della dolenzia durante le fasi di attivazione e nei giorni immediatamente seguenti

5. RISULTATI

Il protocollo MASPE si è rivelato di grande successo.

Dopo un totale di 32 attivazioni, è stata ottenuta una sufficiente espansione trasversale scheletrica.

Durante la fase di espansione attiva non sono stati osservati effetti clinici o radiografici avversi, quali allentamento delle miniviti, infiammazione della mucosa o dolore grave.

L'entità totale dell'espansione è stata ritenuta clinicamente ottimale.

È stata ottenuta una leggera sovraespansione intenzionale per compensare la contrazione dell'arcata inferiore pianificata, che sarà eseguita durante la terapia con allineatori trasparenti di Fase II.

6. DISCUSSIONE

La gestione di questo paziente di 18 anni evidenzia diversi vantaggi di un flusso di lavoro MASPE digitale completamente integrato. L'acquisizione di impronte digitali con scanbody immediatamente dopo l'inserimento sfrutta la stabilità primaria delle miniviti, eliminando la necessità di un appuntamento per l'impronta secondaria e garantendo un adattamento altamente accurato dell'espansore telescopico rigido.

Inoltre, l'incorporazione di ganci elastici di Classe III direttamente sulla struttura MASPE dimostra una pianificazione biomeccanica lungimirante. Utilizzando il dispositivo ancorato palatalmente come ancoraggio scheletrico assoluto, il clinico può eseguire con sicurezza l'inclinazione distale mandibolare e risolvere l'ALD moderato nella Fase II con allineatori trasparenti, senza compromettere la posizione mascellare.

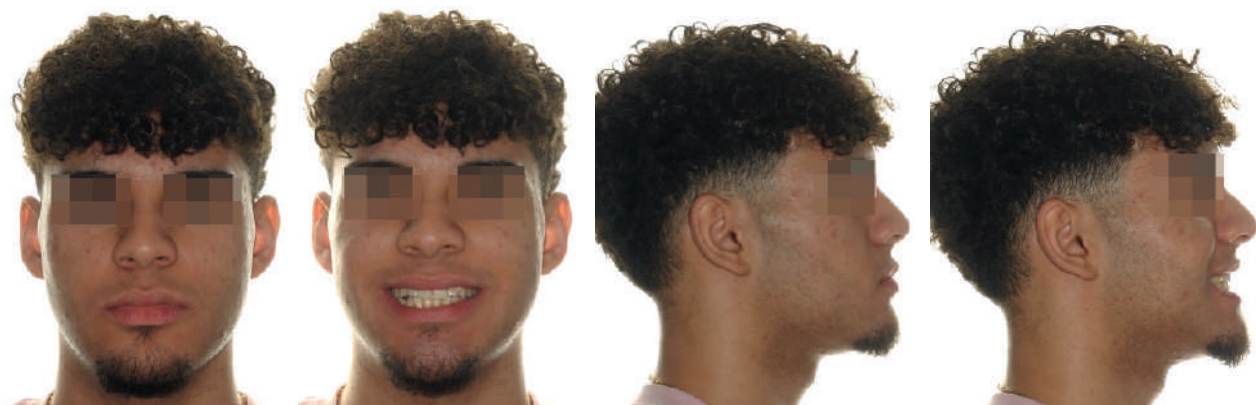Il protocollo di attivazione guidato dal paziente (2 giri/settimana, regolati in base alla resistenza soggettiva) ha probabilmente contribuito all'elevato tasso di successo e all'assenza di complicanze, consentendo l'adattamento fisiologico della sutura palatale media in un adolescente in età avanzata.

7. CONCLUSIONE

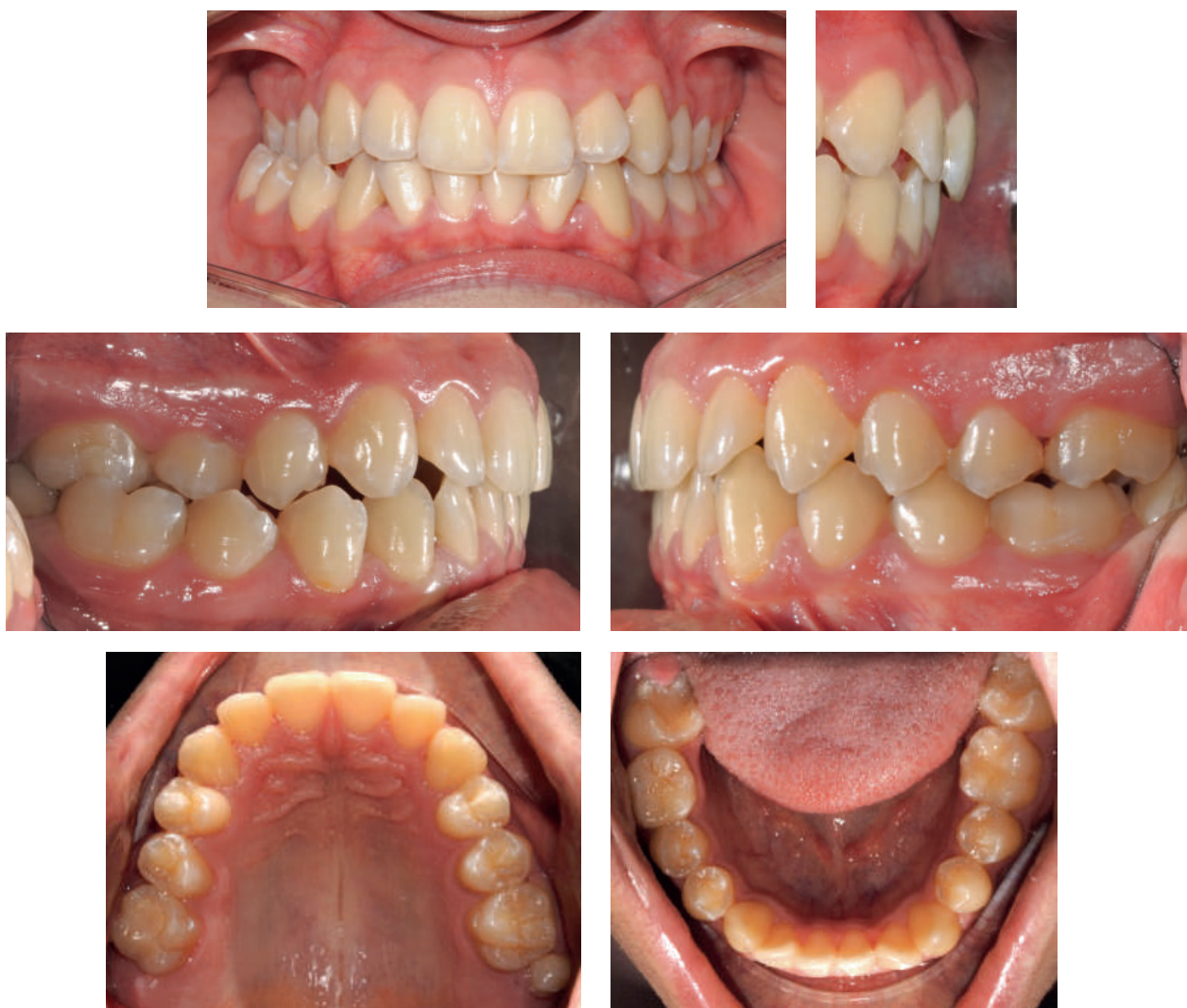Una MASPE pianificata digitalmente e supportata da quattro miniviti guidate ha risolto efficacemente una deficienza scheletrica trasversale e uno spostamento CO-CR in un paziente di 18 anni.

L'uso immediato di Scan Body dopo l'inserimento ha semplificato la fabbricazione di un espansore telescopico personalizzato.

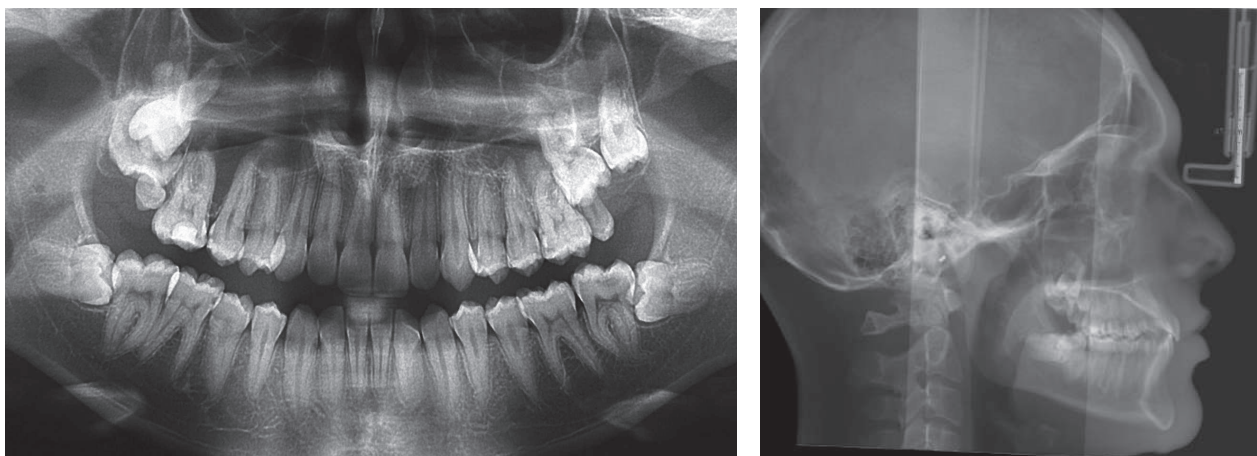
Il dispositivo non solo ha ottenuto con successo una vera espansione scheletrica in 32 attivazioni, ma è anche servito come ancoraggio scheletrico essenziale per la successiva terapia con allineatori trasparenti di Fase II. Abbiamo sfruttato le dimensioni ridotte e il favorevole rapporto tra dimensioni e capacità espansiva della A0640 e della struttura di supporto per realizzare un espansore avvitato su TADs posizionati molto ravvicinati.



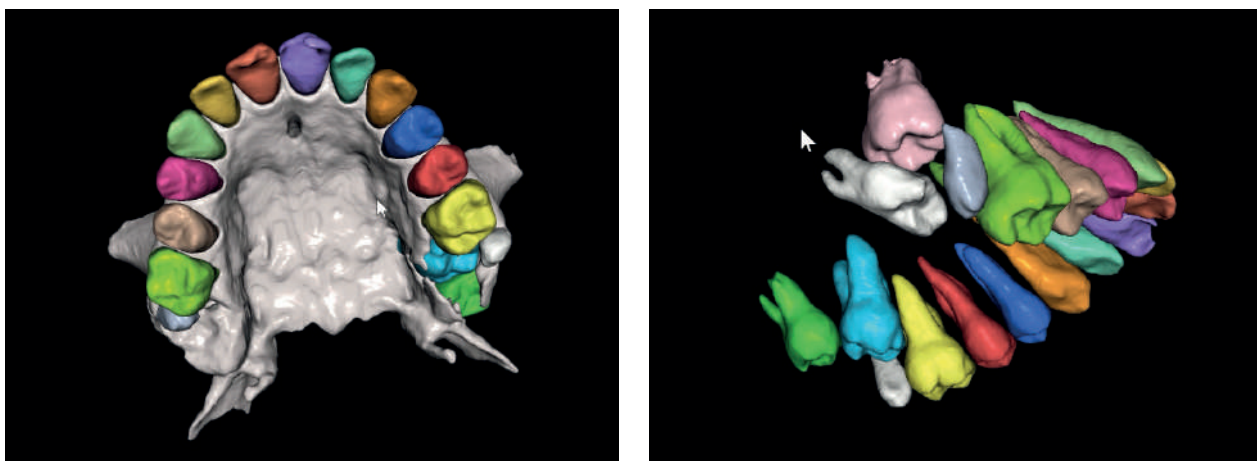
FIGG. 1a-d - Foto del volto pre-trattamento



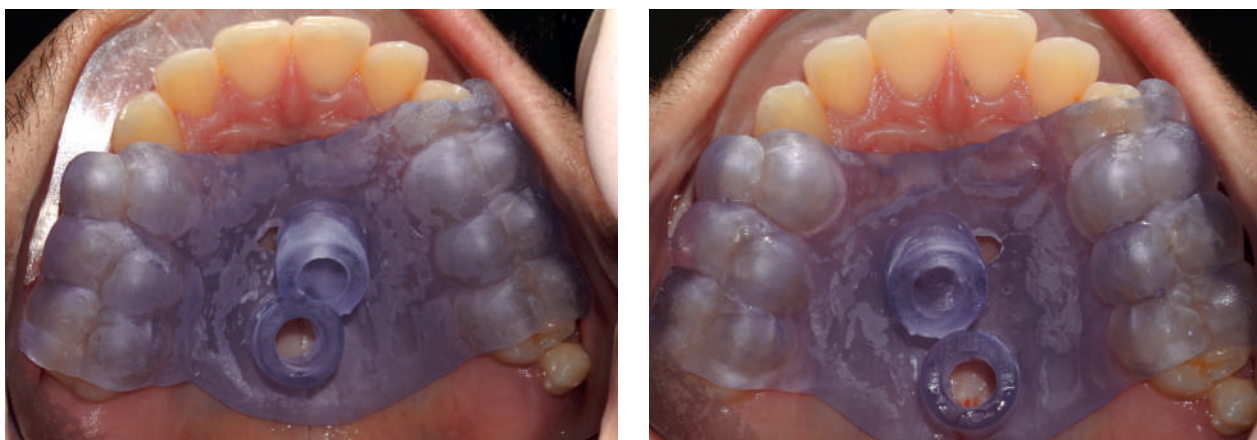FIGG. 2a-f - Foto intraorali pre-trattamento



FIGG. 3, 4 - RX panoramica e latero-laterale pre-trattamento



FIGG. 5, 6 - Elaborazione e segmentazione digitale della CBCT



FIGG. 7, 8 - Si è reso necessario realizzare due guide da utilizzare in sequenza a causa delle divergenze degli assi dei TADs pianificati

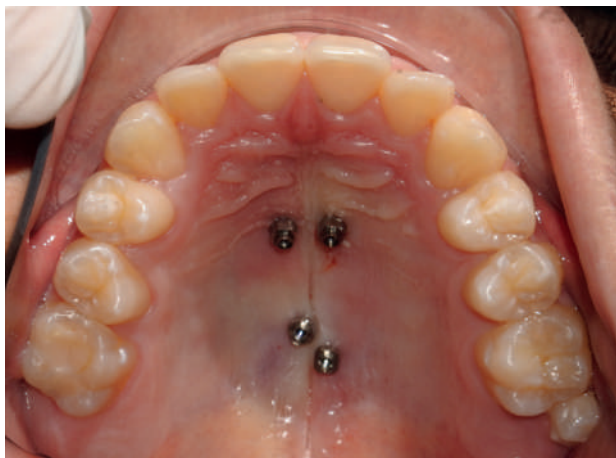

FIG. 9 - TADs inseriti

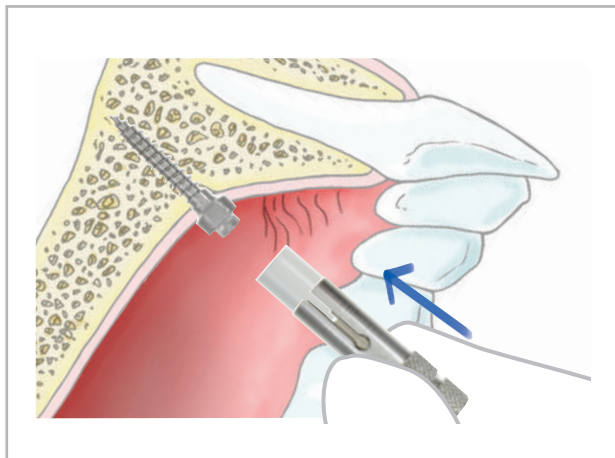


FIG. 10 - Applicazione dello Scan Body da avvitare sulla testa del TAD

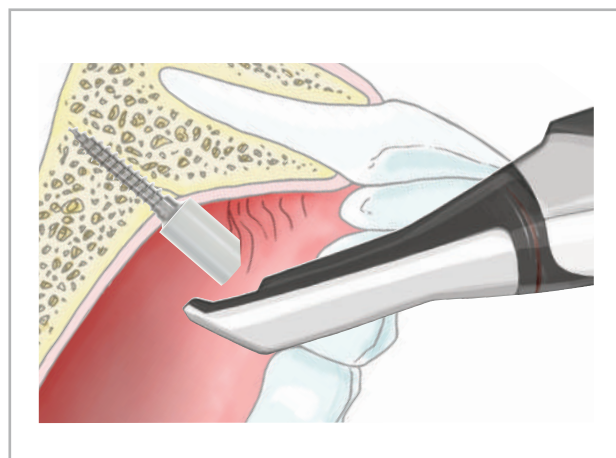
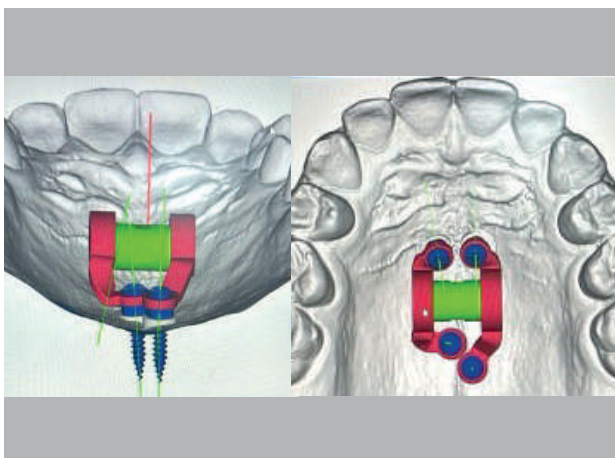


FIG. 11 - Rilevamento della posizione spaziale con lo scanner 3D



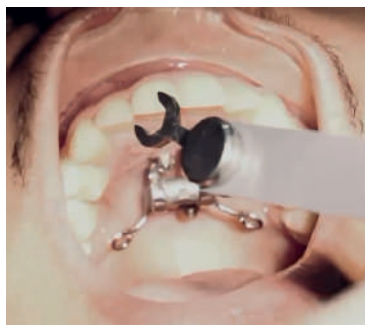
FIGG. 12a, b - Realizzazione digitale del MASPE con software 3DLeone Designer

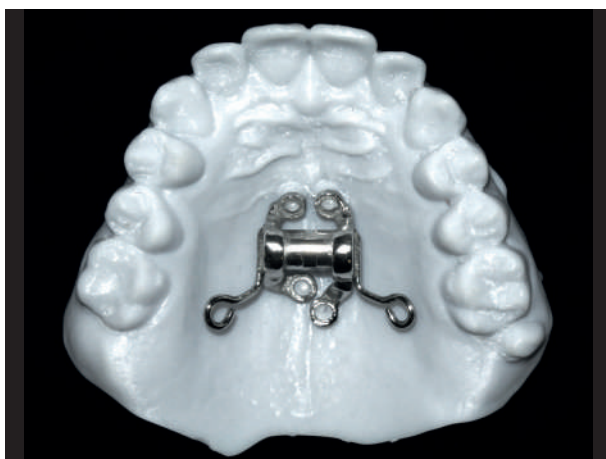

FIG. 13 - Dispositivo realizzato con processo Laser Melting

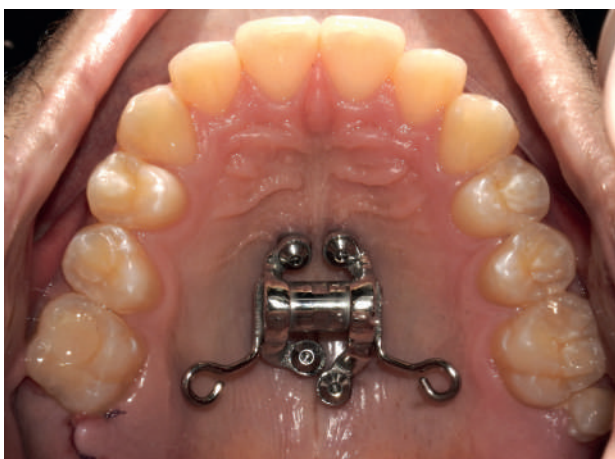
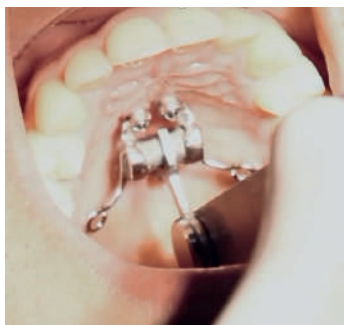
FIG. 14 - 15/09/2025: MASPE avvitato sui TADs Bifasici con perfetta corrispondenza dei ring



INQUADRA
IL QR CODE
E VISUALIZZA
IL VIDEO

L'espansore telescopico A0640 viene attivato attraverso una chiave snodata che si innesta in una porzione quadrata dell'espansore, facilitando l'attivazione domiciliare secondo la prescrizione

SETTEMBRE 2025

OTTOBRE 2025

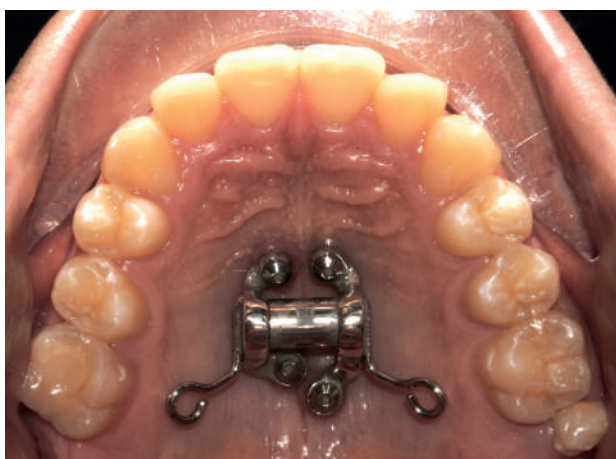

FIG. 15 - 29/09/2025: dopo 4 attivazioni

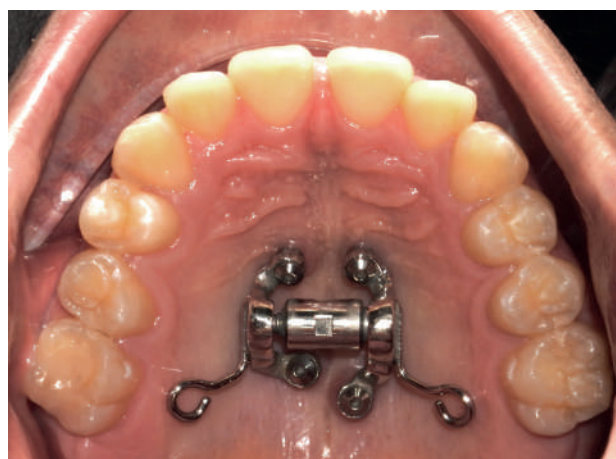

FIG. 16 - 27/10/2025: dopo 12 attivazioni

NOVEMBRE 2025

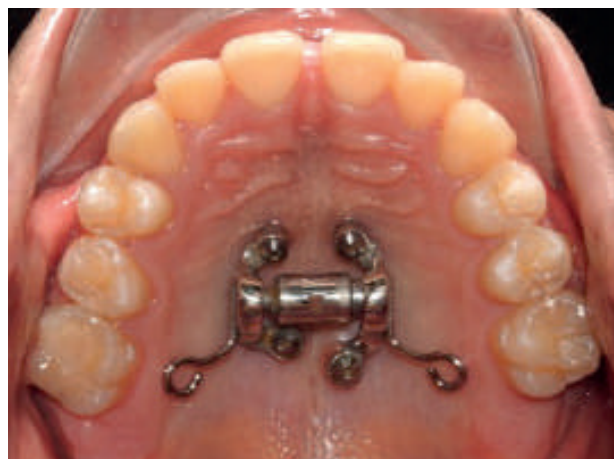
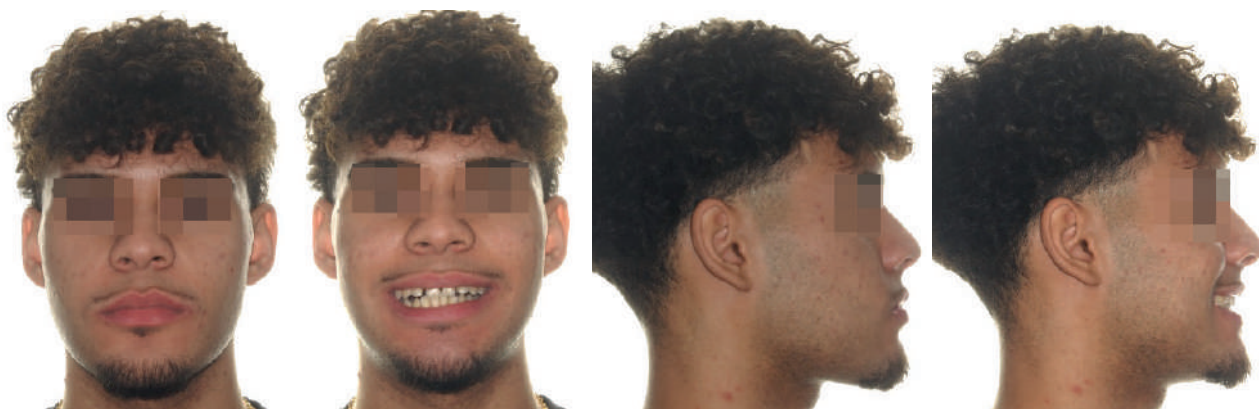
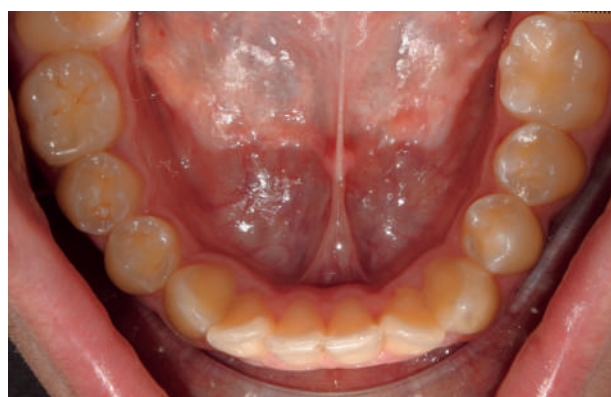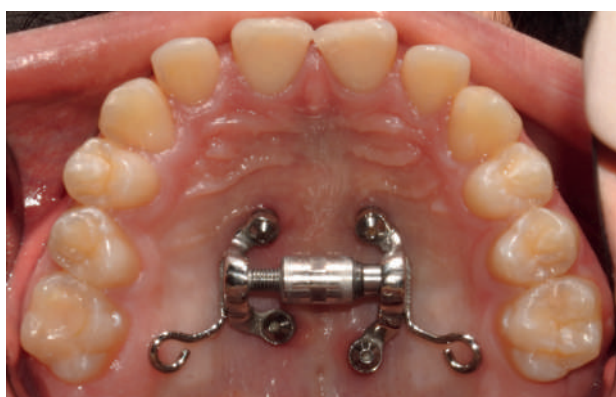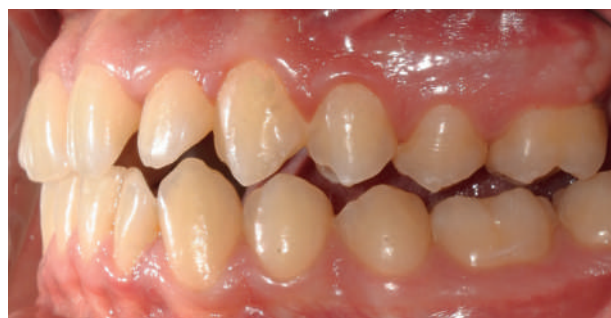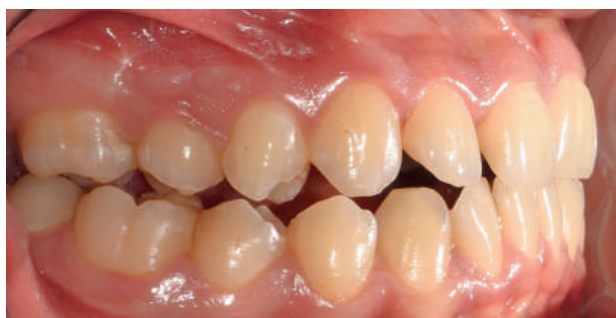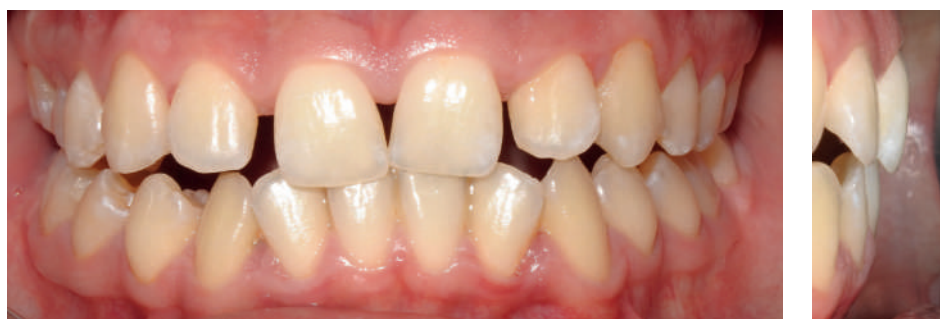FIG. 17 - 10/11/2025: dopo 16 attivazioni



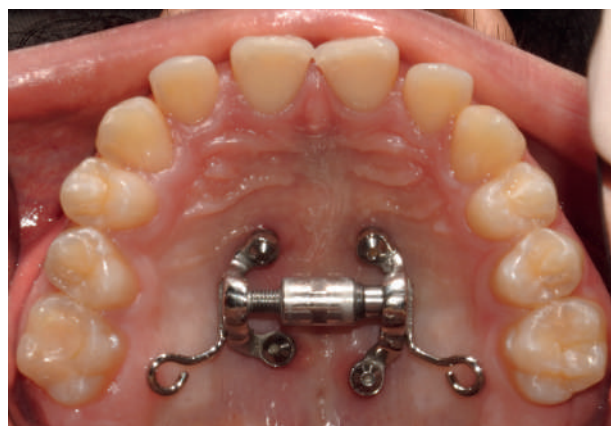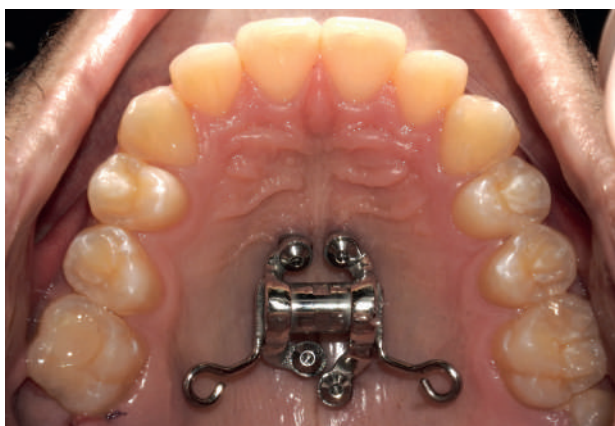FIGG. 18a-d - 12/01/2026: foto del volto



FIGG. 19a-f - 12/01/2026: fine dell'espansione ortopedica del mascellare

SETTEMBRE 2025

GENNAIO 2026



FIGG. 20, 21 - Confronto pre e post 32 attivazioni

BIBLIOGRAFIA

- Hourfar J, Kanavakis G, Bister D, Schätzle M, Awad L, Nienkemper M, Goldbecher C, Ludwig B. Three dimensional anatomical exploration of the anterior hard palate at the level of the third ruga for the placement of mini-implants--a cone-beam CT study. *Eur J Orthod.* 2015 Dec;37(6):589-95. doi: 10.1093/ejo/cju093. Epub 2015 Jan 6. PMID: 25564503.
- Hourfar J, Kanavakis G, Goellner P, Ludwig B. Fully customized placement of orthodontic miniplates: a novel clinical technique. *Head Face Med.* 2014 May 3;10:14. doi: 10.1186/1746-160X-10-14. PMID: 24886597; PMCID: PMC4016661.
- Suteerapongpun P, Wattanachai T, Janhom A, Tripuwabhrut P, Jotikasthira D. Quantitative evaluation of palatal bone thickness in patients with normal and open vertical skeletal configurations using cone-beam computed tomography. *Imaging Sci Dent.* 2018 Mar;48(1):51-57. doi: 10.5624/isd.2018.48.1.51. Epub 2018 Mar 19. PMID: 29581950; PMCID: PMC5863020.
- Chen W, Zhang K, Liu D. Palatal bone thickness at the implantation area of maxillary skeletal expander in adult patients with skeletal Class III malocclusion: a cone-beam computed tomography study. *BMC Oral Health.* 2021 Mar 22;21(1):144. doi: 10.1186/s12903-021-01489-0. PMID: 33752663; PMCID: PMC7986252.
- Walter A, Winsauer H, Crespo E, Walter D, Winsauer C, Schwärzler A, Mojal S, Arcos I, Puigdollers A. Adult maxillary expansion: CBCT evaluation of skeletal changes and determining an efficiency factor between force-controlled polycyclic slow activation and continuous rapid activation for mini-screw-assisted palatal expansion - MASPE vs. MARPE. *Head Face Med.* 2024 Dec 2;20(1):70. doi: 10.1186/s13005-024-00474-6. PMID: 39617918; PMCID: PMC11610166.
- Wilmes B, Ludwig B, Vasudavan S, Nienkemper M, Drescher D. The T-Zone: Median vs. Paramedian Insertion of Palatal Mini-Implants. *J Clin Orthod.* 2016 Sep;50(9):543-551. PMID: 27809213.
- Hourfar J, Bister D, Lux CJ, Al-Tamimi B, Ludwig B. Anatomic landmarks and availability of bone for placement of orthodontic mini-implants for normal and short maxillary body lengths. *Am J Orthod Dentofacial Orthop.* 2017 May;151(5):878-886. doi: 10.1016/j.ajodo.2016.09.024. PMID: 28457265.
- Hourfar J, Ludwig B, Bister D, Braun A, Kanavakis G. The most distal palatal ruga for placement of orthodontic mini-implants. *Eur J Orthod.* 2015 Aug;37(4):373-8. doi: 10.1093/ejo/cju056. Epub 2014 Oct 21. PMID: 25336563.

44° Incontro Culturale Leoclub: innovazione, sostenibilità e condivisione al centro dell'ortodonzia contemporanea

Il 3 ottobre 2025 si è svolta la **44ª edizione del Leoclub**, un appuntamento ormai consolidato nella nostra programmazione didattica annuale, che ha visto la partecipazione di circa 150 professionisti.



L'evento ha confermato ancora una volta la propria identità di luogo di incontro, aggiornamento e confronto, capace di coniugare contenuti clinici di alto livello con momenti di dialogo e condivisione.

Quest'anno il Leoclub si è presentato con un format rinnovato, articolato in workshop merceologici affiancati da contributi clinici di rilievo, creando un percorso dinamico e interattivo. Il filo conduttore dell'incontro è stato il tema dell'**ortodonzia sostenibile, declinata non solo in termini di efficacia clinica per il paziente**, ma anche di **sostenibilità per il professionista** e per l'intero ecosistema odontoiatrico.


Ad aprire i lavori è stato il **Dott. Andrea Alberti**, che ha condiviso la propria visione maturata attraverso anni di esperienza clinica e formativa. Il suo intervento ha posto l'accento sulla necessità di un **equilibrio tra strumenti diagnostici e terapeutici contemporanei**, aspettative del paziente e adeguato riconoscimento economico della prestazione professionale, offrendo spunti concreti per una **gestione consapevole e sostenibile dell'attività ortodontica**.



Nel pomeriggio, il **Prof. Vincenzo D'Antò** e il **Dott. Cristiano Segnini** hanno approfondito un tema di grande attualità: l'utilizzo dei **TADs in associazione agli espansori mascellari**. L'esperienza clinica maturata in ambito universitario ha evidenziato come, grazie alla **pianificazione digitale**, alla chirurgia guidata e alla **produzione fully digital dei dispositivi**, sia oggi possibile trattare casi complessi, un tempo riservati alla chirurgia, con approcci minimamente invasivi e accessibili. La condivisione di linee guida operative e indicazioni cliniche ha rappresentato un momento di grande valore per i partecipanti.



Grande interesse hanno suscitato anche i **workshop a cura del nostro Ufficio Tecnico**, che hanno offerto l'opportunità di entrare in contatto diretto con soluzioni tecnologiche avanzate: dispositivi completamente personalizzati, progettati tramite software evoluti e realizzati con tecnologie 3D di ultima generazione. Tra questi, il posizionamento **indiretto dei brackets con nostra metodica esclusiva**, il **retainer linguale customizzato Keeppy** e il **nuovo distalizzatore fully digital** hanno dimostrato come l'innovazione possa tradursi in strumenti concreti per la pratica clinica quotidiana.



A rendere ancora più coinvolgente l'edizione 2025 è stato un momento inedito: il live di **“Ortodonzia con Affetto”**, per la prima volta sul palco del Leoclub. Il format, noto video podcast in cui il **Dott. Arturo Fortini** e il **Dott. Gianluigi Fiorillo** intervistano professionisti del mondo dell'ortodonzia, è stato proposto in una veste originale *“reverse”*: in questa occasione, infatti, sono stati proprio loro a mettersi in gioco, rispondendo alle domande dei relatori del congresso. Un momento dinamico e partecipato, che ha contribuito a rafforzare il dialogo tra professionisti, da sempre elemento distintivo del Leoclub.



Il 44° Leoclub si conferma così non solo come evento formativo, ma come occasione di crescita culturale e professionale, capace di promuovere **un approccio all'ortodonzia moderna sempre più consapevole, digitale e sostenibile**.

a cura di **Claudio Maggini**
Responsabile Marketing & Comunicazione


SIDO Spring Meeting

13–14 marzo 2026 - Riccione

Per il primo appuntamento congressuale della Presidenza della dott.ssa Daniela Garbo è stato scelto il Palazzo dei Congressi di Riccione, una sede che si è rivelata particolarmente azzeccata sia per l'efficienza logistica sia per l'opportunità di vivere la cittadina romagnola in un periodo ideale, lontano dalla consueta affluenza estiva.

Il tema della due giorni, **“Update sulle malocclusioni di seconda classe: evidenze scientifiche, decisioni cliniche e controversie”**, ha suscitato grande interesse, in considerazione dell'elevata diffusione di questa problematica nella popolazione. Le relazioni in programma hanno affrontato in modo approfondito gli aspetti diagnostici e i piani di trattamento delle Classi II, sia dentali sia scheletriche, nelle diverse fasce di età dei pazienti.

Le tavole rotonde interattive hanno rappresentato un momento di confronto particolarmente apprezzato, consentendo ai partecipanti di dialogare direttamente con gli esperti. Proprio grazie ai contributi emersi durante queste sessioni, la SIDO ha annunciato la pubblicazione di un documento ufficiale di consenso sul tema che costituirà una guida di riferimento per i soci nelle scelte diagnostiche e terapeutiche.



Leone, presente come sempre in qualità di sponsor, ha supportato l'evento mettendo a disposizione una gamma completa di dispositivi dedicati al trattamento delle malocclusioni di seconda Classe, tra cui gli espansori Leaf, le soluzioni per MARPE, il dispositivo elastomerico ADOK, il GOtoOne e diverse tipologie di TADs per l'ancoraggio scheletrico.

a cura di **Gabriele Scommegna**
Direttore Ricerca e Sviluppo

DISPOSITIVI ORTODONTICI CUSTOMIZZATI CAD-CAM: INNOVAZIONE DIGITALE E LINGUAGGIO CONDIVISO CLINICO-TECNICO

Alvise Caburlotto

Specialista in Ortognatodonzia
Libero professionista a Venezia

Negli ultimi anni l'ortodonzia sta attraversando una trasformazione che non può più essere descritta semplicemente come "passaggio al digitale". Il cambiamento non riguarda soltanto strumenti più moderni, o un workflow più veloce, ma un vero spostamento culturale: non si pensa più al dispositivo come oggetto fisico, bensì nel dispositivo come progetto clinico.

Per lungo tempo, la progettazione di un apparecchio ortodontico ha significato trovare un equilibrio tra l'obiettivo terapeutico e ciò che era concretamente realizzabile. In altre parole, molte scelte cliniche venivano inevitabilmente influenzate dalla fattibilità tecnica: dalle caratteristiche dei materiali disponibili, dai limiti degli spessori delle saldature, dalla difficoltà nel mantenere precisione, nelle pieghe manuali, fino alle inevitabili variabilità legate al lavoro artigianale. Il disegno finale del dispositivo, per quanto corretto, veniva spesso "adattato" al dispositivo che si riusciva a costruire.

Con l'avvento dei dispositivi customizzati CAD-CAM questo paradigma si è ribaltato; non si parte più da ciò che è possibile costruire, ma da ciò che è clinicamente necessario ottenere. È un cambio di prospettiva radicale: il dispositivo viene disegnato in funzione della biomeccanica; spessori, sezioni, geometrie, possono essere progettati con una precisione che fino a pochi anni fa non era realisticamente raggiungibile nel flusso analogico. In questo senso, la tecnologia non ha semplicemente reso più efficiente la produzione. Ha modificato il modo stesso in cui si pensa il dispositivo, trasformandolo da manufatto "costruito" a struttura "ingegnerizzata".

DAL DISPOSITIVO POSSIBILE AL DISPOSITIVO NECESSARIO

Nel workflow tradizionale, la sequenza mentale era spesso condizionata da un passaggio implicito: "come posso fare questo dispositivo, con questo materiale, in modo che non si rompa, non deformi troppo, non sia troppo complesso da realizzare?". Era una forma di progettazione indiretta, dove la clinica veniva filtrata attraverso la fattibilità.

Nel CAD-CAM, invece, la sequenza si inverte. Il clinico parte dall'anatomia, dal risultato terapeutico e dalla biomeccanica desiderata, e da lì arriva al design. Il dispositivo diventa la traduzione di un progetto: non più un compromesso tra idea e realizzazione, ma la realizzazione fedele di un'idea clinica.

Questo aspetto cambia profondamente il rapporto con i limiti del materiale. Perché nel digitale i materiali non sono più un confine rigido che obbliga a rinunciare a certe soluzioni, ma diventano variabili progettuali programmabili.

IL DIGITALE COME AMPLIFICATORE DELLA CONOSCENZA ORTODONTICA

Un equivoco frequente, quando si parla di CAD-CAM, è pensare che il digitale renda l'ortodonzia più semplice. In realtà, il digitale rende l'ortodonzia più esigente.

Perché se è vero che oggi si può progettare quasi tutto, è altrettanto vero che è necessaria la competenza per stabilire poi la vera fattibilità del progetto digitale a quello reale. Il CAD-CAM non "crea" la progettazione o la biomeccanica che rimangono entrambe un atto intellettuale del clinico e del tecnico.

Quando si ha la possibilità di decidere esattamente lo spessore di un braccio, la sezione di una componente attiva, la rigidità complessiva di un sistema o la posizione precisa di un vincolo, allora si è chiamati a ragionare con maggiore profondità. Non si tratta più soltanto di "prescrivere un apparecchio standard", ma di definire una strategia e tradurla in un progetto tridimensionale.

Il risultato è che il digitale, non riduce il ruolo della cultura ortodontica per la sua parvenza di semplicità di esecuzione, ma la porta al centro. Diagnosi, pianificazione, previsione degli effetti collaterali, design diventano ancora più determinanti. In un certo senso, il CAD-CAM premia la conoscenza, perché la rende finalmente applicabile in modo più fedele ed efficace.

IL RUOLO DELL'ODONTOTECNICO: COMPETENZA, MATERIALI, INTEGRAZIONE

Se l'ortodontista è chiamato a un pensiero più dinamico, l'odontotecnico vive una trasformazione altrettanto profonda. Nel passaggio al digitale, il tecnico non diventa un semplice esecutore di file; al contrario, assume un ruolo ancora più avanzato: da costruttore diventa co-progettista.

Nel mondo analogico la competenza dell'odontotecnico si esprimeva in modo straordinario attraverso la manualità: pieghe, saldature, finiture, adattamenti. Nel mondo CAD-CAM, quella competenza non scompare, ma cambia forma. Si sposta verso la conoscenza ancora più profonda dei materiali, delle tolleranze produttive, la resistenza, la finitura e la compatibilità tra metalli e fattibilità di progetto. È qui che emerge uno dei concetti più importanti: il digitale non riduce l'importanza dell'esecutore, la aumenta ed esaspera la sua esperienza. La differenza tra un progetto efficace e uno fragile non è spesso nella forma visibile, ma nella comprensione profonda di come quella forma e materiale lavoreranno nel tempo, sotto carico, in presenza di stress ripetuti.

IL DIGITALE COME LINGUAGGIO COMUNE TRA CLINICO E LABORATORIO

Uno dei benefici più concreti e meno celebrati del CAD-CAM è la comunicazione. Il digitale ha creato un linguaggio comune. Ha trasformato la relazione, tra ortodontista e odontotecnico, ancora più stretta in un dialogo continuo, basato su: programmi viewer gratuiti e oggetti tridimensionali, misurabili e modificabili prima ancora di creare il dispositivo fisico e di una comunicazione che può essere istantanea.

Nel flusso analogico, la comunicazione era spesso frammentaria: telefonate, note scritte, SMS, modelli fisici, corrieri, rifacimenti. Ogni modifica comportava tempo, costi e inevitabili rischi di incomprendimento.

Nel digitale, invece, clinico e laboratorio possono lavorare sullo stesso progetto, ragionare sullo stesso design, modificare in modo rapido e verificabile, senza interrompere il processo.

Questo non significa soltanto velocità. Significa qualità ed ergonomia di lavoro.

Perché quando la comunicazione diventa immediata e visiva, diventa possibile discutere dettagli con un livello di precisione prima irraggiungibile: dove irrigidire, dove alleggerire, come evitare interferenze, come gestire una determinata situazione, come integrare un sistema di ancoraggio scheletrico, come distribuire le forze su più elementi.

Il tempo che prima veniva perso in logistica e rifacimenti viene sostituito da un tempo molto più produttivo: il tempo della progettazione condivisa. La parola “custom” è abusata e inflazionata. In molti contesti viene associata semplicemente a un adattamento anatomico: un dispositivo che “calza meglio”. Ma in ortodonzia, la vera personalizzazione non riguarda solo la forma.

Un dispositivo CAD-CAM realmente personalizzato non è solo quello che si adatta ai denti, ma quello che si adatta al contesto clinico. Significa progettare in funzione dell’anatomia dell’intero cavo orale, delle esigenze cliniche ed estetiche, delle abitudini devianti, della gestione dell’ancoraggio. In questo senso, il CAD-CAM non rende l’ortodonzia più automatizzata ma la rende più coerente.

CONCLUSIONI

Il CAD-CAM, in definitiva, non è una scorciatoia né tantomeno è una disumanizzazione del lavoro dell’odontotecnico ma è uno strumento formidabile dove la cultura ortodontica è indispensabile. E proprio per questo, a mio parere, può diventare uno dei più potenti alleati dell’ortodonzia contemporanea: un’ortodonzia in cui non si pensa più “a cosa si riesce a fare”, ma a ciò che è giusto fare, e poi lo si realizza.

Inoltre, “innovazione digitale” quindi non significa solo fare “meglio”, ma comunicare di più. Sta creando un filo diretto tra clinica e laboratorio, dove la tecnologia diventa il linguaggio comune e le competenze si moltiplicano attraverso relazioni e condivisione.



FIG. 1a - Espansore rapido su ancoraggio scheletrico palatale. La struttura dell’espansore è stata disegnata con dei bracci di rinforzo sotto la vite così da mantenere un ingombro ridotto ma non perdere solidità della struttura stessa dell’espansore

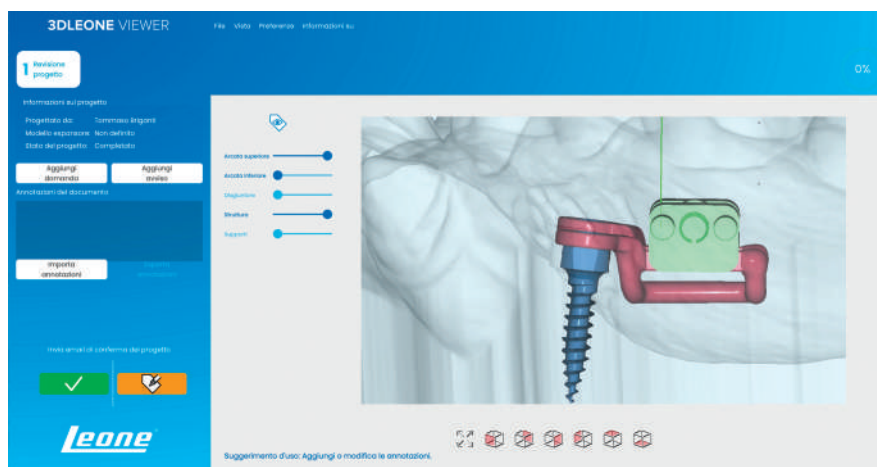


FIG. 1b - Grazie al Viewer è possibile visionare sia la posizione delle minivite sia il dispositivo in tutte le prospettive così da richiedere modifiche se necessario. Il Viewer permette di inserire direttamente dei messaggi così da velocizzare la comunicazione con il laboratorio

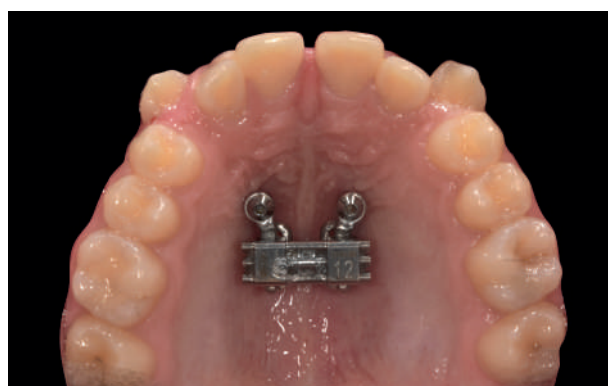


FIG. 1c-e - Una volta ottenuta la struttura, la vite di espansione, creata appositamente per i dispositivi digitali, si alloggia perfettamente sui binari. La finalizzazione del dispositivo avviene poi tramite saldatura laser tra tutta la struttura e la vite. C'è un'eccellente corrispondenza tra disegno digitale e dispositivo reale

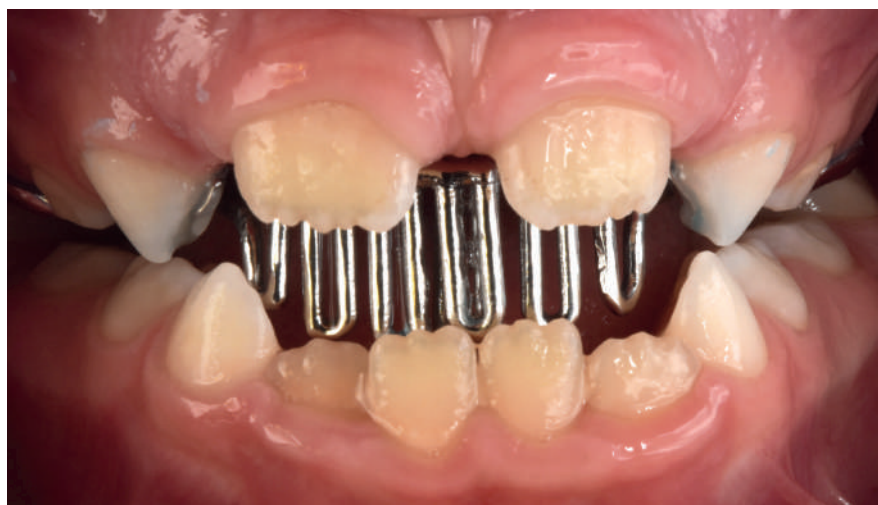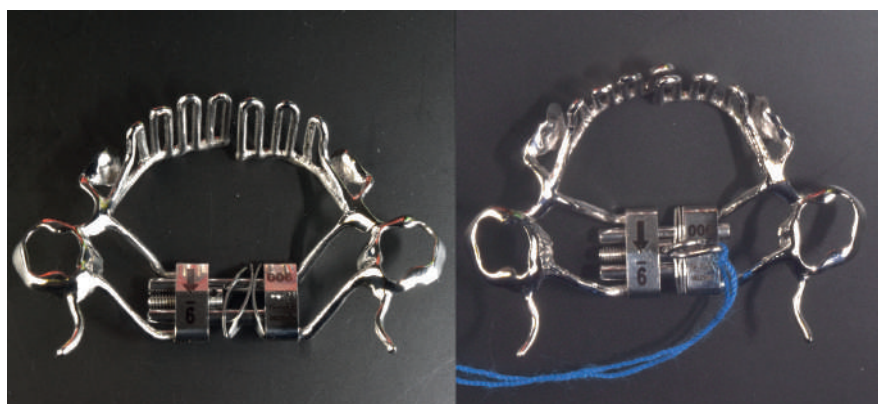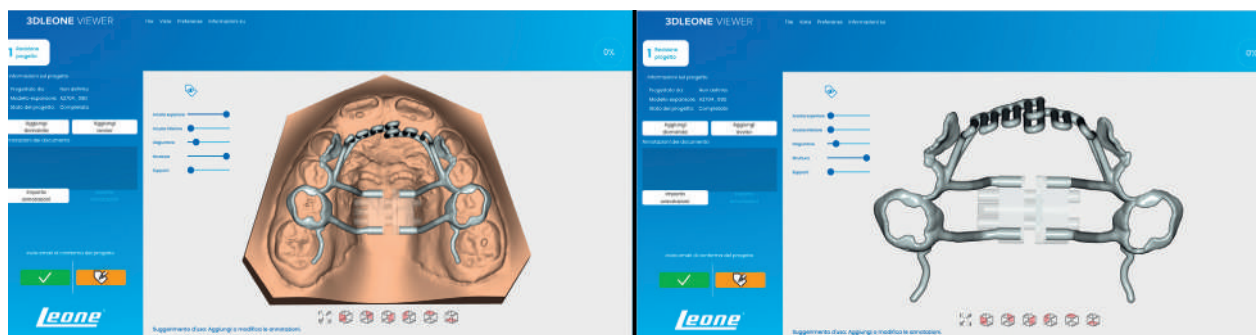

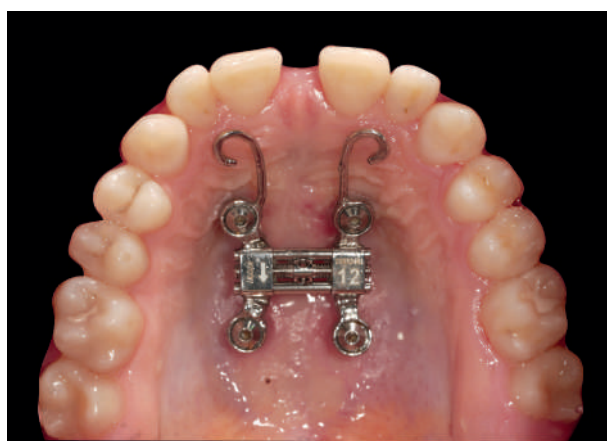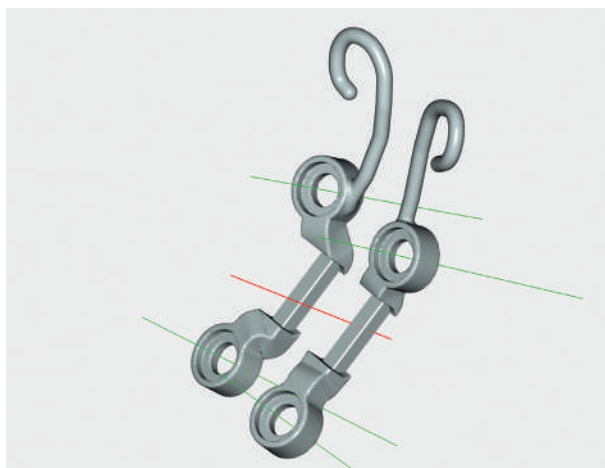
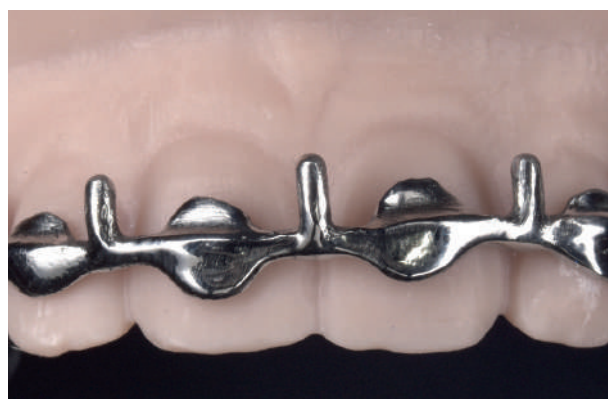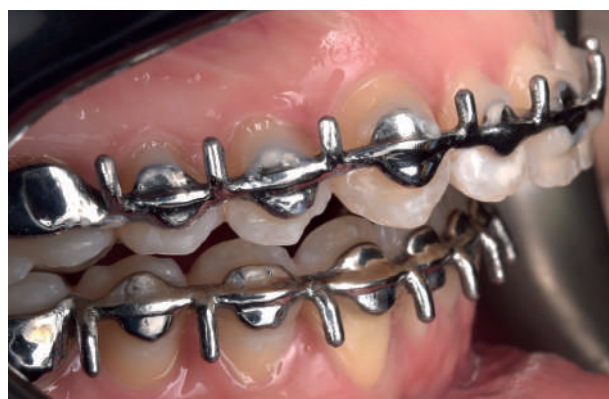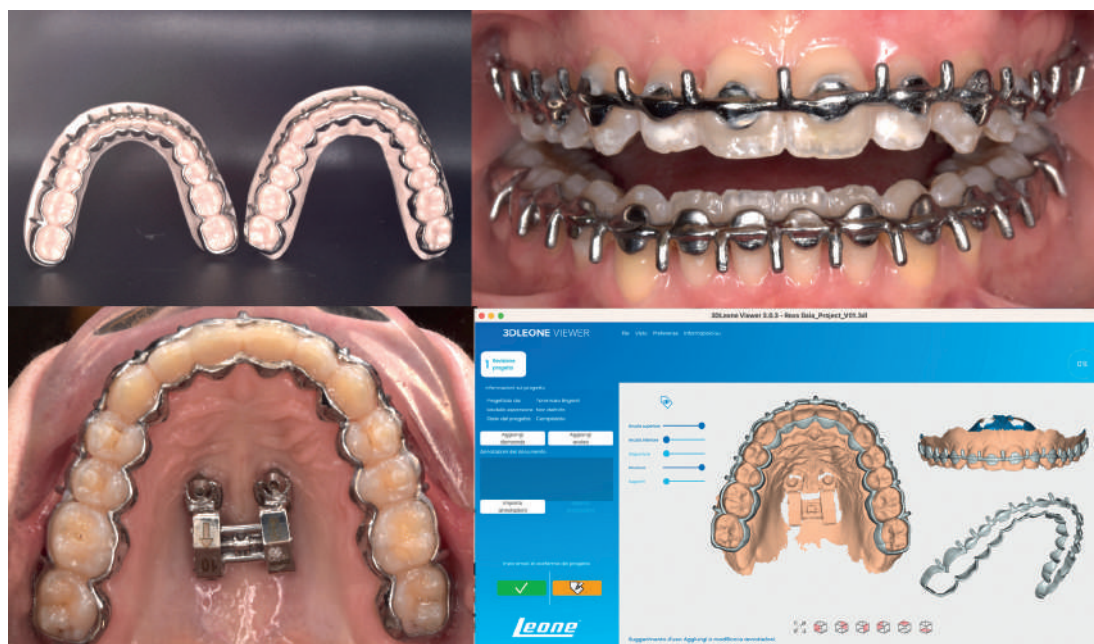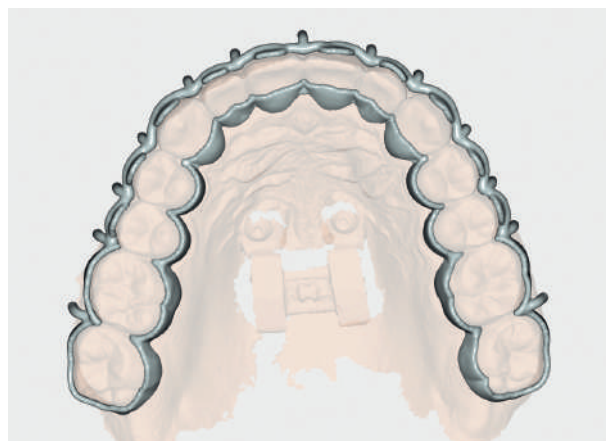


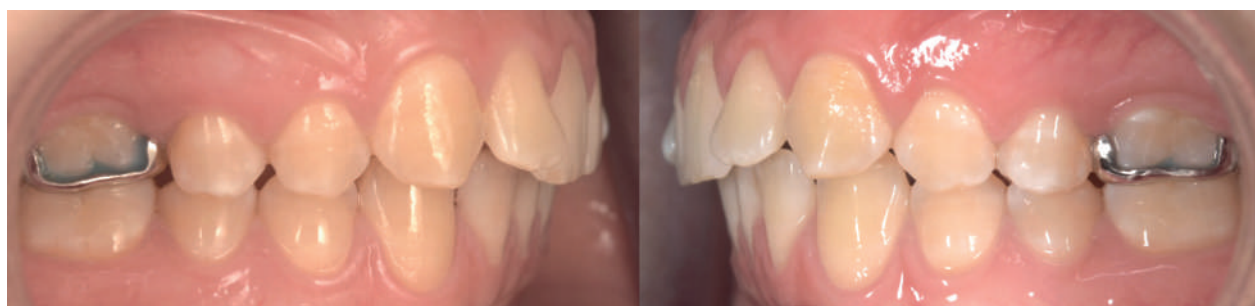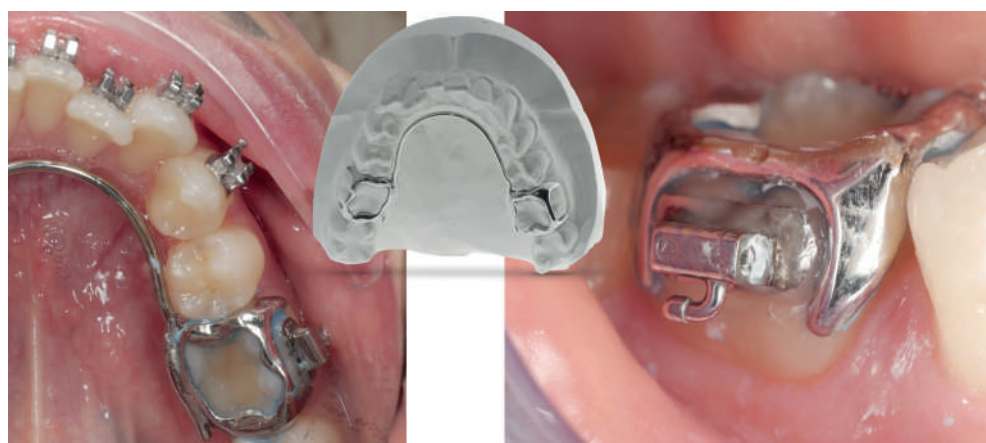
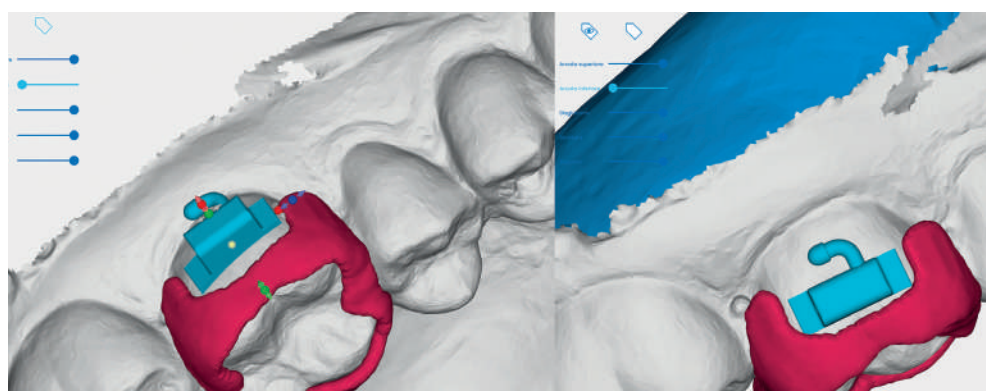
FIG. 2a-c - Espansore con vite Leaf Expander® 900 gr da 9 mm ad appoggio dentale con griglia linguale integrata. Tutta la struttura, compresa la griglia, è stata disegnata digitalmente con 3DLeone Designer. Il dispositivo è stato creato attraverso laser melting senza necessità di saldature sulla struttura. La griglia è stata progettata in due parti ("a cancello") che si sovrappongono così da consentire il movimento di espansione e avere sempre l'efficienza della griglia



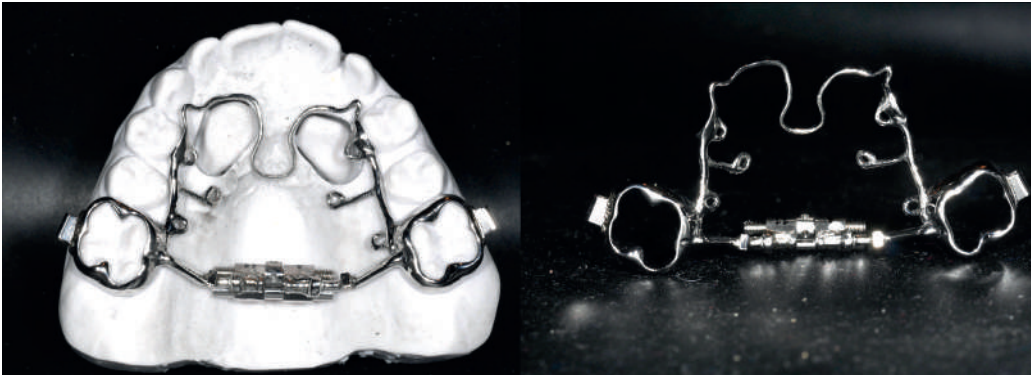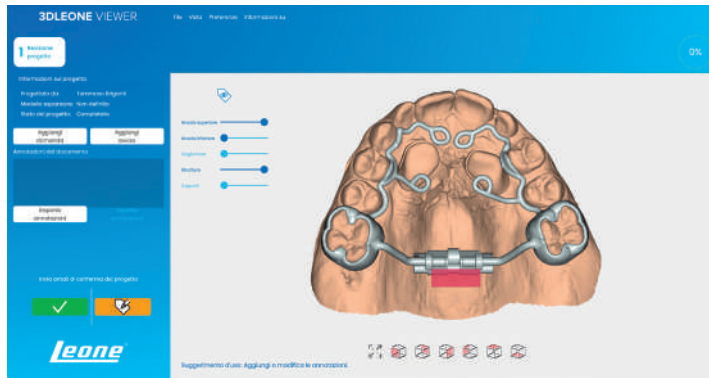
FIGG. 3a-d - Espansore rapido con appoggio scheletrico su 4 viti. Struttura disegnata completamente in digitale: è stato possibile in questo caso prevedere dei bracci per la trazione di spessore maggiore integrati nella struttura stessa dell'espansore



FIGG. 4a-d - Ferule pre-chirurgiche disegnate interamente su software. L'intera struttura è stata disegnata tenendo presente di non creare pre-contatti occlusali ma mantenendo un'estensione tale da consentire il posizionamento e l'applicazione. Senza un'alta competenza tecnica e un dialogo permesso da un Viewer per definire tutte le variabili sarebbe stato molto difficile creare questo tipo di dispositivo



FIGG. 5a-c - Bande customizzate che offrono solo ancoraggio a dispositivi come arco linguale, barra palatale o espansore. Viene lasciata libera la parte vestibolare così da poter posizionare il tubo sui sestri in modo diretto con la massima precisione; in più questo disegno consente di rimuovere il dispositivo supportato senza rimuovere il tubo



FIGG. 6a, b - L'integrazione delle scansioni e della CBCT hanno consentito di avere dei modelli che mostrassero la posizione dei canini inclusi così che è stato possibile poi creare con 3DLeone Designer un dispositivo custom usato: prima come dima chirurgica per il recupero degli elementi inclusi e poi come espansore rapido e come ancoraggio per la trazione dei canini

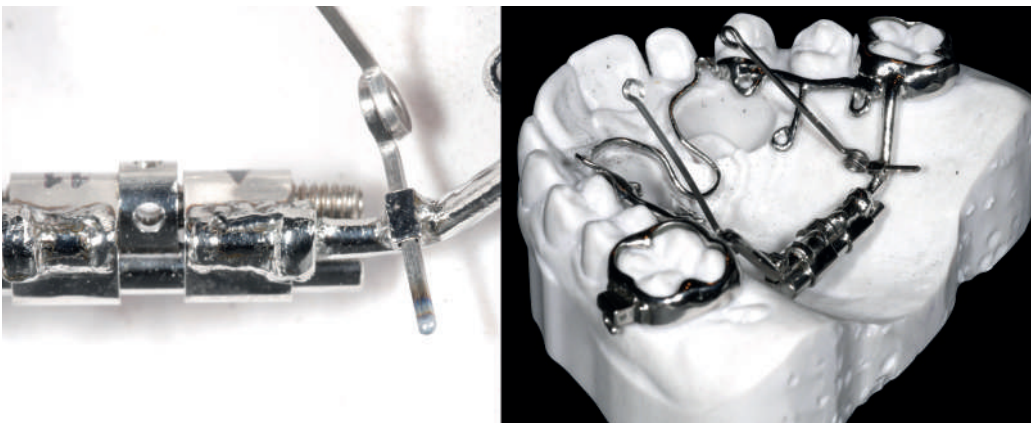
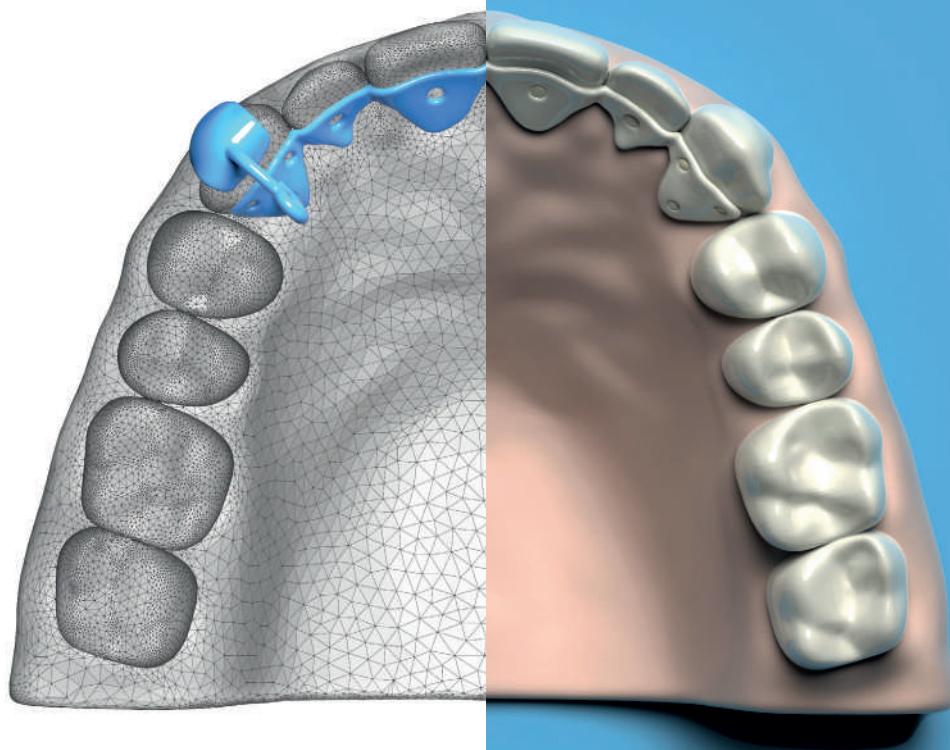


FIG. 6c - Particolare delle leve in TMA posizionate per il recupero dei canini. I tubi che supportano le leve sono stati posizionati in fase di finalizzazione del dispositivo

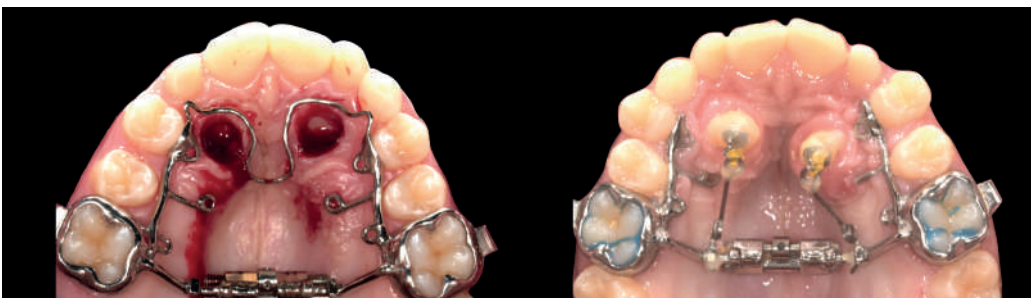

FIG. 6d - Dispositivo applicato e in fase di recupero dei canini inclusi

....e alla fine arriva **Keeppy**



Il nuovo retainer full digital prodotto da Digital Service Leone,
che assicura una maggiore stabilità e precisione!



GUARDA
IL VIDEO!

DIGITAL SERVICE LEONE

Via P. a Quaracchi, 50
50019 Sesto Fiorentino (FI)
www.dsleone.it

☎ +39 055 019901
📞 +39 342 5032777
✉ info@dsleone.it

dsleone[®]

45° LEOCLUB
6° LEOTECH

Firenze
13 Novembre
2026

eppur si ...rimuove

**Focus Clinico/Tecnico su
dispositivi ortodontici rimovibili**

Invited Speaker

Dott. Arturo Fortini
Dott. Andrea Alberti
Dott. Raffaele Sacerdoti
Odt. Ciro Vitiello
Odt. Fabrizio Anelli
Odt. Luis Altesa

Per info e iscrizioni



Leone[®]

Presentazione

Il Leoclub e il Leotech si incontrano in una giornata di approfondimento dedicata a clinici e tecnici, con un focus sulla terapia ortodontica mediante apparecchi rimovibili.

Attraverso il confronto tra evidenze scientifiche ed esperienza clinico-tecnica, l'evento offrirà una lettura chiara e aggiornata dei principali dispositivi, analizzandone meccanismi d'azione e peculiarità costruttive.

Un appuntamento pensato per favorire il dialogo e la crescita condivisa, valorizzando l'integrazione tra progettazione tecnica e applicazione clinica in un'ottica multidisciplinare.

Programma

09:30 Registrazione

10:00 – 11:00

**Placche Cervera-Bracco funzionali:
perché sono ancora più che attuali!**

Dott. Arturo Fortini - Odt. Ciro Vitiello

11:00 Coffe Break

11:30 – 12:30

Twin Block e i suoi “fratelli”

Dott. Andrea Alberti - Odt. Fabrizio Anelli

12:30 – 13:30 Light Lunch

13:30 – 14:30

**Leaf Hybrid Mode Expander
nei piccoli pazienti.**

Dott. Raffaele Sacerdoti

14:30 – 15:30

¡Aparatos móviles: mi viaje digital!

Odt. Lluís Altesa

16:00 Fine lavori

LEAF EXPANDER® NELL'ADULTO E BIOMECCANICA STEP: UN CASE REPORT

Enrico Giordano

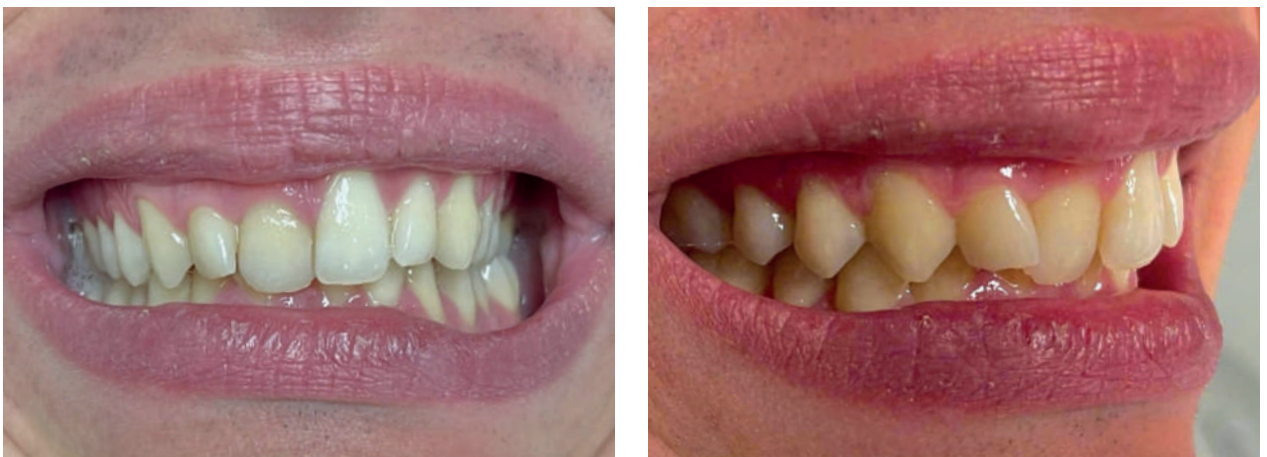Libero professionista in Salerno

CASO CLINICO

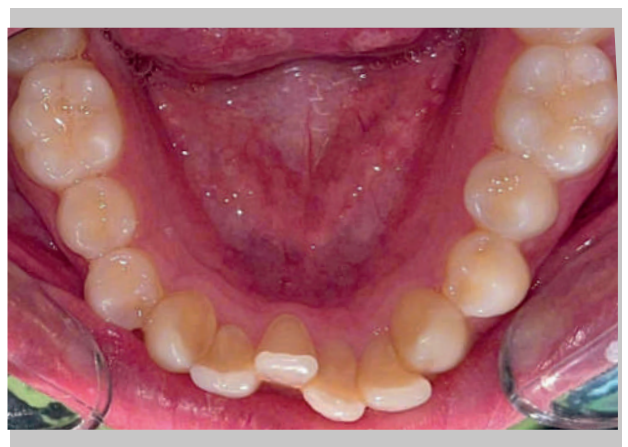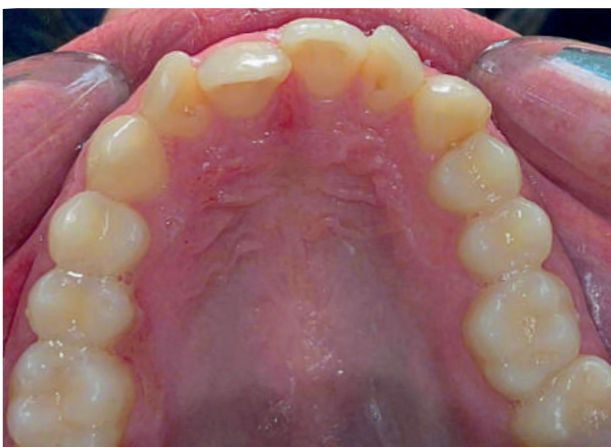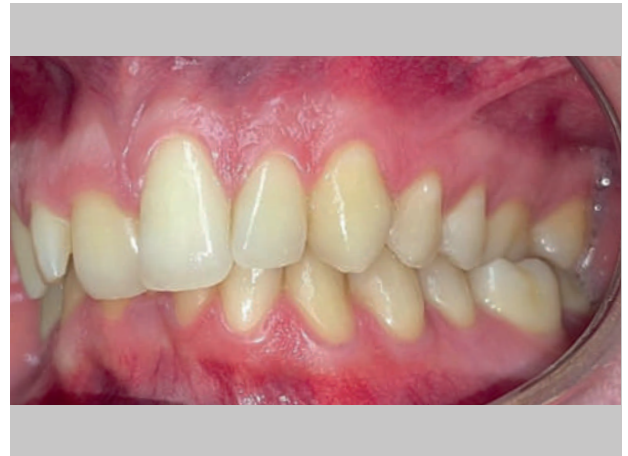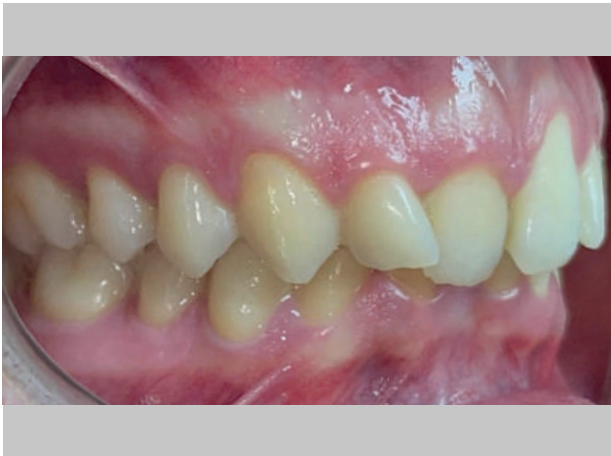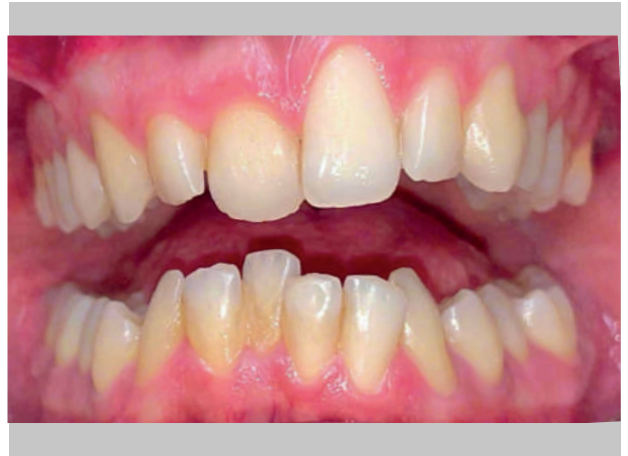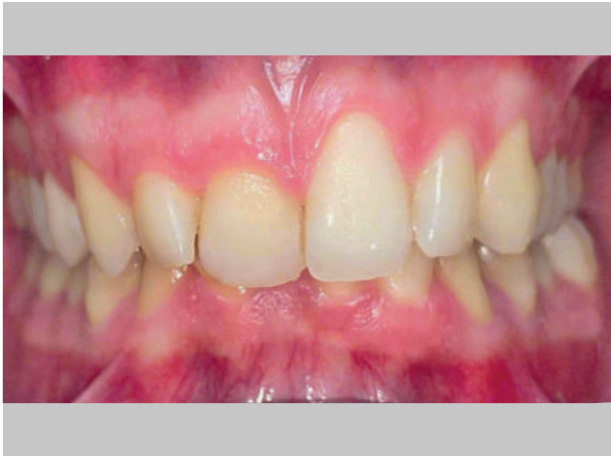Paziente P. C., 19 anni, sesso maschile.

All'esame clinico extraorale il paziente presenta affollamenti nel settore anteriore, leggero ipotono del labbro inferiore, lieve retrusione mandibolare e visibile recessione gengivale su elemento 21.

All'esame clinico intraorale si evidenziano rapporti occlusali non congrui, il paziente difatti presenta una Classe II divisione 2 ed un crossbite posteriore monolaterale tra secondo e terzo quadrante. Sia gli incisivi superiori che gli incisivi inferiori risultano lievemente lingualizzati. Si apprezza inoltre l'estrusione del gruppo frontale inferiore. Non si evidenziano lesioni cariose (Figg. 1-8).



FIGG. 1, 2 - Foto extra-orali iniziali



FIGG. 3-8 - Foto intra-orali iniziali

PIANO DEL TRATTAMENTO

Il trattamento del caso è stato diviso in due fasi, nella prima fase si è proceduto a risolvere il crossbite monolaterale e nella seconda fase è stato risolto dapprima l'affollamento anteriore e poi ripristinati i contatti occlusali congrui con elastici intermascellari anteroposteriori.

- Prima fase:

Poiché il paziente era adulto, non potendo procedere con un REP per risolvere il crossbite, è stato montato un Leaf Expander® palatale da 450 gr ancorato con bande molari e braccetti palatali fino ai premolari (Fig. 9).

Ad un mese dal montaggio del Leaf Expander® il paziente già constatava una leggera variazione dell'occlusione e non ha mai riscontrato dolenzia poiché il Leaf lavora con forza leggera e costante.

A 8 mesi dal montaggio dell'espansore, poiché il crossbite si era risolto, si è potuto procedere alla seconda fase con il montaggio degli attacchi Step.

- Seconda fase:

Dopo aver ottenuto l'espansione con il Leaf Expander® sono stati montati attacchi Step superiori e dopo aver eseguito rialzi occlusali sono stati montati i bracket anche all'arcata inferiore (Fig. 10).

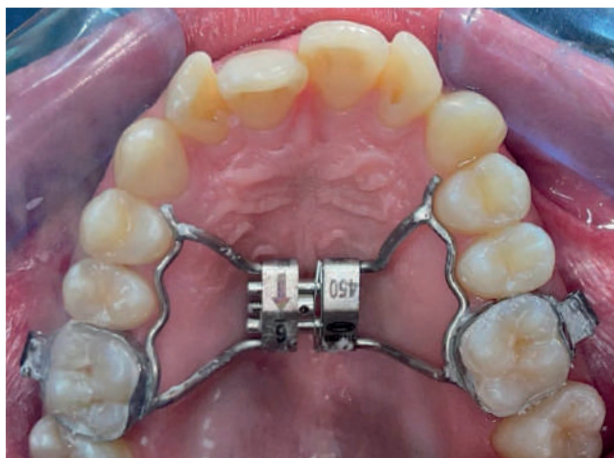

FIG. 9 - Leaf Expander® palatale da 450 gr

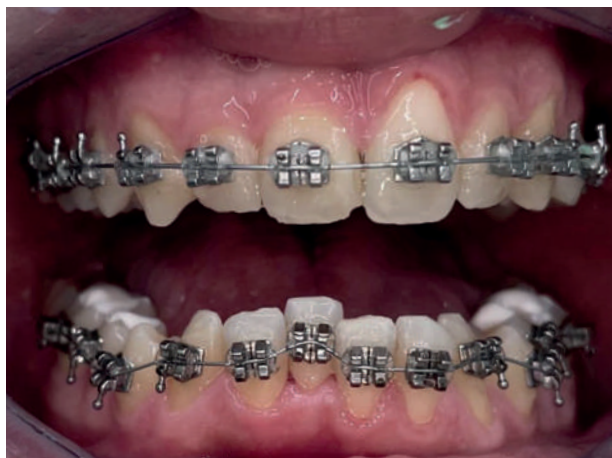

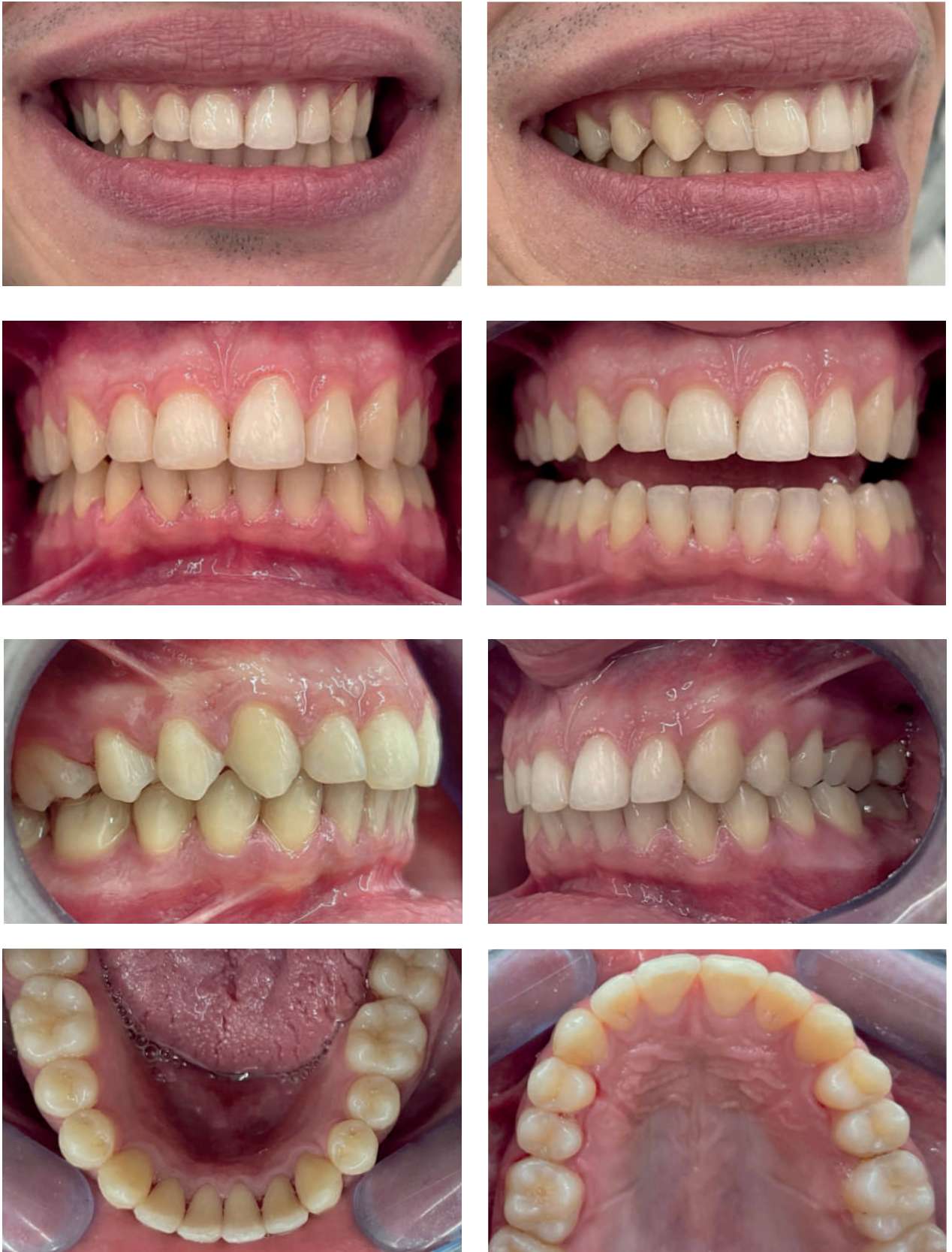FIG. 10 - Attacchi Step superiori e inferiori

Visto il grado lieve di affollamento è stato montato un arco .016" Memoria nichel-titanio nell'arcata superiore e .012" Memoria nichel-titanio nell'inferiore seguito, dopo 3 mesi, da un .016" Memoria.

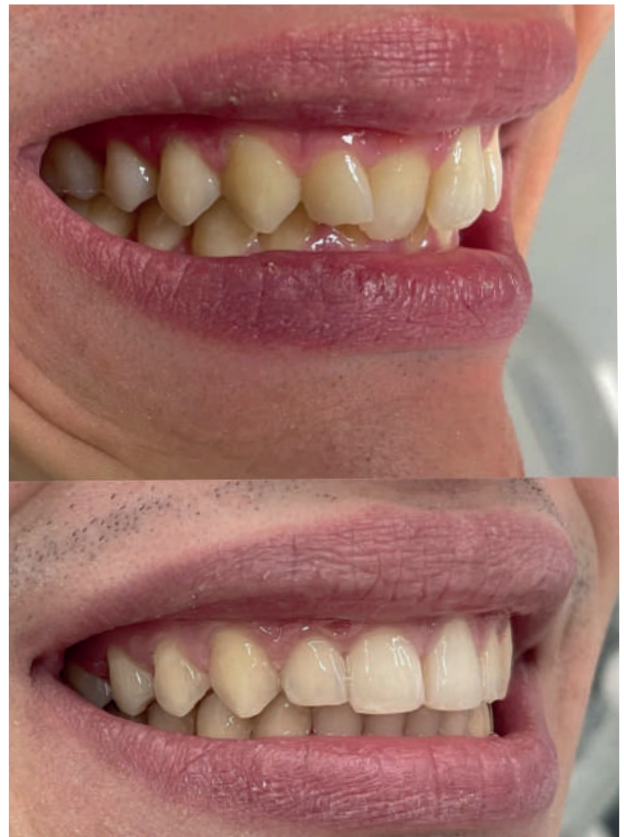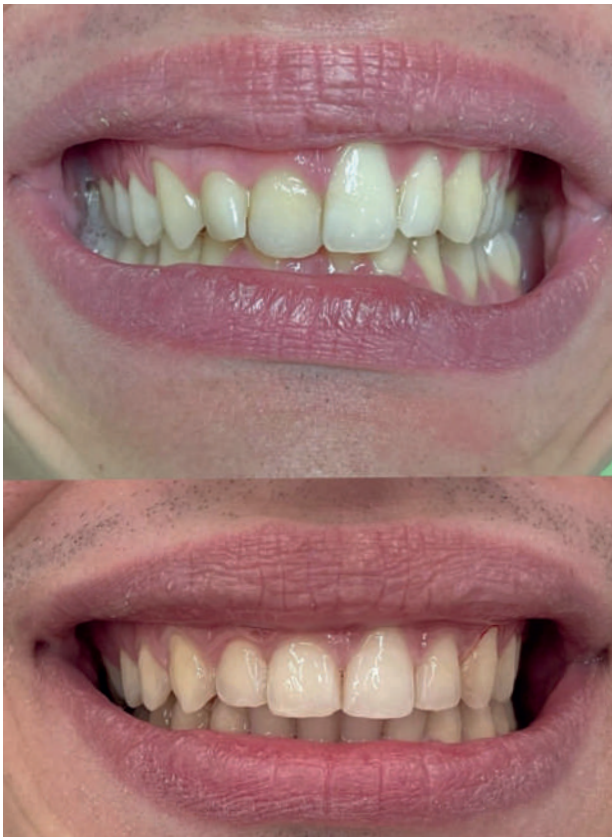Nei successivi controlli sono stati applicati in entrambe le arcate dapprima un arco .016" acciaio e successivamente uno .020" sempre in acciaio. Concluso l'allineamento il caso è stato finalizzato con un arco sezione rettangolare .019"x.025" acciaio con elastici intermascellari di Classe II 4,8 mm 3/16".

In conclusione, arretrando il 21 e istruendo il paziente ad avere la massima attenzione durante lo spazzolamento giornaliero si è ridotta anche la retrazione gengivale sull'elemento 21.

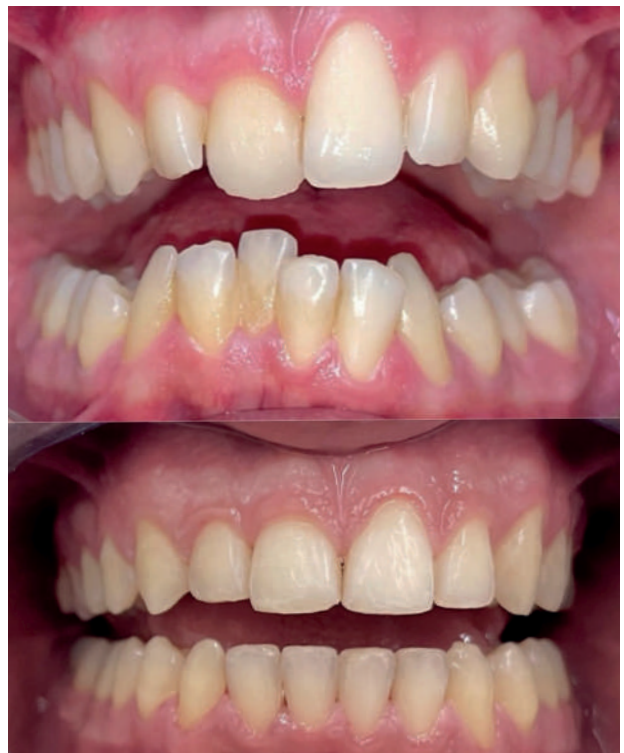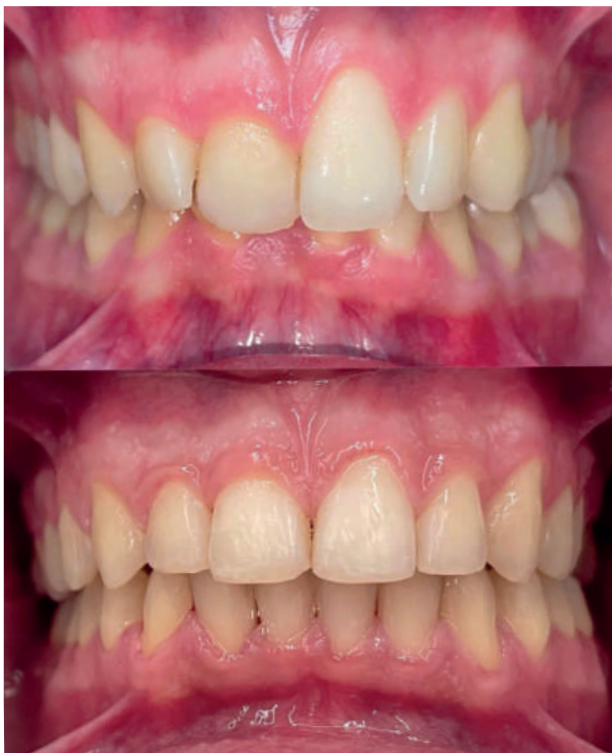La terapia ortodontica si è conclusa in 19 mesi (Figg. 11-26).



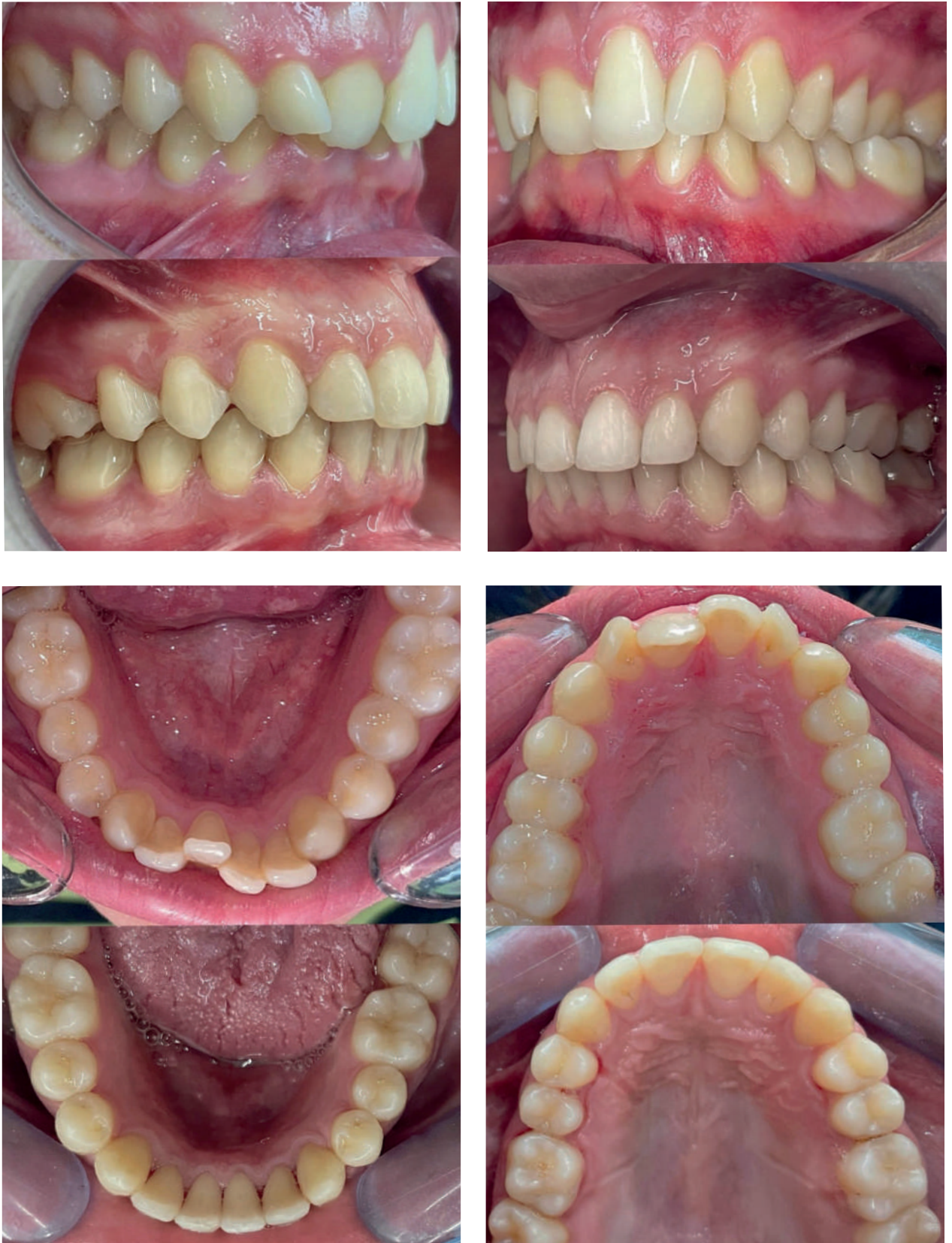FIGG. 11-18



FIGG. 19-22 - Confronto pre e post trattamento, foto extra orali




FIGG. 23-26 - Confronto pre e post trattamento, foto intra orali



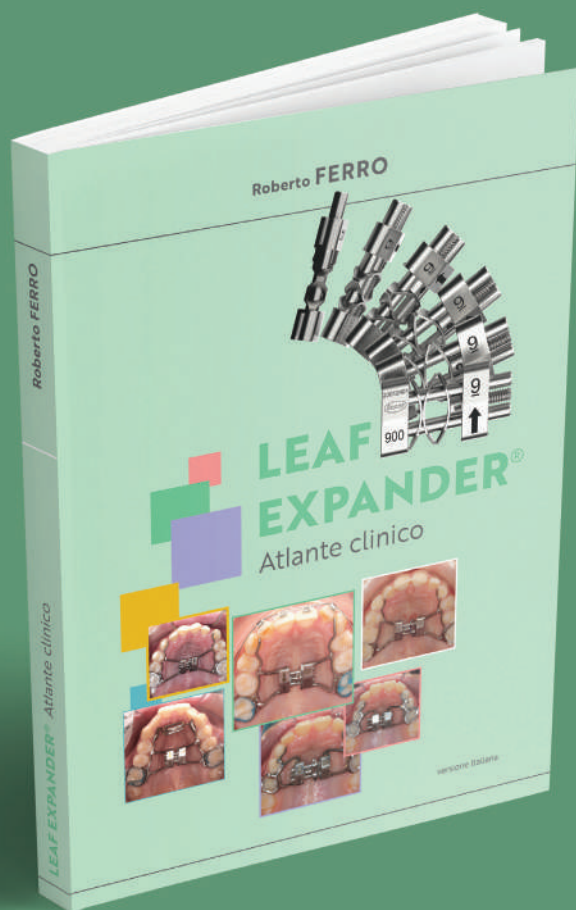
FIGG. 27-34 - Confronto pre e post trattamento, foto intra orali

DISPONIBILE
IL NUOVO MANUALE



LEAF EXPANDER®

Atlante clinico



ROBERTO FERRO



Medico chirurgo
Specializzato in Ortognatodonzia
Specialista in Odontostomatologia

Direttore della Scuola Pratica
di Ortodonzia di Cittadella (PD)

Richiedi la tua copia
gratuita: inquadra il
codice QR a fianco
o chiama il **055 304458**



Seguici su   

www.leone.it

LEONE s.p.a. Ortodonzia e Implantologia

Via P. a Quaracchi 50 | 50019 Sesto Fiorentino | Firenze | Italia | tel. 055.304401 | fax 055.374808 | info@leone.it

American Association of Orthodontists Winter Conference 23–25 gennaio 2026 - Phoenix

LeoneAmerica ha partecipato in qualità di sponsor al tradizionale appuntamento invernale dell'American Association of Orthodontists (AAO), svoltosi a Phoenix, in Arizona. Oltre alla presenza nel padiglione espositivo, quest'anno l'azienda ha organizzato una sessione formativa con la formula del *Lunch and Learn*.

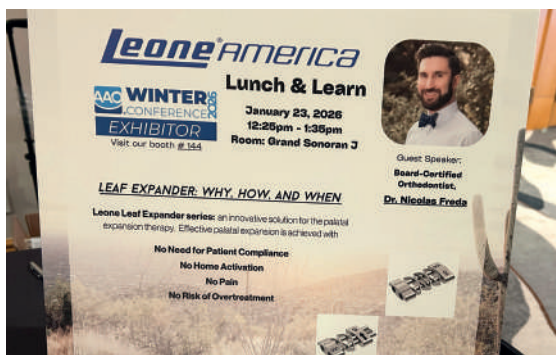


Relatore dell'incontro è stato il Dr. Nick Freda, ortodontista specialista, *Board Certified e Visiting Professor* presso la New York University. Il titolo della presentazione, **“Leaf Expander: Why, How and When”**, ha offerto l'occasione per condividere con i numerosi partecipanti la sua esperienza ultradecennale nell'utilizzo del Leaf Expander, sia in pazienti pediatriche che in adolescenti.

Particolare attenzione è stata dedicata ai protocolli clinici e ai risultati ottenuti nella pratica quotidiana.

La formula interattiva del *Lunch and Learn* ha favorito un vivace confronto con il pubblico: numerose le domande poste dai partecipanti, alle quali il Dr. Freda ha risposto con competenza, supportando gli interventi con molteplici esempi clinici.

Tra i presenti figurava anche il Presidente della MASO (*Middle Atlantic Society of Orthodontists*), che ha espresso un vivo apprezzamento per la lecture e ha invitato il Dr. Freda a partecipare come relatore al prossimo congresso della società, in programma ad Atlantic City nel mese di settembre.



a cura di **Gabriele Scommegna**
Direttore Ricerca e Sviluppo

Expodental 2026

11-13 marzo 2026 - Madrid

Anche per il 2026 Leone ha confermato la propria presenza in Spagna partecipando a Expodental, la principale fiera di riferimento per il settore dentale ispanico, tenutasi a Madrid dall'11 al 13 marzo. Un appuntamento ormai consolidato, che rappresenta un'importante occasione di visibilità e confronto per tutti gli operatori del comparto.

Nel corso delle tre giornate fieristiche, il corner Leone, posto all'interno dello spazio espositivo di Katia Dental, S. L., ha registrato un'affluenza costante, accogliendo numerosi laboratori odontotecnici, cliniche dentali e depositi interessati ad approfondire la conoscenza delle soluzioni proposte dall'azienda. I visitatori hanno avuto modo di esplorare nel dettaglio i prodotti, chiarire dubbi direttamente con gli specialisti, partecipare a momenti formativi e assistere a dimostrazioni pratiche, in un contesto dinamico e altamente professionale. Expodental 2026 si è così confermata non solo come vetrina espositiva, ma anche come un importante spazio di incontro e dialogo diretto con partner e collaboratori.



Formazione e dimostrazioni di prodotto

Particolarmente apprezzati sono stati i momenti dedicati alla formazione, infatti i corsi tenuti da Giacomo Bartolini, tecnico ortodontico e formatore internazionale Leone, hanno richiamato un pubblico numeroso e attento.

Nel corso delle sessioni formative, Bartolini ha illustrato in modo approfondito il funzionamento del software 3D Leone Designer, strumento sempre più centrale nei flussi di lavoro digitali, insieme ai disgiuntori CAD-CAM e ai sistemi TADs e MARPE (Mini-Implant Assisted Rapid Palatal Expander), soluzioni avanzate per l'ortodonzia moderna. Ampio spazio è stato dedicato anche al sistema di espansione mascellare Leaf Expander, apprezzato per la sua efficacia clinica e per un approccio all'espansione più controllato, progressivo e confortevole per il paziente.

Le dimostrazioni pratiche e gli approfondimenti tecnici hanno consentito ai partecipanti di entrare nel merito delle applicazioni cliniche e di laboratorio, offrendo una visione concreta delle potenzialità delle soluzioni Leone e favorendo il dialogo diretto.



a cura di **Claudio Maggini**
Responsabile Marketing & Comunicazione

ORG Meeting

10–11 aprile 2026 - Dallas, Texas

L'Orthodontic Resource Group (ORG) è un'associazione che riunisce i principali proprietari e manager di laboratori ortodontici statunitensi e canadesi. LeoneAmerica supporta ORG fin dalla sua fondazione, sia in qualità di sponsor sia attraverso la partecipazione di propri relatori.

Da diversi anni il meeting annuale si svolge presso un hotel di Irving, situato all'interno dell'aeroporto di Dallas, una scelta strategica che facilita la partecipazione dei membri provenienti da numerose località del continente americano.

Anche quest'anno il comitato culturale di ORG ha invitato Gabriele Scommegna, Direttore Ricerca e Sviluppo di Leone, a tenere una presentazione dedicata al tema del **MARPE (Miniscrew-Assisted Rapid Palatal Expansion)**.

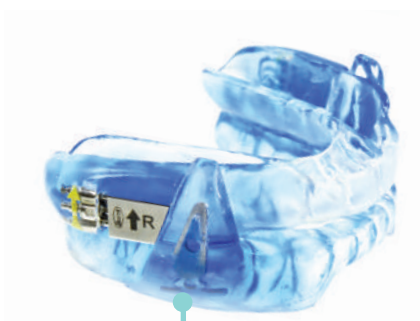Nel corso della lecture sono stati approfonditi i protocolli di inserimento dei TADs (Temporary Anchorage Devices), sia preliminarmente sia contestualmente all'applicazione dell'espansore, i cosiddetti protocolli **"TAD first"** e **"TAD last"**. Attraverso numerosi video sono state illustrate le fasi di pianificazione della posizione dei mini-impianti e la successiva realizzazione del MARPE, interamente in digitale, mediante il software **3DLeone Designer** e gli espansori **CAD-CAM** dedicati Leone.



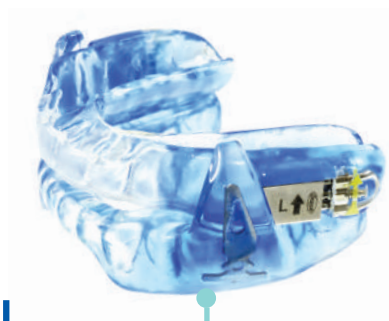a cura di **Gabriele Scommegna**
Direttore Ricerca e Sviluppo

REGALA SOGNI D'ORO

I DISPOSITIVI IDEALI NEI PAZIENTI RONCOPATICI
O AFFETTI DA SINDROME OSA LIEVE-MODERATA



FORWARD!*



**FORWARD!
MAX RETENTION***



**TELESCOPIC
ADVANCER DUAL*M2**

Oltre **100 laboratori** sul territorio nazionale **abilitati alla costruzione** dei dispositivi **MAD Leone**
Trova quello più vicino a te:

*BREVETTATO



Attualità sull'ancoraggio scheletrico: TADs VL (Mini Viti Ortodontiche) e TADs Palatali



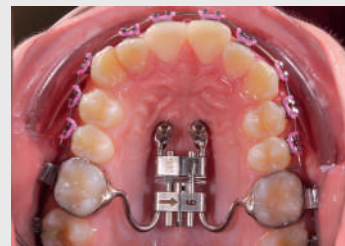
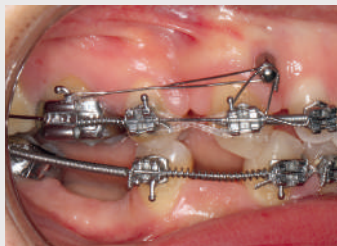
DOTT. FABIO
GIUNTOLI



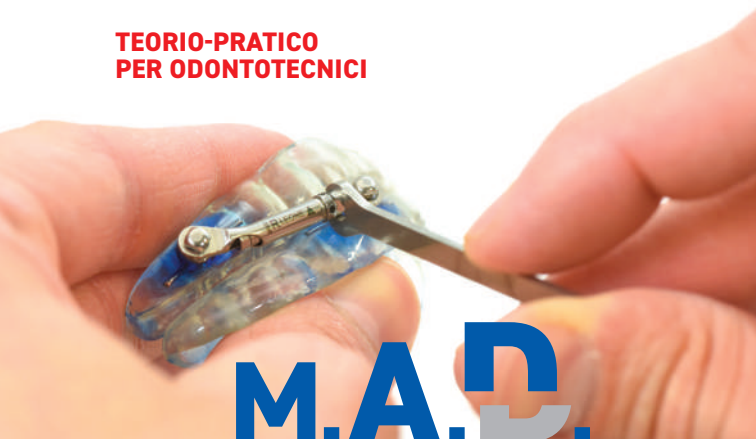DOTT. GIUSEPPE
PERINETTI

CORSO
TEORICO-PRATICO

FIRENZE
18-19 GIUGNO 2026



TEORIO-PRATICO
PER ODONTOTECNICI



M.A.D.

CORSO PER LA REALIZZAZIONE DI DISPOSITIVI ANTIRUSSAMENTO

FIRENZE
2-3 NOVEMBRE
2026

ODT.
MARIANO ZOCCHÉ



dsLeone®

MASTERCLASS DI 1° LIVELLO ALLINEATORI DENTALI



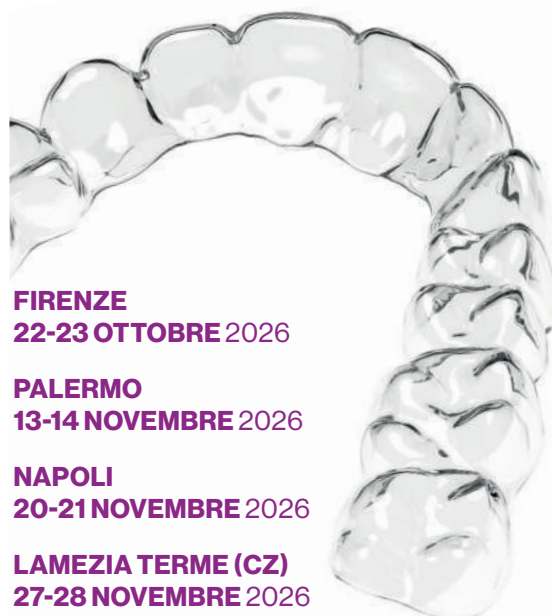DOTT.
MASSIMILIANO
CIARAVOLO

Comincia Pensando alla Fine

Le 7 abitudini per impostare
trattamenti altamente efficienti

“Non iniziare il trattamento.
Inizia prima con una visione.”

Ogni caso ortodontico,
semplice o complesso,
merita una strategia chiara.



FIRENZE
22-23 OTTOBRE 2026

PALERMO
13-14 NOVEMBRE 2026

NAPOLI
20-21 NOVEMBRE 2026

LAMEZIA TERME (CZ)
27-28 NOVEMBRE 2026

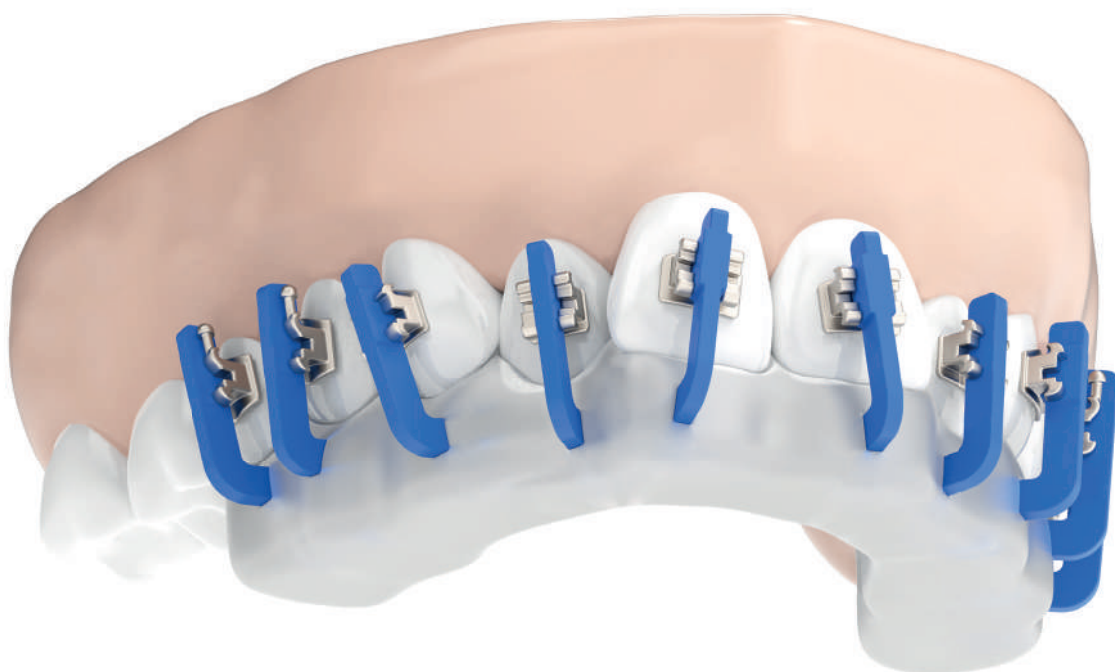INFORMAZIONI E ISCRIZIONI: SEGRETERIA ISO - ISTITUTO STUDI ODONTOIATRICI

055 304458 iso@leone.it leone.it/iso

segui su



Il nuovo **standard** per il posizionamento indiretto dei **bracket**



Il sistema DSL Indirect Bonding si basa su una **progettazione digitale completamente personalizzabile**, che consente di definire con precisione il posizionamento dei bracket in funzione degli obiettivi terapeutici.

Il transfer-bite 3D traduce il progetto digitale in **un'applicazione clinica semplice e controllata**. Il risultato è un **posizionamento rapido, pulito e altamente prevedibile**.



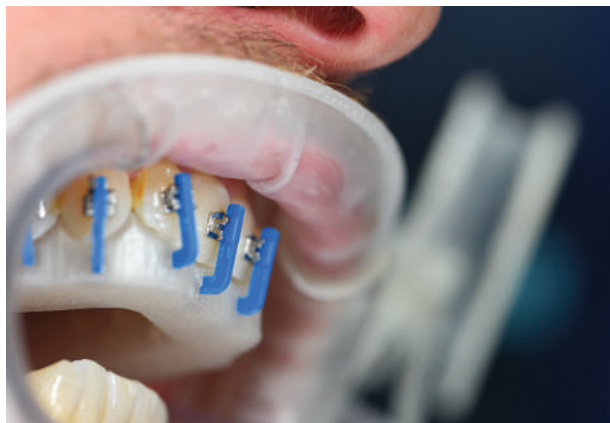Scopri di più

DSL Indirect Bonding è il sistema brevettato che integra pianificazione virtuale e transfer-bite 3D per il posizionamento indiretto dei bracket.

Caratteristiche

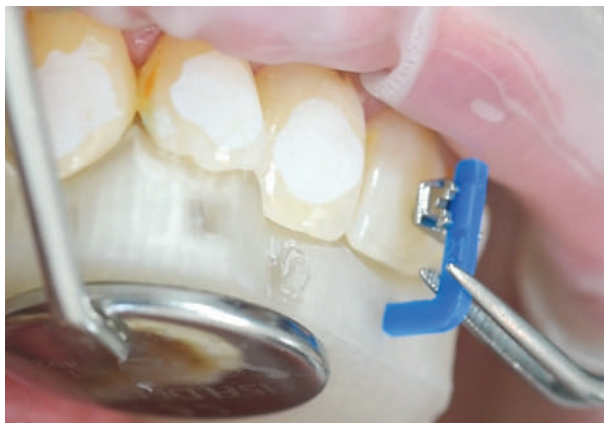Transfer-bite

Transfer-bite realizzato in materiale biocompatibile tramite stampa 3D ad alta precisione



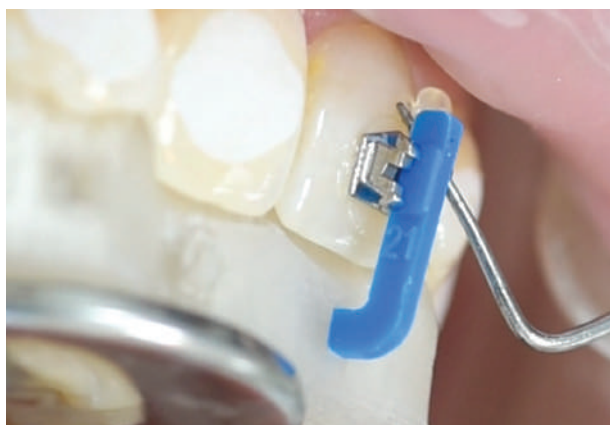Facilità di posizionamento

Posizionamento guidato tramite JIG per ridurre la variabilità operativa



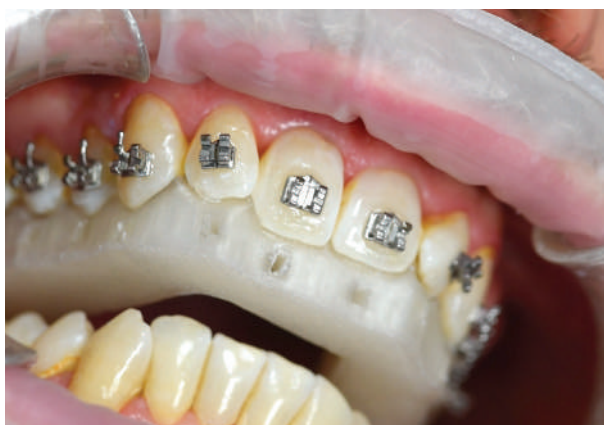Velocità di rimozione

Facilità di rimozione dell'eccesso di composito prima della polimerizzazione



Riduzione dei tempi

Riduzione dei tempi clinici rispetto alle tecniche tradizionali



Per gentile concessione Dr.ssa Ira Sulaj



Guarda
la procedura
clinica

HYBRID MODE EXPANDER: UN CASO CLINICO

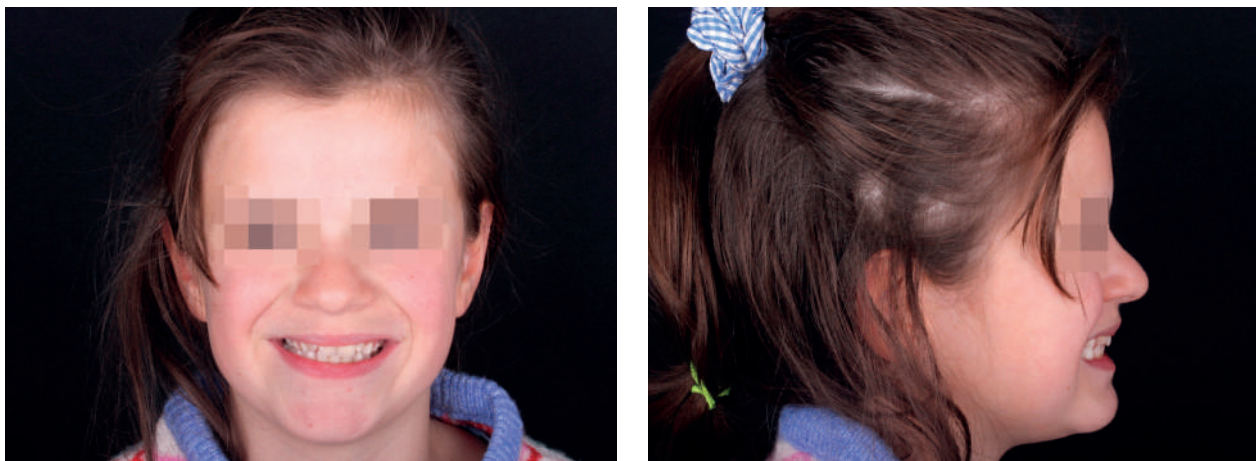Pablo Kehyaian

DDS MS Specialista in Ortognatodonzia
Fondatore SecretAligner
Madrid, Spagna

Paziente di sesso femminile di 7 anni, si presenta in studio accompagnata dalla madre che riferisce che la paziente "non morde bene".

VALUTAZIONE FACCIALE

Paziente con profilo leggermente concavo. Nella foto frontale si osserva un sorriso con corridoi orali stretti e compressione delle arcate. Linea mediana dentale leggermente deviata a sinistra rispetto alla linea mediana facciale.



FIGG. 1, 2 - Foto extra-orali iniziali

ANALISI RADIOGRAFICA

Paziente in dentizione mista con elementi 17, 15, 14, 13, 23, 24, 25, 37, 34, 33, 43, 44, 45, 47 in fase di eruzione. Non si rilevano gemme dei terzi molari.

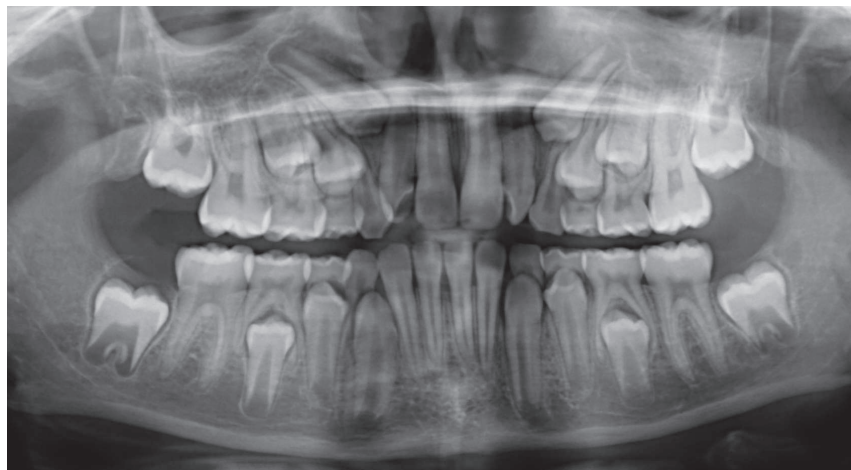
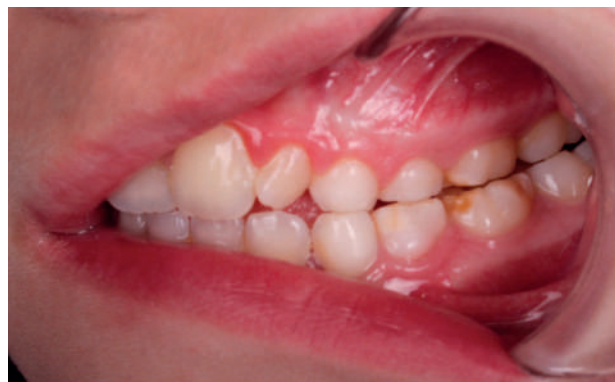
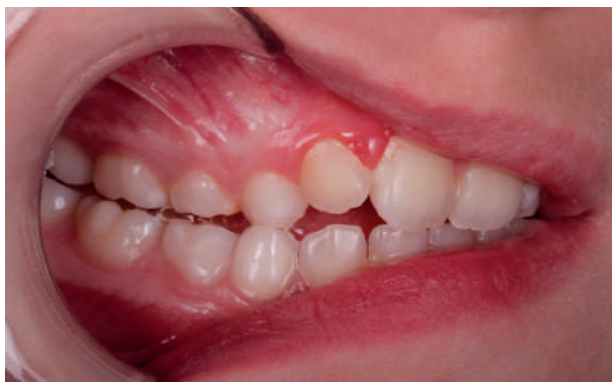
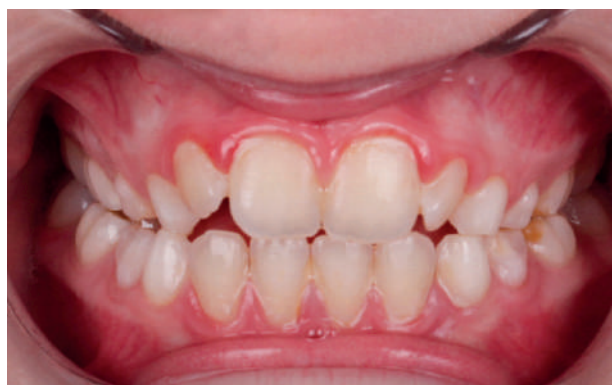FIG. 3 - RX iniziale

VALUTAZIONE DELLE ARCADE DENTALI

Classe II molare, compressione dento-alveolare bimaxillare, accompagnata da un moderato affollamento anteriore superiore. Morso aperto anteriore dal dente 12 al 22.

Morso incrociato posteriore sul lato destro e testa a testa sul lato sinistro.



FIGG. 4-6 - Foto intra-orali iniziali

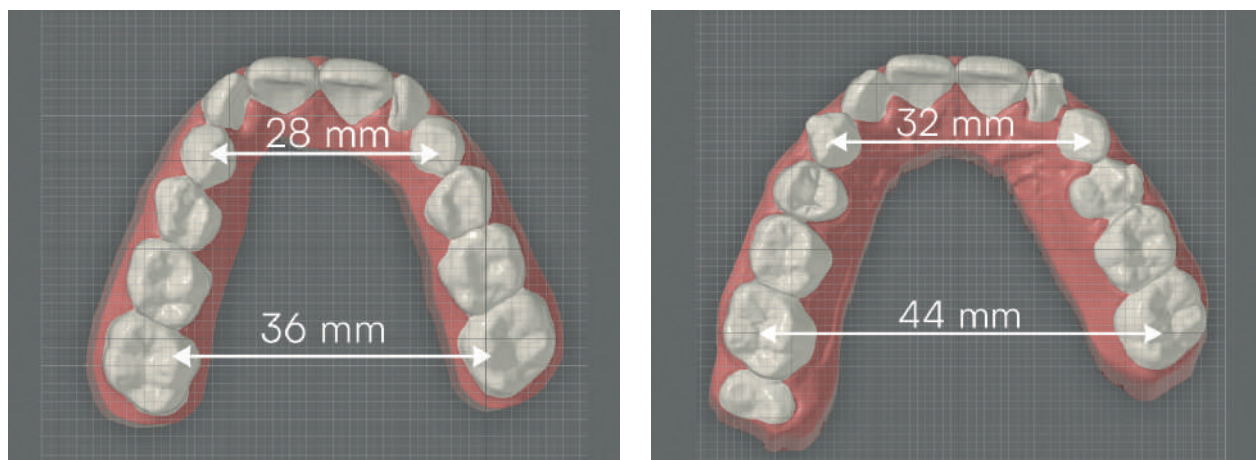
TRATTAMENTO

Il trattamento viene effettuato con un Hybrid Mode Expander, con l'obiettivo di migliorare il rapporto trasversale e favorire lo sviluppo dell'arcata superiore. L'apparecchio è stato posizionato e utilizzato secondo il protocollo, rimanendo in bocca per un periodo di circa tre mesi.

RISULTATO CLINICO

A seguito dell'uso dell'espansore, si è ottenuto un aumento della distanza intermolare di 8 mm, con un evidente miglioramento della forma dell'arcata e dell'occlusione posteriore.

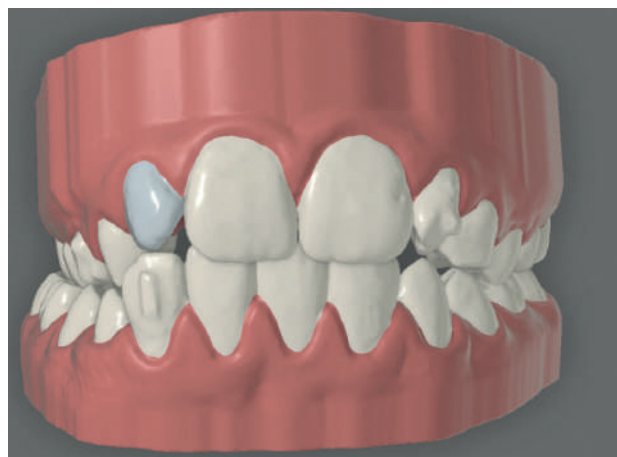La paziente continua a sottoporsi a controlli per il monitoraggio e la valutazione della stabilità.



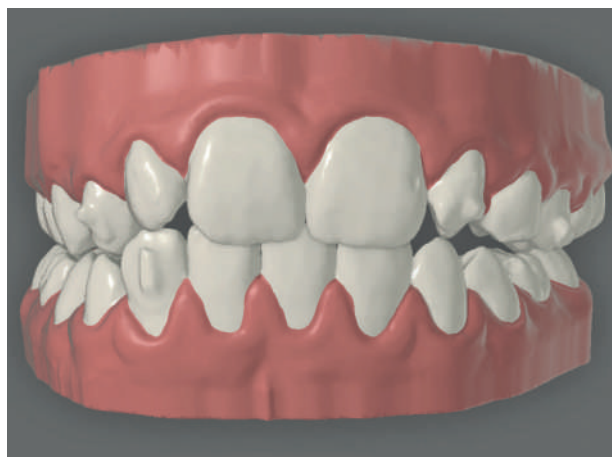FIGG. 7, 8 - Confronto file pre e post trattamento

SCANSIONI

INIZIALE

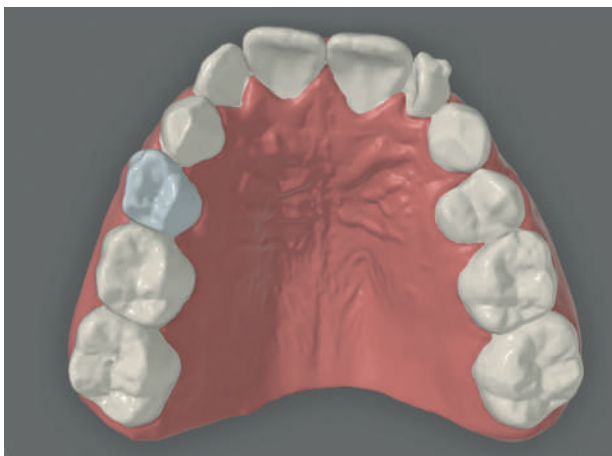


FINE ESPANSIONE

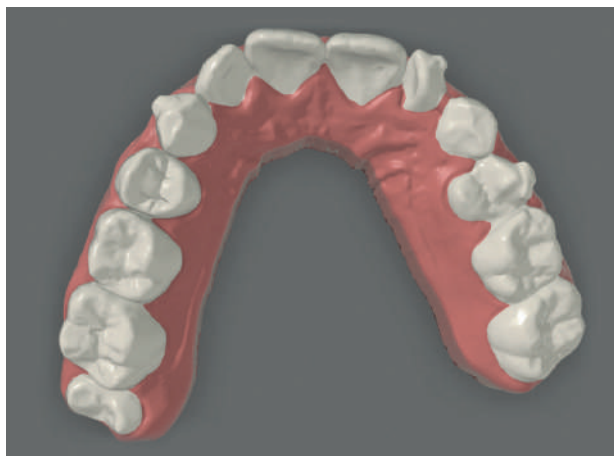


FIGG. 9-16 - Confronto file pre e post trattamento in vista frontale, oclusale e laterale

INIZIALE

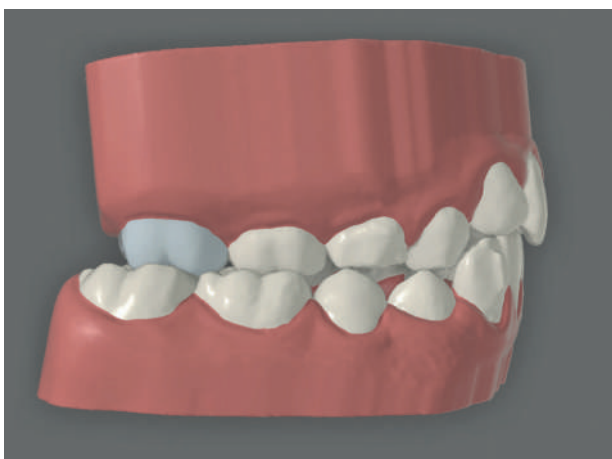


FINE ESPANSIONE

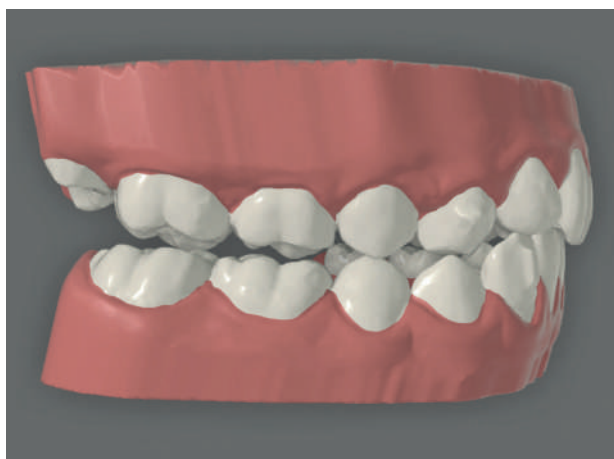


FIGG. 11, 12

INIZIALE

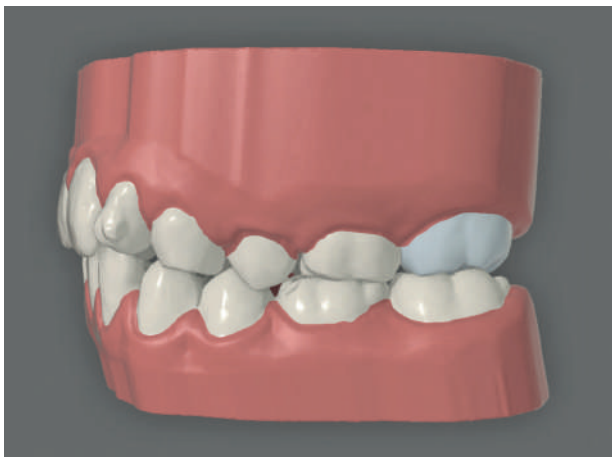


FINE ESPANSIONE

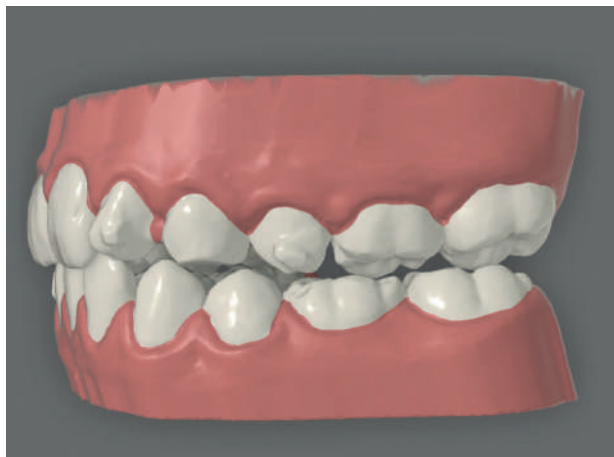

FIGG. 13, 14

INIZIALE



FINE ESPANSIONE



FIGG. 15, 16

IMMAGINI CLINICHE

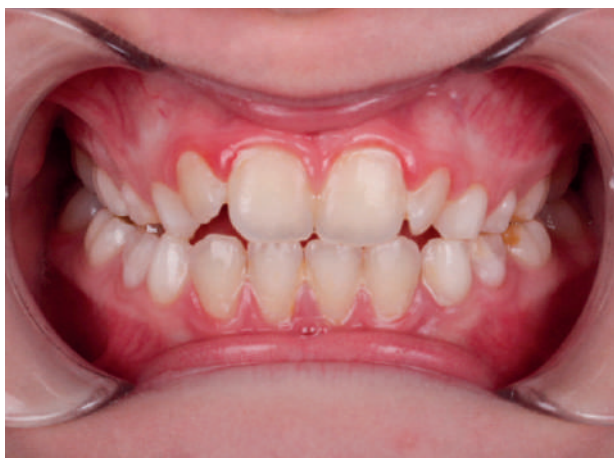

FIG. 17 - Frontale iniziale

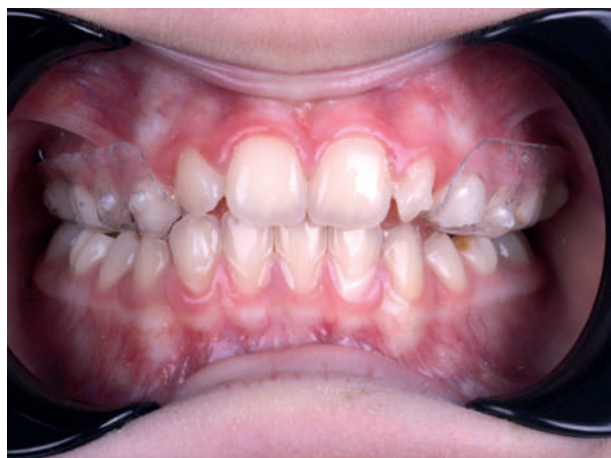

FIG. 18 - Frontale fine espansione

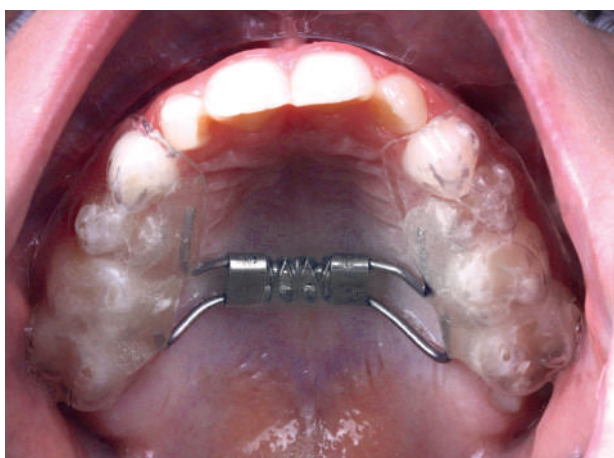


FIG. 19 - Occlusale con espansore

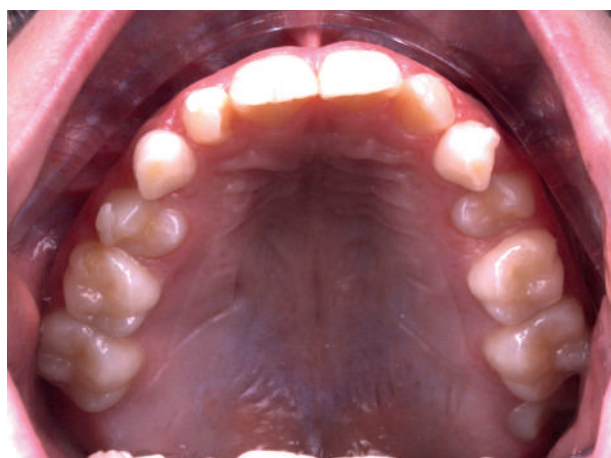

FIG. 20 - Occlusale fine espansione

CONCLUSIONI

Dopo tre mesi di trattamento con Hybrid Mode Expander, si è riusciti a correggere il morso posteriore e a migliorare la forma dell'arcata superiore. Questo aumento di larghezza ha inoltre permesso di creare spazio nel settore anteriore del superiore.

L'espansore Hybrid Mode si è dimostrato un'alternativa efficace e ben tollerata per i pazienti in dentizione mista precoce, fornendo un'espansione controllata, stabile e adeguata alla correzione trasversale senza compromettere l'estetica né il comfort del paziente.



PROGETTO SENZARUSSARE

Il progetto **senzarussare** nasce con l'obiettivo di **sensibilizzare i pazienti** sui disturbi del sonno, indicando tutte le problematiche legate alle apnee ostruttive notturne e le terapie che vengono adottate, con un focus specifico sul ruolo dell'Odontoiatra come **"sentinella diagnostica"** rispetto alla sindrome OSA, e nei casi lievi/moderati, come **"terapeuta"** in grado di curare i pazienti attraverso dispositivi ortodontici su misura.

Tutta la comunicazione è incentrata sui **benefici del dormire "SENZA RUSSARE"** ed è trasmessa attraverso il sito www.senzarussare.it.

Inoltre, all'interno della web page, saranno **evidenziati i medici odontoiatri accreditati SENZARUSSARE.**

SENZA RUSSARE

PERCHÉ DIVENTARE MEDICO ACCREDITATO SENZARUSSARE?

PROMOZIONE E DIVULGAZIONE



SENZARUSSARE.IT

Oltre ad essere menzionato all'interno del sito internet come **medico accreditato "senzarussare"**, il paziente si potrà interfacciare con te: chiedendoti informazioni o prendendo un appuntamento; il tutto compilando un semplice form.



FACEBOOK ED INSTAGRAM

Le tue competenze saranno trasmesse anche attraverso le nostre pagine social.



DEPLIANT DEDICATO AL PAZIENTE

Solo per te supporti cartacei dedicati ai pazienti da utilizzare in sala d'attesa.



TOTEM PER STUDIO

Riceverai in esclusiva un totem SENZARUSSARE da esporre all'interno dello studio.

SUPPORTO TECNICO e DIAGNOSTICO



STRUMENTI E SERVIZI DIAGNOSTICI

Condizioni vantaggiose per l'acquisto di prodotti e servizi per la diagnosi.



MAD LAB

Potrai sempre contare su una rete di laboratori abilitati alla costruzione di dispositivi antirussamento MAD Leone.

VUOI DIVENTARE UN MEDICO ACCREDITATO SENZARUSSARE?

Partecipa al Corso di Approfondimento diretto del Dr. Daniel Celli oppure per ulteriori informazioni contatta il nostro Ufficio Marketing: marketing@leone.it

*Ridi e il mondo riderà con te
Russa e dormirai da solo.
(Anthony Burgess)*

Leaf Expander[®] Series



No Home Activation
No Pain
No Compliance

Leone[®]

Leone s.p.a.
Via P. a Quaracchi 50, 50019
Sesto Fiorentino | Firenze | Italia

Ufficio Vendite Italia:
Tel. 055.3044600 | italia@leone.it
www.leone.it