

BOLLETTINO

BOLLETTINO DI INFORMAZIONI LEONE





LEONE S.p.a.



Via P. a Quaracchi, 50
50019 Sesto Fiorentino
Firenze Italia
Tel. 055.30441
Fax 055.374808
info@leone.it
www.leone.it



Il non ero pronta a scrivere o parlare del mio babbo. Non ci sono parole per descrivere il senso di abbandono che si ha alla perdita del padre.

Dalla notte in cui improvvisamente ci ha lasciato ho un grido che mi rimbomba nella testa: "no babbo, no". Solo questo sono riuscita ad urlare al cielo quella notte mentre correvo verso casa dei miei, mentre per l'ultima volta gli ho preso la mano fra le mie. Solo questo riuscivo a pensare durante il funerale, quando mi sono trovata a doverlo salutare per l'ultima volta e ricordarlo davanti a tutti i parenti, gli amici, i colleghi accorsi, in quel pomeriggio di caldo soffocante, a dirgli addio. Con questo grido in testa ho ringraziato tutti di cuore per l'immenso affetto dimostrato. Ho visto e sentito tanti di loro smarriti quanto me come avessero perso un "padre" o un "fratello" anche loro. Sicuramente il babbo con il suo modo di fare, sempre critico, ma costruttivo e pieno di consigli, con il suo preoccuparsi e coinvolgersi per il bene di chi gli stava vicino, con il suo stimolare sempre a dare il meglio di sé, aveva creato dei legami forti di stima reciproca e affetto sincero.

Ed ora sono qui, ancora frastornata e impreparata, a doverlo in qualche modo ricordare pubblicamente anche su questo bollettino, che per tanti anni è stato lo strumento attraverso il quale mandava i suoi messaggi, raccontava le sue storie, lanciava a volte i suoi dardi al mondo dentale italiano.

Per diversi giorni sono stata a pensare a cosa gli sarebbe piaciuto. Avrebbe voluto un bollettino dedicato ai suoi anni trascorsi? Una raccolta dei ricordi degli amici del settore? Una monografia della sua vita? Io non lo so.... Non ne ho mai parlato con lui, che viveva nel presente e pensando al futuro pensava sempre a cose nuove, al progresso. Credo quindi che non debba ricordarlo con qualcosa che sia rivolto al passato, ma vorrei farlo guardando agli anni futuri.

Sono certa che fra i suoi più grandi desideri ci fosse che la Leone si dimostrasse così forte da riuscire a superare la sua morte con grinta e, anche adesso che scrivo queste due righe, lo sento al mio fianco che mi sprona ad andare avanti con coraggio, passione, entusiasmo come lui ha fatto in tutti questi anni. Non lo avevano fermato i disastri naturali (l'alluvione di Firenze del '66 con la distruzione totale della fabbrica), i dolori familiari con la perdita di mio fratello Marco a soli 29 anni, la malattia, che purtroppo ha reso i suoi ultimi 7 anni fisicamente duri da sopportare. Niente di tutto questo era riuscito a scalfire la sua indomabile dedizione al lavoro. La Leone per mio babbo è stata la vita.

Per questo io e tutti i miei collaboratori riteniamo che sia proprio attraverso il nostro lavoro che terremo in vita per sempre il suo ricordo.


Ecco quindi il perché di questo Bollettino con i suoi consueti contenuti scientifico-culturali.

La Leone va avanti e anzi, proprio per lui, cercheremo di fare anche di più.

Vorrei nei prossimi mesi realizzare tutti i progetti programmati e vararne anche altri: dei sogni nel cassetto che ci consentiranno di raggiungere obiettivi sempre più ambiziosi.

Sono sicura che anche voi apprezzerete il fatto che oggi noi non siamo a piangerci addosso e a disperarci, ma, benchè con tanta tristezza nel cuore, a testa alta continuiamo il nostro lavoro, fatto anche di questo bollettino.

Elena Pozzi



Alessandro Pozzi con la figlia Elena nell'attuale sala torni




Uno dei primi corsi sulla "tecnica a filo dritto" organizzati alla Leone nel 1978, al centro il Dott. S. Nickel



Con la Prof.ssa I. Tollaro e il Prof. A. Ferro al 10° Leoclub, Ottobre 2001



Con il Prof. D. Caprioglio, il Prof. J. A. McNamara, il Dr. T. Baccetti ed il Dr. L. Franchi, XV Congresso SIDO Firenze, ottobre 1998



In fabbrica con un suo collaboratore negli anni '60



Con il Prof. Dahan in un incontro alla Leone nel 2009



Con il Dr. A. Levrimi ed il Prof. G. Nidoli
8° Leoclub, Ottobre 2000



La famiglia Pozzi durante la celebrazione di Sant' Apollonia,
Palagio di parte Guelfa Firenze 7-8 febbraio 1953



Con il Prof. W. Proffit e la Dr.ssa D. Patti
4° Leoclub, Ottobre 1998



Consegna del Premio Qualità conferito dalla
Cassa di Risparmio di Firenze alla Leone nel 1996



Con sua moglie Clara e il Dr. A. Levrimi all'8° Leoclub, Ottobre 2000



Uno dei primi corsi di ortodonzia
organizzati dall'Istituto Studi Ortodontici Leone nel 1982




Con il figlio Marco, Expodental 1985



Con il Prof. D. Capiroglio, il Dr. G. Cozzani e la Dr.ssa E. Di Malta
in visita al museo Leone, 25° Leoclub, Settembre 2009



Con tutti i Leolab, Corso del Prof. M. Bondi alla Leone, Maggio 1995



Con il fratello Bruno



Dimostrazione dell'antico tornio Adler in occasione di un evento presso la Leone nel 1997



Con il Prof. Andrews durante una sua visita alla Leone, Marzo 1997



Con la Prof.ssa I. Tollaro durante la premiazione delle Scuole Ortodontiche, Novembre 2000



In visita con i Leolab al Laboratorio Space Maintainers in California, nel 1995



Con Filippo Francolini durante il 3° Leotech, Novembre 2002



La "famiglia Leone" al completo nel 2014

I dipendenti della società Leone ricordano con stima, gratitudine e affetto il Sig. Alessandro Pozzi che ha saputo insegnare loro l'amore per il proprio lavoro. Come spesso ricordava nei suoi messaggi al personale:

"È grazie anche al lavoro di tutti voi che la Leone ha raggiunto un livello prestigioso nel mondo ed è per questo che vi chiedo di continuare così e vi ringrazio per la dedizione alla Leone".



"A domani, grazie Claudia"

"A domani, grazie a Lei, Sig. Pozzi"

Questo il saluto serale che per 42 anni ci siamo dati.

Un reciproco, affettuoso, sincero ringraziamento per la giornata, anche pesante da affrontare, durante la quale, con gioia ed entusiasmo, talvolta con furia ciclonica dura da arginare, avevo lavorato accanto a lui condividendo progetti, novità, dubbi, ansie, traguardi, soddisfazioni, felicità e tristezza, e non ultimo il suo amore per Firenze che non si stancava mai di mettere in evidenza.

Ci conoscevamo bene, è stato datore di lavoro, esigente e pignolo che però sapeva anche far ridere con le sue schiette battute da fiorentino DOC, ma è stato soprattutto grande maestro, consigliere ed amico.

Non scorderò le sue innumerevoli doti. Tra le tante, la gentilezza d'animo, la generosità, la rettitudine - non conosceva compromessi - la rapidità con cui comprendeva le persone ed apprendeva le cose, la devozione per i suoi famigliari, l'attaccamento al lavoro, nel quale ha speso tutte le sue energie e non solo, e alla famiglia Leone da lui creata anno dopo anno, sempre in crescita, di cui si preoccupava quotidianamente, la risolutezza delle proprie decisioni, la curiosità e la lungimiranza. Conosceva i propri limiti ma le sfide lo hanno sempre entusiasmato, sempre ha saputo contagiare e voluto coinvolgere tutta la "sua squadra". Per me, come credo per tutti coloro che hanno avuto la fortuna di conoscerlo e frequentarlo, è un uomo che non può essere dimenticato, mai.

Claudia

"Se si escludono istanti prodigiosi e singoli che il destino ci può donare, l'amare il proprio lavoro (che purtroppo è privilegio di pochi) costituisce la migliore approssimazione concreta alla felicità sulla terra: ma questa è una verità che non molti conoscono."

Questa frase che Primo Levi scrive nel suo libro del 1978 "La chiave a stella" è per me evocativa del Signor Pozzi e del suo amore per il lavoro e per la Leone.

Per quello che ho potuto vedere e vivere nei 26 anni passati insieme a lui, è stato un amore intensissimo, una passione di quelle che non ti fanno dormire la notte, ma che alla fine ti regalano le grandi soddisfazioni tranquille del lavoro ben fatto, non sbandierato, non urlato ai quattro venti, frutto dell'applicazione continua e del non accontentarsi mai.



È difficile clonare l'amore, ma una parte più o meno grande di questa passione è stata trasmessa a tante delle persone che hanno avuto il privilegio di lavorare con il Signor Pozzi e credo sia il modo in cui a lui piacerebbe essere ricordato.

Maurizio

N

Non voglio piangere Sandro o dirvi quanto è stato importante per me, sarebbe troppo triste e troppo lungo. A Sandro voglio invece dedicare una lettera scritta da un mio amico, purtroppo scomparso anni fa, e che aveva in comune con lui lo stesso difficile carattere, grandi capacità e lo stesso entusiasmo:

"Anni duri si dice. Crisi economica si dice. Mah. La realtà è che il mondo s'è fatto piccolo per via delle tecnologie, dei cellulari, dei laptop e dei computer che lavorano 24 ore al giorno. Per via degli aerei che costano come l'autobus. Sicché le persone ascoltano, guardano, viaggiano, imparano, capiscono e poi naturalmente chiedono. Chiedono di più. Non è crisi è crisi di maturazione. Ed in un mercato che matura cresce la competizione. La competizione migliora la razza imponendo sforzi per riadeguarsi giornalmente agli standard migliori. La situazione non è dura, è estremamente più esigente.



Anche molto divertente, però, per chi accetta di stare nel mercato secondo regole più moderne. Certo, una volta si poteva impiantare una impresa, avviarla e poi godere i frutti senza più impegnarsi troppo. Non si può più. Bisogna accettare che è così. E restare concentrati. E pensare a crescere, investire, migliorare, pensare alla propria clientela ed alle sue richieste. È finita l'epoca del lavoro amatoriale. Il lavoro è professionismo assoluto. È orgoglio per la propria azienda e per il proprio paese. Direi un fatto d'amore."



Un in bocca al lupo a tutti quelli che...proprio come ha fatto Alessandro Pozzi nella sua vita, amano il proprio lavoro e credono nel futuro di un Paese competitivo. Stai tranquillo, io nel mio piccolo mi sto dando da fare. Ciao Sandro.

Valerio



Che fortuna che ho avuto!

Ho conosciuto il Sig. Pozzi a fine settembre dell'86, nell'incontro per decidere se accettare la proposta di assunzione della Leone che per me avrebbe comportato un importante cambio di prospettiva. Al tempo aveva 50 anni ed era pieno di carica umana e visione per la sua azienda al punto che, dopo quell'oretta passata insieme, decisi che volevo provarci. Dopo una settimana ero a Firenze e iniziai a imparare e ad amare l'ortodonzia sotto la guida di Marco e suo padre Alessandro Pozzi. Grazie a lui, e spesso con lui, ho vissuto tante mie "prime volte": l'ExpoDental a Milano, l'IDS a Colonia, la mia prima SIDO a Roma, il mio primo corso da relatore, il mio primo viaggio negli USA per l'American Association of Orthodontics, il mio primo brevetto, l'assunzione del mio primo assistente e della mia prima segretaria. Mi ricordo lucidamente l'ansia che precedette il primo Leoclub, quale fu il mio primo contributo al catalogo Leone e il mio primo "ingresso" nella redazione del Bollettino. Impossibile per me scordarsi dei numerosissimi incontri con personaggi "mitici" del nostro mondo in cui imparai come rapportarsi e comunicare anche in...TuscanEnglish! Solo citandone alcuni il Prof. Tenti (di cui avevo letto avidamente il libro), il Prof. Bondi, il Dott. Levrini, il Prof. Veltri e poi il Prof. McNamara, il Prof. Proffit, il Dott. Andrews, il Prof. Dahan, il Dott. Joho e tantissimi altri. Mi ricordo il nostro primo incontro con la Prof.ssa Tollaro e i suoi, all'epoca giovanissimi, allievi i Dottori Lorenzo Franchi e Tiziano Baccetti, con cui ho avuto e continuo ad avere (purtroppo solo con Lorenzo e i suoi assistenti) da anni un intenso rapporto professionale e di amicizia.

E la prima volta che abbiamo fatto una riunione con i Dottori Fortini e Lupoli, l'inizio del bellissimo percorso che ha portato alla nascita della tecnica Step. Quanto ho imparato ascoltando Filippo Francolini discutere con

Sandro di ortodonzia, citando avvenimenti, articoli o apparecchi a me sconosciuti! E quanta saggezza, non solo ortodontica, ho inalato nel suo ufficio alla presenza del suo amico Mario Benucci. E i confronti "agrodolci" con un esperto di micromeccanica come Paolo Ceppatelli alla presenza del mio amico e collega di sempre, l'Ing. Dolfi. Conservo episodi che potrebbero essere adatti a serie tv, sia drammatiche che comiche, dei nostri numerosi incontri professionali ma anche personali, sia in California che a Firenze, con Bruno, il suo "brother" americano che, oggi con suo figlio Emilio, rappresenta la Leone negli USA.

L'implantologia che, per anni, è stata un nostro argomento di fine giornata e che poi, dopo la sua decisione, è diventata un progetto e poi infine una realtà che riflette appieno i nostri valori di qualità e semplicità. Ricordo, nell'anno che precedette il lancio del nostro sistema Exacone, i nostri incontri settimanali "blindati" con il Dott. Targetti che rimangono qualcosa difficile da descrivere: pieni di curiosità, di passione, di voglia di "riformare" il mondo implantologico e di orgoglio ma anche di legittime paure per quello che stavamo facendo.

Serbo innumerevoli ricordi e insegnamenti professionali ma anche memorie indelebili degli scambi di opinione sulla politica, l'economia, la tecnologia, i viaggi e, perché no, anche sulla scelta e la cottura perfetta delle fiorentine, l'olio buono, i trenini (una delle sue poche passioni extra Leone). Mi piace ricordare quale valore lui desse alla figura di sua moglie Clara e di come, tante volte, mi ha sottolineato la condivisione con lei delle scelte aziendali, sia piccole che grandi. Ma non è stato sempre semplice vivere a contatto con lui e con alcune sue giornate particolarmente "bartaliane": ci sono state discussioni, bisticci e incomprensioni che sono nate sempre e solo per visioni diverse su aspetti aziendali e che si sono sempre risolte lasciandomi più forte e più orgoglioso del rapporto sincero che mi legava a lui. In fondo mi ha sempre detto che quando si smette di litigare, allora sì che è davvero finito tutto!

Tutto ciò e tanto altro hanno inciso nel profondo la mia vita. Ora mi rimane una grande e preziosa eredità: continuare a lavorare ancora più costruttivamente, al fianco di sua figlia Elena e di Valerio, con lo scopo di onorare il sogno del nostro Re Leone.

Se un maestro è colui che ci guida e ci dona ispirazione, Alessandro Pozzi per me lo è sicuramente stato e auguro anche ai miei figli di avere la fortuna di incontrare un mentore che li influenzi così profondamente.

BOLLETTINO

BOLLETTINO DI INFORMAZIONI LEONE

SOMMARIO

12 Un semplice metodo di valutazione della maturazione scheletrica secondo la Scuola di Specializzazione di Trieste

Dr. G. Perinetti, Dr. N. Favaretto, Dr.ssa B. Villani,
Dr. E. Di Mauro, Prof. L. Contardo

16 Mercoledì da Leone

17 Diversi protocolli di attivazione dell'espansore rapido mascellare nel trattamento intercettivo del deficit trasversale: influenza sulla percezione del dolore

Dr.ssa C. Santariello, Dr. A. Baldini, Dr. A. Nota,
Dr.ssa V. Paoloni, Dr.ssa F. Ballanti

28 Gli otto apparecchi della mia vita (prima parte)

Dr. A. Fortini

38 Corsi di Ortodonzia 2015-2017 Giornate di pratica implantologica su paziente

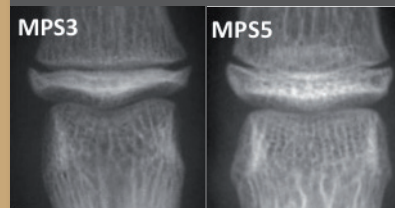
40 "GLASS" l'attivatore trasparente: tecnica di costruzione

Odont. Ugo Belussi

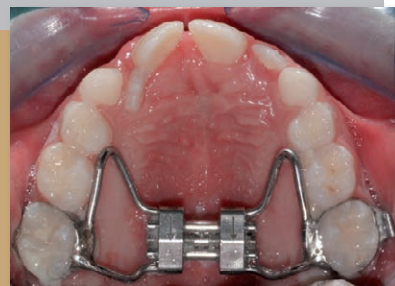45 Il Digital Service e gli antichi Egizi

Ing. Sara Savasta, Prof. Matteo Borrini

12



17



28



Sommario

Tutti gli articoli pubblicati sul Bollettino di Informazioni Leone sono redatti sotto la responsabilità degli Autori. La pubblicazione o la ristampa degli articoli deve essere autorizzata per iscritto dall'editore.



ORTODONZIA e IMPLANTOLOGIA

LEONE S.p.A. - Via P. a Quaracchi, 50
50019 Sesto Fiorentino (FI) Tel. 055.30441
info@leone.it - www.leone.it

Gli articoli esprimono le opinioni degli autori e non impegnano la responsabilità legale della società Leone. Tutti i diritti sono riservati. È vietata la riproduzione in tutto o in parte con qualunque mezzo. La società Leone non si assume alcuna responsabilità circa l'impiego dei prodotti descritti in questa pubblicazione, i quali essendo destinati ad esclusivo uso ortodontico e implantologico, devono essere utilizzati unicamente da personale specializzato e legalmente abilitato che rimarrà unico responsabile della costruzione e della applicazione degli apparecchi ortodontici e delle protesi realizzati in tutto o in parte con i suddetti prodotti. Tutti i prodotti Leone sono progettati e costruiti per essere utilizzati una sola volta; dopo essere stati tolti dalla bocca del paziente, devono essere smaltiti nella maniera più idonea e secondo le leggi vigenti. La società Leone non si assume alcuna responsabilità circa possibili danni, lesioni o altro causati dalla riutilizzazione dei suoi prodotti. Questa pubblicazione è inviata a seguito di vostra richiesta: l'indirizzo in nostro possesso sarà utilizzato anche per l'invio di altre proposte commerciali. Ai sensi del D. Lgs. 196/2003 è vostro diritto richiedere la cessazione dell'invio e/o dell'aggiornamento dei dati in nostro possesso.

Spedizione gratuita

Progetto e realizzazione: Reparto Grafica Leone S.p.a - Stampa: ABC TIPOGRAFIA s.r.l. Sesto Fiorentino

IT-45-15/96

Un semplice metodo di valutazione della maturazione scheletrica secondo la Scuola di Specializzazione di Trieste

*Dr. Giuseppe Perinetti, Dr. Nicolò Favaretto, Dr.ssa Barbara Villani, Dr. Ernesto Di Mauro, Prof. Luca Contardo
Dipartimento di Scienze Mediche, Chirurgiche e della Salute, Struttura Complessa di Clinica Odontoiatrica e Stomatologica,
Ospedale Maggiore, Università di Trieste*

INTRODUZIONE

Nel trattamento delle disarmonie facciali su base scheletrica è molto importante, al fine di intraprendere una terapia efficiente, identificare il grado di maturazione scheletrica, ovvero capire in quale stadio della crescita si trova il nostro paziente ponendo particolare attenzione all'individuazione del picco di crescita puberale (Baccetti et al. 2005; Petrovic et al. 1990). Tale aspetto è particolarmente importante nel trattamento funzionale della II classe scheletrica. Infatti, numerose ricerche hanno dimostrato che tale terapia (indipendentemente dal tipo di dispositivo utilizzato) presenta la massima efficienza se attuata solo durante il picco di crescita puberale (Franchi et al. 2014; Perinetti et al. 2015).

Dal punto di vista clinico risulta quindi fondamentale poter identificare con certezza e precisione l'inizio e la fine del picco di crescita puberale. Mediamente tale fase di sviluppo dura 1-2 anni con inizio in un range d'età molto ampio che va in genere dai 9 ai 15 anni (Hagg and Taranger 1982). Per questa ragione l'età cronologica non può essere utilizzata nella pratica clinica nel determinare il timing della terapia funzionale delle II classi scheletriche (Baccetti et al. 2006). Anche la maturazione dentale, proposta in passato, risulta poco affidabile nell'identificazione delle fasi di maturazione scheletrica su base individuale (Perinetti et al. 2012).

Per questa ragione sono stati proposti altri metodi radiografici per identificare queste fasi di sviluppo scheletrico, tra i quali vi sono quelli mano-polso (Fishman 1982; Hagg and Taranger 1982), oppure quelli delle vertebre cervicali (CVM) (Baccetti et al. 2005; Hassel and Farman 1995). Entrambi questi metodi, sebbene affidabili, presentano però dei limiti. Il metodo dell'analisi della mano-polso, infatti, richiede l'esecuzione di una radiografia aggiuntiva, spesso dovendo inviare i pazienti presso strutture esterne e sottoponendoli ad ulteriore esposizione radiogena. Di contro il metodo CVM esige un adeguato training (Perinetti et al. 2014a) e venendo eseguito su una teleradiografia del cranio, non richiede una lastra aggiuntiva. Tale caratteristica comporta comunque un intrinseco limite del metodo legato

all'impossibilità di poterlo utilizzare nel follow-up dei pazienti qualora il nostro obiettivo sia quello di monitorarne la crescita prima di iniziare una terapia ortodontica. In diversi casi, infatti, l'inizio della terapia deve essere ritardata rispetto al momento della diagnosi che avviene precocemente (in una fase di crescita prepuberale). Pertanto, questi casi richiedono un monitoraggio della maturazione scheletrica, per l'esatta identificazione dell'inizio del picco di crescita puberale, che può richiedere anche alcuni anni. Tuttavia per questioni etiche non è consigliabile richiedere ulteriori radiografie del cranio al solo fine di monitorare l'inizio del picco di crescita puberale.

IL METODO DELLA SCUOLA DI SPECIALIZZAZIONE DI TRIESTE

La necessità di superare tutti questi limiti ha spinto la Scuola dell'Università di Trieste a sviluppare un nuovo metodo di stadiazione che si è dimostrato essere valido, facilmente applicabile ed alla portata di tutti sottoponendo i pazienti ad esposizioni radiogene minimali (Perinetti et al. 2014b). Tale metodo è stato definito come "Middle Phalanx Maturation" (MPM) e, come suggerisce il nome stesso, esso si basa sull'analisi radiografica delle metafisi e delle epifisi della falange mediale del terzo dito della mano. Il metodo MPM rappresenta una versione molto semplificata del metodo di maturazione della mano e del polso descritto da Fishman (Fishman 1982).

Metodo di esecuzione

Il metodo MPM si basa sull'esecuzione di una radiografia di tipo endorale della falange mediale del terzo dito. Può essere utilizzato un radiografo endorale di qualunque tipo. Il paziente deve porre la mano destra (o sinistra) con le dita ben separate e con il palmo rivolto verso il basso su una struttura piana. La mano deve essere disposta in modo tale che la metafisi e l'epifisi della falange media del terzo dito siano centrate e ben posizionate rispetto un sensore da radiografie endorali di 3x4 cm di grandezza (Fig. 1).



Fig. 1 - Metodo di esecuzione della radiografia (lastra endorale posizionata volutamente al contrario a scopo dimostrativo).

I tempi di esposizione per il radiografico devono essere fissati intorno a 0,1 secondi qualora il sensore sia digitale o 0,15 secondi qualora il sensore sia analogico.

Definizione degli stadi

Il metodo MPM, come proposto dall'Università di Trieste comprende 6 stadi, 2 pre-puberale (MPS1 e MPS2), 2 puberali (MPS3 e MPS4), 2 post-puberale (MPS5 e MPS6) (Fig. 2).

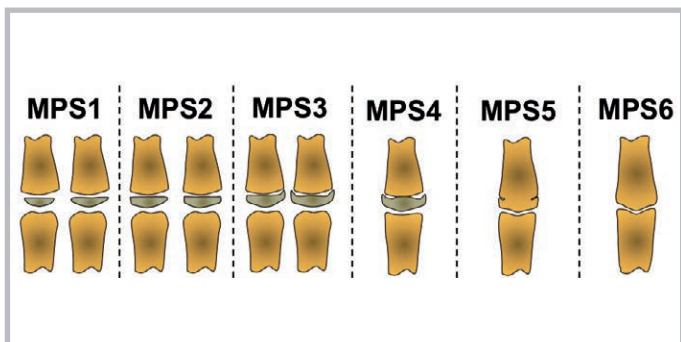


Fig. 2 - Diagramma degli stadi del metodo MPM.

Gli stadi sono definiti come segue:

MPS1: Quando l'epifisi è più stretta della metafisi, o quando l'epifisi è larga come la metafisi (ma con entrambi i bordi laterali rastremati ed arrotondati). L'epifisi e la metafisi non sono fuse. Questo stadio arriva a non più di un anno prima dell'inizio del picco di crescita puberale.

MPS2: Quando l'epifisi è larga almeno quanto la metafisi e ha i bordi laterali aumentati di spessore e che mostrano una linea di demarcazione netta ad angolo retto. In caso di asimmetria tra i due bordi, ad esempio uno tipico della fase MPS2 e l'altro meno maturo, verrà assegnato lo stadio più maturo. Questo stadio precede l'inizio del picco di crescita puberale e dura non più di 1 anno.

MPS3: Quando l'epifisi è larga almeno quanto la metafisi e i bordi laterali dell'epifisi mostrano un iniziale incappucciamento della metafisi. In caso di asimmetria tra i due bordi, ad esempio uno tipico della fase MPS3 e l'altro meno maturo, verrà comunque assegnato lo stadio più maturo. L'epifisi e la metafisi non sono fuse. Questo stadio coincide con il raggiungimento del picco di crescita puberale e dura non più di 1 anno.

MPS4: Quando l'epifisi inizia a fondersi con la metafisi pur restando, il contorno della prima, ancora chiaramente riconoscibile. Entrambi i bordi laterali dell'epifisi formano un angolo ottuso con margine distale e l'incappucciamento è ancora chiaramente riconoscibile. Questo stadio coincide con il picco di crescita puberale ma dopo il picco di massima velocità, ossia nella curva di decelerazione della crescita e dura meno di 1 anno.

MPS5: Quando l'epifisi è per la maggior parte fusa, ma non ancora completamente, con la metafisi il contorno distale dell'epifisi inizia ad essere meno riconoscibile. Questo stadio coincide con la fine del picco di crescita puberale e dura pochi mesi.

MPS6: Quando l'epifisi è completamente fusa con la metafisi e il contorno distale dell'epifisi non è riconoscibile. Questo stadio è associato alla fine completa del picco di crescita puberale e rimane per tutta la vita.

In caso di asimmetria tra i due bordi (ad esempio uno tipico di una fase e l'altro meno maturo), per la corretta stadiazione viene assegnato lo stadio più maturo. Questo metodo, così proposto, è uno strumento molto valido nella pratica clinica, a fronte di un'esposizione radiogena minima. La rapidità di esecuzione, la disponibilità all'interno degli studi odontoiatrici di un sensore ed un tubo radiogeno, e la semplicità nell'interpretazione delle immagini radiografiche rendono questo metodo pratico e ripetibile, molto valido in aggiunta o in alternativa al metodo CVM. Il metodo MPM risulta essere un indicatore valido per l'identificazione del picco di crescita puberale in ogni soggetto e, pertanto, trova una valida applicabilità nella programmazione della terapia nei soggetti con classe II o III scheletrica o con contrazione mascellare.

CASO CLINICO

Il seguente caso dimostra come il metodo MPM possa essere utilizzato clinicamente per l'identificazione del timing ottimale per terapia funzionale. Al paziente E.B., maschio viene diagnosticata una seconda classe scheletrica per la risoluzione della quale è necessaria una terapia con apparecchio funzionale di avanzamento mandibolare in fase di picco di crescita (Twin-Block). Al momento della diagnosi il paziente ha 12 anni e 4 mesi e si presenta in uno stadio di crescita prepuberale (CVM stadio 1) come si può osservare dall'estratto della teleradiografia qui presentata (Fig. 3A). Si decide, pertanto, di intraprendere una condotta d'attesa fino al raggiungimento del picco puberale e, durante questa fase di attesa, la crescita viene monitorata mediante delle radiografie endorali della falange media del terzo dito a non

più di 12 mesi di distanza. Dopo circa 2 anni si osserva che il paziente ha raggiunto la fase di crescita puberale (MPS3) ed è pronto per l'inizio della terapia funzionale. Si intraprende, quindi, la terapia funzionale della durata di 7 mesi, seguita da 12 mesi di contenzione con Placca rimovibile di Clark notturna fino al raggiungimento dello stadio MPS5 (fine picco di crescita puberale). Il timing dalla diagnosi iniziale alla fase di terapia e relativa contenzione è riassunto nella Figura 3A-C. Il confronto dell'occlusione immediatamente prima della terapia e a fine contenzione è mostrato nella Figura 4. Confrontando le foto pre-trattamento con quelle post-trattamento si può intuire come una terapia intrapresa nella corretta fase di crescita scheletrica ci permetta di raggiungere dei risultati ottimali (Fig. 3 e 4).

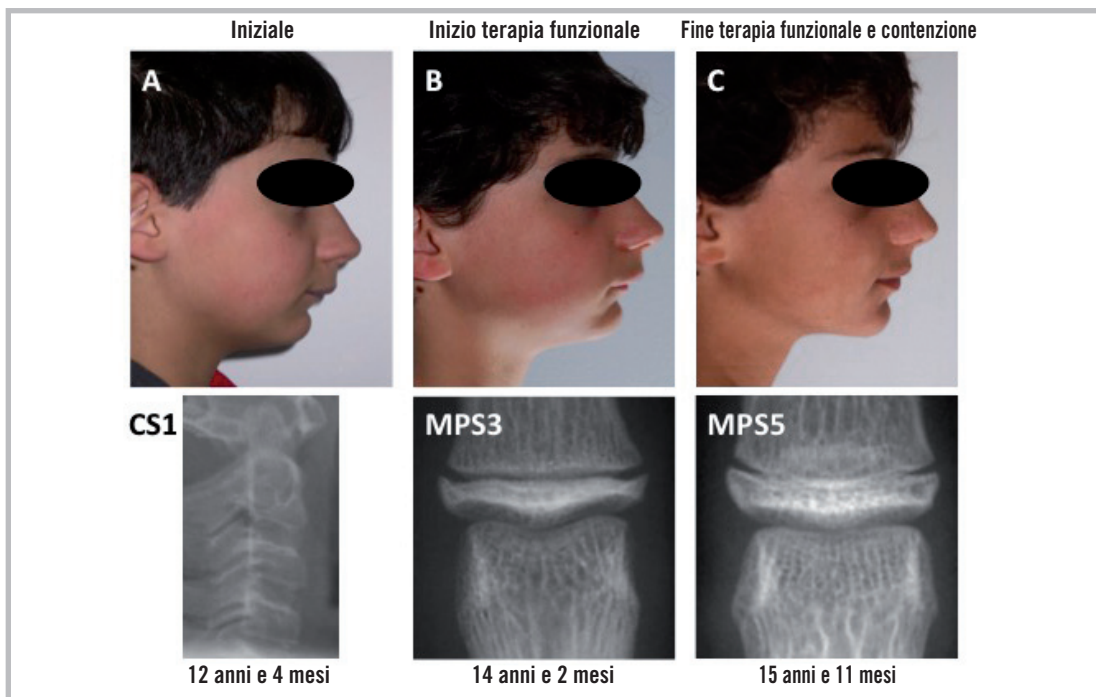


Fig. 3 - Identificazione del timing ottimale di terapia funzionale per Classe II tramite uso del metodo MPM

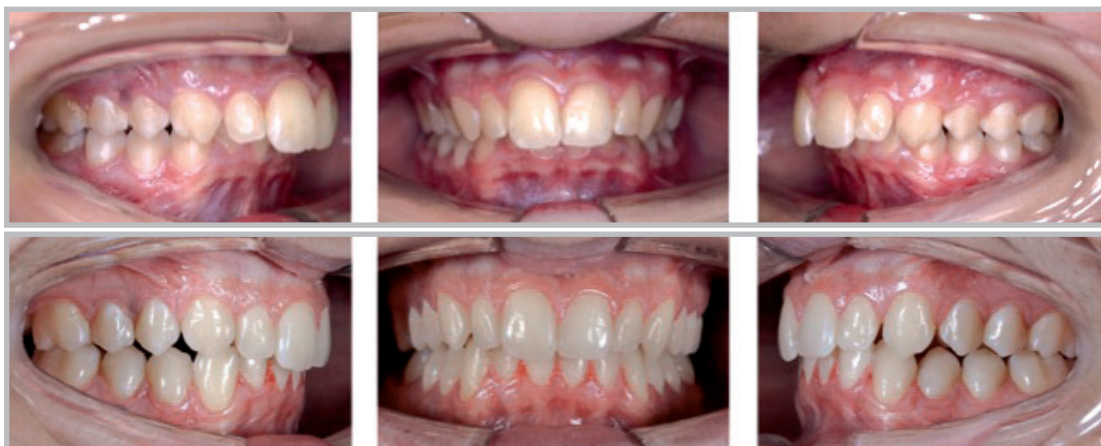

Fig. 4 - Fotografie di confronto prima (sopra) e dopo (sotto) terapia funzionale (7 mesi di terapia attiva e 12 mesi di contenzione) da MPS3 a MPS5

Uso clinico del metodo MPM

Il metodo MPM può essere utilizzato per monitorare la crescita di un paziente o per identificarne lo stadio di maturazione scheletrica là dove non abbiamo a disposizione una teleradiografia del cranio o quando su questa non siano ben visibili le vertebre cervicali. Il tutto è possibile con un'esposizione radiogena minima e con strumentazione presente in tutti gli studi odontoiatrici. Una volta apprese le peculiarità di ogni singolo stadio, qualunque ortodontista potrà facilmente identificare la fase di crescita dei propri pazienti a costo trascurabile e in brevissimo tempo, senza dover ricorrere ad ulteriori lastre e relative analisi.

APPROFONDIMENTI SCIENTIFICI

Recentemente pubblicato (Perinetti et al. 2014b), il metodo MPM presenta una buona accordanza diagnostica con il CVM rendendo i metodi interscambiabili anche nello stesso paziente. Ciò risulta essere molto utile nella pratica clinica dove la stadiazione viene iniziata con il metodo CVM (in prima diagnosi) e poi monitorato con il metodo MPM fino a inizio e fine del picco di crescita puberale. In questo studio sono stati inclusi 451 soggetti di etnia caucasica (231 Femmine, 220 Maschi) di età compresa tra i 7 e 18 anni (età media $12,2 \pm 2,5$ anni) che necessitavano di terapia ortodontica. I criteri di inclusione sono stati i seguenti: 1) assenza di anomalie scheletriche alle dita della mano ed alle vertebre; 2) buono stato di salute; 3) assenza in anamnesi di eventi traumatici alla regione cervicale o alla mano destra. I soggetti sono poi stati sottoposti nella stessa seduta ad una radiografia della falange mediale del terzo dito della mano destra e ad una teleradiografia del cranio in proiezione latero-laterale, esami questi richiesti di routine per effettuare una diagnosi ortodontica. Tutti i casi sono stati stadiati da due esperti operatori per il CVM (Dr. Perinetti) e per il metodo MPM (Prof. Contardo).

La percentuale di accordanza globale fra il metodo MPM ed il metodo CVM è del 77% con accordanza massima che arriva fino al 97,6% (MPS1/CS1) per i soggetti di sesso femminile e fino al 90,6% (MPS1/CS1) per i soggetti di sesso maschile. Come si può osservare, il disaccordo fra i due metodi è accettabile e, quando presente, risulta essere limitato ad un singolo stadio di disaccordo tra i metodi stessi. Questo disaccordo può essere spiegato per la presenza di lievi alterazioni morfologiche transizionali sia a carico delle vertebre cervicali che della falange media del terzo dito della mano che si presentano con maggiore precocità nella falange mediale rispetto alle vertebre cervicali e soprattutto per i due stadi post-puberale (MPS5/6 e CS 5/6). In ogni caso gli stadi MPS3 e CS3 (quelli di inizio picco di crescita puberale) presentano una grande coincidenza fra i due metodi (75% per le femmine e 77,4% per i maschi), dimostrando ancora una volta come il metodo MPM sia in grado di identificare in maniera affidabile l'ingresso del soggetto nel picco di crescita puberale.

CONCLUSIONI

1. Il metodo MPM è uno strumento valido nella pratica clinica a fronte di un'esposizione alle radiazioni e di strumentazione minima.
2. Il metodo MPM è un indicatore valido per l'identificazione del picco di crescita puberale in ciascun soggetto, pertanto può essere ampiamente utilizzato nella programmazione del timing delle terapie funzionali delle II e III classi.
3. Il metodo MPM è di facile esecuzione ed interpretazione, potendo subentrare al metodo CVM laddove questo non fosse chiaramente stadiato, o dove si dovessero ripetere le stadiazioni nel tempo.

RINGRAZIAMENTI

Gli autori ringraziano il team di ricerca della Scuola di Specializzazione della Seconda Università di Napoli che ha fornito parte del materiale radiografico usato nella studio di accordanza tra MPM e CVM.

BIBLIOGRAFIA

- Baccetti, T., L. Franchi, L. De Toffol, B. Ghiozzi, and P. Cozza. 2006. *The diagnostic performance of chronologic age in the assessment of skeletal maturity*. *Prog Orthod* 7 (2):176-188.
- Baccetti, T., L. Franchi, and J. A. J. McNamara. 2005. *The cervical vertebral maturation (CVM) method for the assessment of optimal treatment timing in dentofacial orthopedics*. *Semin Orthod* 11:119-129.
- Fishman, L. S. 1982. *Radiographic evaluation of skeletal maturation. A clinically oriented method based on hand-wrist films*. *Angle Orthod* 52 (2):88-112.
- Franchi, L., L. Contardo, J. Primožic, and G. Perinetti. 2014. *Clinical alteration of mandibular growth: what we know after 40 years*. In *The 40th Moyers Symposium: Looking Back...Looking Forward.*, edited by J. McNamara. Ann Arbor: Department of Orthodontics and Pediatric Dentistry and Center for Human Growth and Development, The University of Michigan. Needham Press.
- Hagg, U., and J. Taranger. 1982. *Maturation indicators and the pubertal growth spurt*. *Am J Orthod* 82 (4):299-309.
- Hassel, B., and A. G. Farman. 1995. *Skeletal maturation evaluation using cervical vertebrae*. *Am J Orthod Dentofacial Orthop* 107 (1):58-66.
- Perinetti, G., A. Caprioglio, and L. Contardo. 2014a. *Visual assessment of the cervical vertebral maturation stages: A study of diagnostic accuracy and repeatability*. *Angle Orthod* 84 (6):951-956.
- Perinetti, G., L. Contardo, P. Gabrieli, T. Baccetti, and R. Di Lenarda. 2012. *Diagnostic performance of dental maturity for identification of skeletal maturation phase*. *Eur J Orthod* 34 (4):487-492.
- Perinetti, G., L. Perillo, L. Franchi, R. Di Lenarda, and L. Contardo. 2014b. *Maturation of the middle phalanx of the third finger and cervical vertebrae: a comparative and diagnostic agreement study*. *Orthod Craniofac Res* 17 (4):270-279.
- Perinetti, G., J. Primožic, G. Furlani, L. Franchi, and L. Contardo. 2015. *Treatment effects of fixed functional appliances alone or in combination with multibracket appliances: A systematic review and meta-analysis*. *Angle Orthod* 85 (3):480-492.
- Petrovic, A., J. Stutzmann, and J. Lavergne. 1990. *Mechanism of craniofacial growth and modus operandi of functional appliances: a cell-level and cybernetic approach to orthodontic decision making*. In *Craniofacial growth theory and orthodontic treatment*. Monograph 23. Craniofacial Growth Series, edited by D. S. Carlson. Ann Arbor: Center for Human Growth and Development, University of Michigan, 13-74.

ISO®
ISTITUTO
STUDI
ODONTOIATRICI

divisione scientifica della

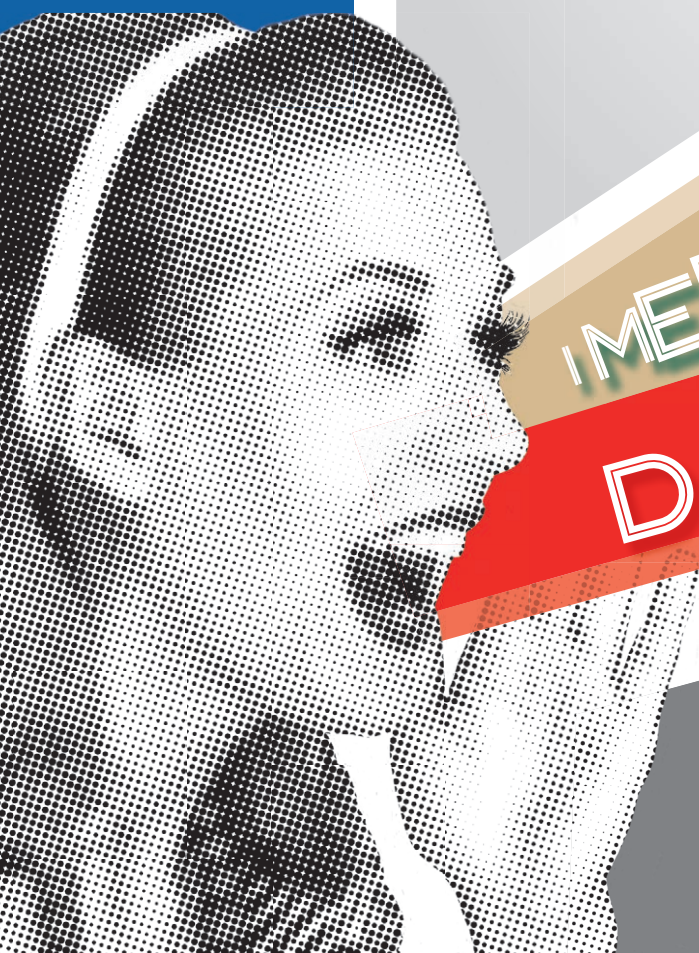

Ortodonzia e Implantologia

NOVEMBRE 2015
GENNAIO 2016

UN CORSO
GRATUITO
AL MESE

MERCOLEDÌ
DA LEONE
PROSEGUONO



PROSSIME DATE PER I
CORSI
ORTODONZIA:

Presca dell'impronta e stripping interprossimale:
i piccoli particolari che fanno la differenza

Relatori:

Dr.ssa GIULIA FORTINI
Dr.ssa ELISABETTA CARLI
Dr. ALVISE CABURLOTTO

16 dicembre 2015

Per informazioni:

Segreteria ISO • Tel. 055.304458 • Fax 055.304455 • e-mail: iso@leone.it • www.leone.it

Seguici su Facebook



Diversi protocolli di attivazione dell'espansore rapido mascellare nel trattamento intercettivo del deficit trasversale: influenza sulla percezione del dolore

Dr.ssa Claudia Santariello, Dr. Alberto Baldini, Dr. Alessandro Nota, Dr.ssa Valeria Paoloni, Dr.ssa Fabiana Ballanti
 Università degli Studi di Roma "Tor Vergata"
 Scuola di Specializzazione in Ortognatodonzia - Direttore Prof. Paola Cozza

INTRODUZIONE

L'espansione rapida del mascellare, tramite l'apertura della sutura palatina mediana, è una comune tecnica¹ ortodontica utilizzata per il trattamento della contrazione scheletrica dell'arcata mascellare e del cross-bite posteriore (vedi Caso Clinico).

L'espansore rapido mascellare (RME) è un dispositivo ortopedico costituito da una vite di espansione che si ancora a 2 o 4 elementi dentari e che viene normalmente attivata una o due volte al giorno per circa 2-4 settimane.² La forza di espansione può variare in base al protocollo di attivazione; una singola attivazione della vite produce circa 3-10 pounds di forza.³ Tale forza è in grado di superare i limiti dei movimenti ortodontici producendo il massimo riposizionamento ortopedico e coinvolgendo le suture circummascellari, in particolare la sutura palatina mediana.⁴ I clinici sono consci che i bambini possono riferire alcune lamentele indesiderate durante la fase di espansione come dolore, lesioni alla lingua, edemi ed ulcerazioni orali,⁵⁻⁷ ma molti studi individuano nel dolore l'effetto più riferito con una frequenza del 93,9%.⁸

Il dolore dipende da diversi fattori: l'età, il genere, lo stress, la soglia del dolore individuale, l'entità della forza applicata, la compressione del legamento parodontale e la reazione infiammatoria.⁹

Sebbene numerosi articoli hanno analizzato il dolore associato a vari tipi di tecniche ortodontiche,¹⁰⁻¹² pochi lavori hanno riportato il dolore associato all'espansione rapida del mascellare.^{2,13,14}

Lo scopo di questo studio è quello di analizzare l'influenza di due protocolli di attivazione sulle variazioni di intensità del dolore durante l'espansione rapida del mascellare.

MATERIALI E METODI

Nello studio è stato coinvolto un campione di 112 soggetti (54 M 58 F, età media 11 +/- 1,8 anni) dell'Università di Roma Tor Vergata. Tutti i pazienti erano in età prepuberale e presentavano la contrazione del mascellare. L'età scheletrica individuale è stata determinata utilizzando il metodo della maturazione delle vertebre cervicali (CMV) stabilita sui telecrani in proiezione latero-laterale.¹⁵ Il consenso informato è stato ottenuto da tutti i genitori.

I pazienti sono stati sottoposti ad una terapia di espansione rapida del mascellare mediante un espansore di tipo butterfly saldato a due bande posizionate sui primi molari permanenti. La vite d'espansione utilizzata (A0620) è rappresentata da una struttura di acciaio a forma di farfalla che si estende anteriormente fino alla superficie palatale dei primi molari decidui.¹⁶

Il campione iniziale è stato suddiviso in modo casuale in 2 gruppi costituiti da 56 soggetti ciascuno: nel gruppo 1 la vite di espansione è stata attivata 1/4 di giro al giorno (1 attivazione, 0,2mm, al giorno); nel gruppo 2 la vite è stata attivata 2/4 di giri al giorno (2 attivazioni, 0,4mm, al giorno). In entrambi i gruppi la vite di espansione è stata attivata fino al raggiungimento dell'ipercorezione molare, condizione clinica che si evidenzia quando le cuspidi palatine dei primi molari superiori sono in contatto con le cuspidi vestibolari dei primi molari inferiori.¹⁷

Per una corretta valutazione del dolore quotidiano a ciascun paziente è stata fornita una scala numerica del dolore (NRS) associata ad una scala di valutazione del dolore con le facce di Wong Baker (FPS) (Fig. 1).

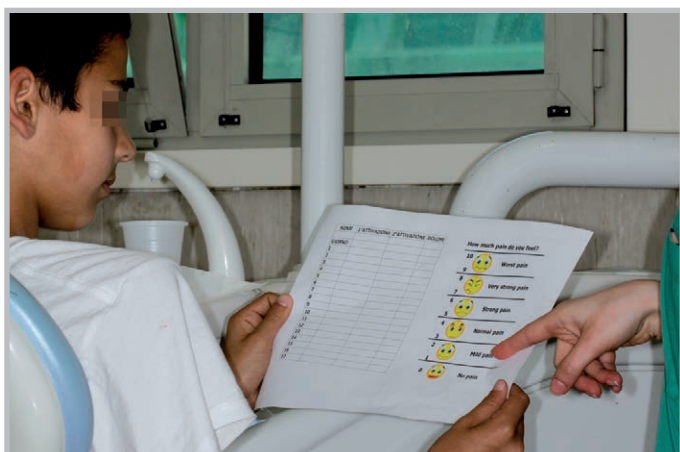

Fig. 1 - Spiegazione della compilazione della scala di valutazione numerica (NRS) associata alla scala con le facce di Wong Baker (FPS) per la valutazione del dolore

Ai genitori e al bambino sono state fornite le istruzioni per effettuare un'adeguata valutazione del dolore; è stato infatti chiesto ai pazienti di riportare ogni giorno l'entità del dolore percepito 15 minuti dopo l'attivazione dell'espansore. Nessun soggetto ha assunto analgesici durante la fase attiva di espansione. I dati raccolti sono stati analizzati dal punto di vista statistico tramite il rank-sum test di Wilcoxon e le analisi sono state eseguite utilizzando il software STATA Versione 12.1.

RISULTATI E DISCUSSIONE

Questo studio valuta l'influenza di due protocolli di attivazione diversi sulle variazioni dell'intensità del dolore durante l'espansione rapida del mascellare registrando ogni giorno i valori del dolore in due gruppi di 56 bambini. In letteratura pochi lavori analizzano la correlazione della percezione del dolore all'espansione rapida mascellare. Needleman e coll.² hanno registrato giornalmente il dolore associato all'espansione rapida, ma non è chiaro il criterio di assegnazione ai gruppi. Di contro nel nostro studio è stato applicato il metodo random per assegnare i pazienti ai differenti protocolli. Per quanto riguarda la frequenza della registrazione del dolore, mentre Halicioglu e coll.¹³ hanno effettuato la valutazione ogni 5 e ogni 10 attivazioni, in questo lavoro la percezione del dolore viene riportata quotidianamente.

Le figure 2 e 3 sintetizzano la durata di trattamento in termini sia di (a) giorni di trattamento necessari e sia di (b) dolore medio nei due gruppi. L'analisi dei risultati evidenzia che il gruppo 1, caratterizzato da una singola attivazione giornaliera, presenta un intervallo di giorni significativamente più lungo per ottenere l'entità di espansione palatale desiderata, rispetto ai pazienti del gruppo 2 (Fig. 2).

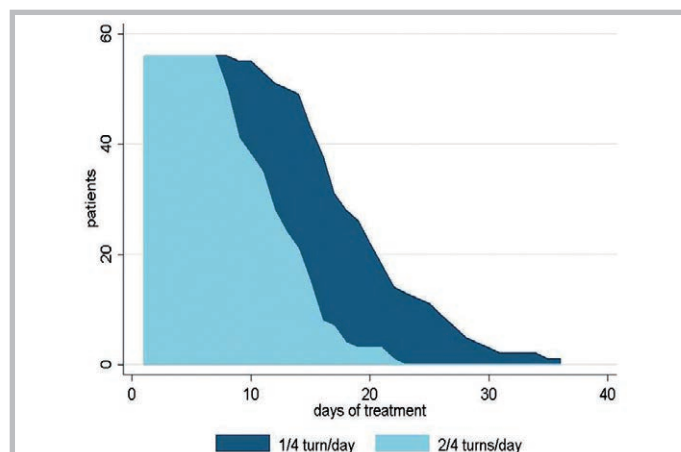


Fig. 2, 3 - Efficacia del trattamento valutata in termini di (a) giorni di trattamento e di (b) livello medio di dolore durante la terapia nei due gruppi

Inoltre nei bambini sottoposti ad un'attivazione al giorno, la media del dolore oscilla solo tra 0,5 e 1 e risulta costante durante il periodo di attivazione. Al contrario nei soggetti sottoposti a 2 attivazioni al giorno si osserva dal secondo giorno di attivazione una diminuzione costante della sensazione del dolore (media del dolore 2,3) (Fig. 3).

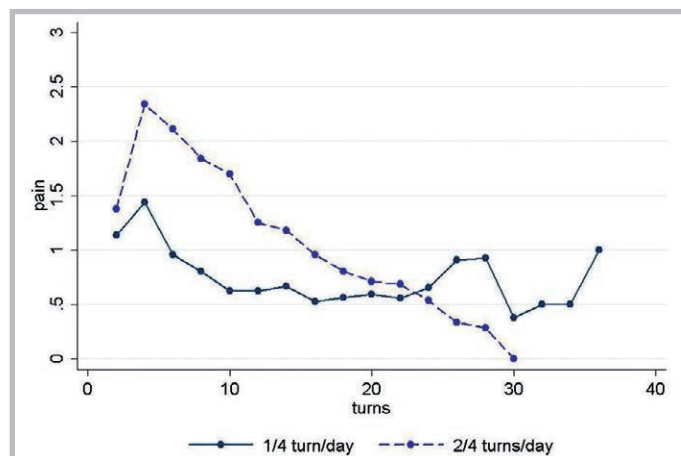


Fig. 3

Nel nostro studio è stata osservata una differenza statisticamente significativa nel dolore percepito tra i due protocolli di attivazione non riscontrata nel campione di Halicioglu e coll.¹³ Considerando l'intervallo di attivazione più critico (tra la 5° e la 10° attivazione), i soggetti del gruppo 2 hanno riferito una percezione del dolore significativamente più alta rispetto ai pazienti del gruppo 1 (1,2 vs 0,9, $P < 0,01$) (Tab. 1).

Categories	N	Group 1 N=56	Group 2 N=56	p-value
Pain along the treatment, mean (SD)				
Overall	112	0.82 (1.38)	1.24 (1.87)	<.01
Female	58	0.92 (1.59)	1.62 (1.76)	<.01
Male	54	0.72 (1.09)	0.95 (1.90)	0.60
cs 1	42	0.68 (1.23)	1.4 (2.01)	<.01
cs 2	51	0.90 (1.50)	1.11 (1.88)	0.36
Pain in the interval between activations 5-10, mean (SD)				
Overall	112	0.80 (1.22)	1.88 (2.15)	<.01
Female	58	0.88 (1.34)	2.21 (1.89)	<.01
Male	54	0.68 (1.04)	1.60 (2.32)	0.02
cs 1	42	0.89 (1.30)	2.02 (2.35)	<.01
cs 2	51	0.71 (1.19)	1.65 (2.11)	0.02

Tab. 1 - Confronto statistico sul dolore percepito tra il gruppo 1 attivazione/giorno e il gruppo 2 attivazioni/giorno

Tale risultato è in accordo con altri studi.^{2,14} Solo il 5% dei pazienti del gruppo 1 attivazione/giorno, rispetto al 20% dei pazienti del gruppo 2 attivazioni/giorno, ha riferito una sensazione di dolore forte (dolore superiore a 5).

I risultati di questo studio mostrano che il livello del dolore percepito è influenzato dal sesso solo in associazione al protocollo con 2 attivazioni/giorno in cui le femmine percepiscono un dolore significativamente più alto rispetto alle femmine del gruppo con 1 attivazione/giorno (2,2 vs 0,9, $P < 0,01$) (Tab. 1). A tal proposito Needleman e coll.² e Halicioglu e coll.¹³ non hanno trovato alcuna differenza di genere sul dolore percepito durante l'espansione; Gecgelen e coll.¹⁴ di contro hanno riscontrato un dolore più elevato nelle femmine analogamente a quanto constatato nel gruppo 2 del nostro studio.

Relativamente al rapporto maturità scheletrica/dolore percepito, è stata utilizzata la stadiazione delle vertebre cervicali come indicatore di crescita ossea e nel nostro studio sono stati coinvolti solo pazienti in CS1 e CS2. Contrariamente ai lavori precedenti,^{2,14} in questo studio la maturità scheletrica è in grado di influenzare la percezione del dolore durante l'espansione rapida del mascellare. L'analisi statistica evidenzia che i pazienti in CS1 del gruppo 2 attivazioni/giorno percepiscono un dolore significativamente più alto rispetto ai pazienti appartenenti al gruppo 1 attivazione/giorno nella stessa fase di maturità scheletrica (Tab. 1).

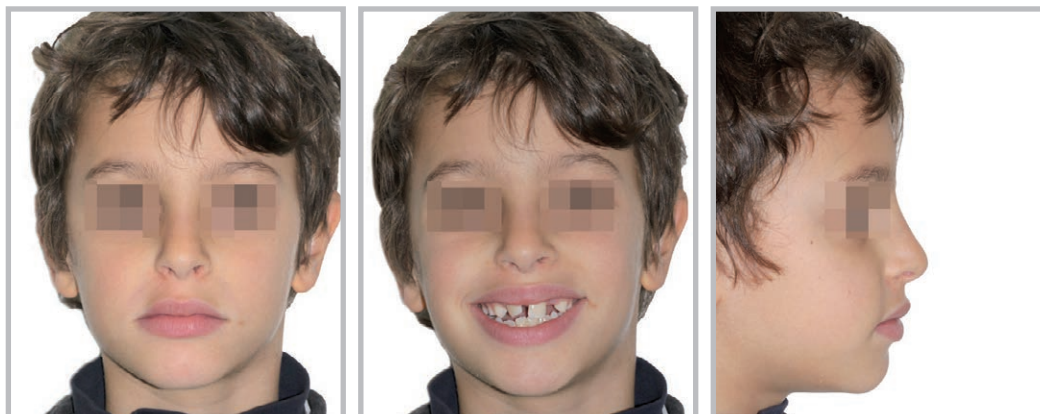I soggetti in CS2 invece sembrano essere meno sensibili all'entità di espansione giornaliera (protocollo di attivazione), ma percepiscono più dolore durante le prime fasi di espansione.

CONCLUSIONI

- La scelta del protocollo di attivazione è in grado di influenzare il dolore percepito durante l'espansione rapida della sutura palatina. Una maggiore quantità di espansione giornaliera è associata ad un maggior dolore soprattutto tra la 5° e la 10° attivazione.
- I pazienti più giovani e di sesso femminile sono più sensibili al protocollo di attivazione.
- Il dolore riferito durante l'espansione del mascellare è influenzato dalla maturità scheletrica del soggetto durante il trattamento.

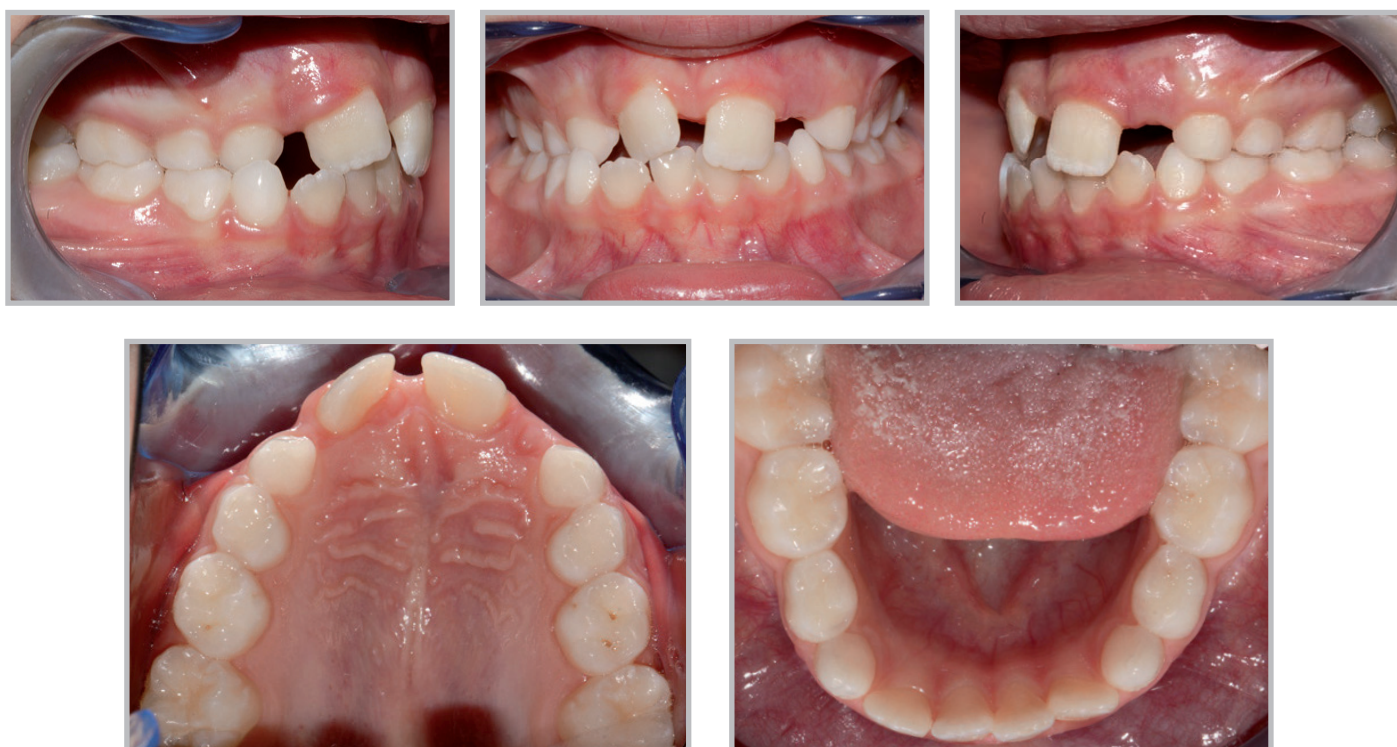CASE REPORT

G.M. giunge in visita presso il reparto di Ortognatodonzia del Policlinico “Tor Vergata” all'età di 8 anni. Dall'analisi estetica del volto in visione frontale si apprezza una lieve asimmetria con latero deviazione della punta del mento verso destra. Il sorriso è poco gradevole per la presenza di corridoi buccali e l'anomala posizione degli incisivi superiori. In visione laterale è possibile apprezzare un buon profilo (Figg. 1a-c).



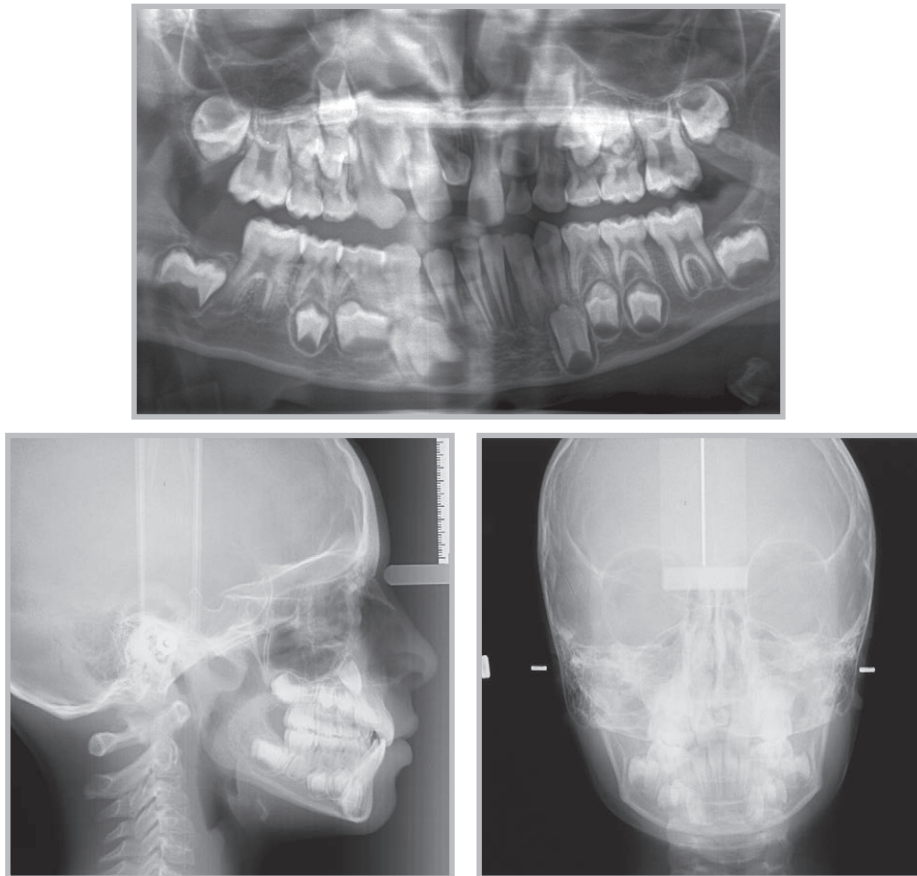
Figg. 1a-c - Foto extraorali del volto e del sorriso prima del trattamento

L'esame obiettivo intraorale mostra una fase di dentizione mista con mancanza di spazio per l'incisivo laterale destro. L'analisi dell'occlusione rivela un rapporto testa-testa molare permanente sul lato destro e sinistro, un rapporto di prima classe canina decidua bilaterale e un crossbite monolaterale destro. L'arcata mascellare appare contratta, l'arcata mandibolare si presenta normoconformata (Figg. 2a-e).



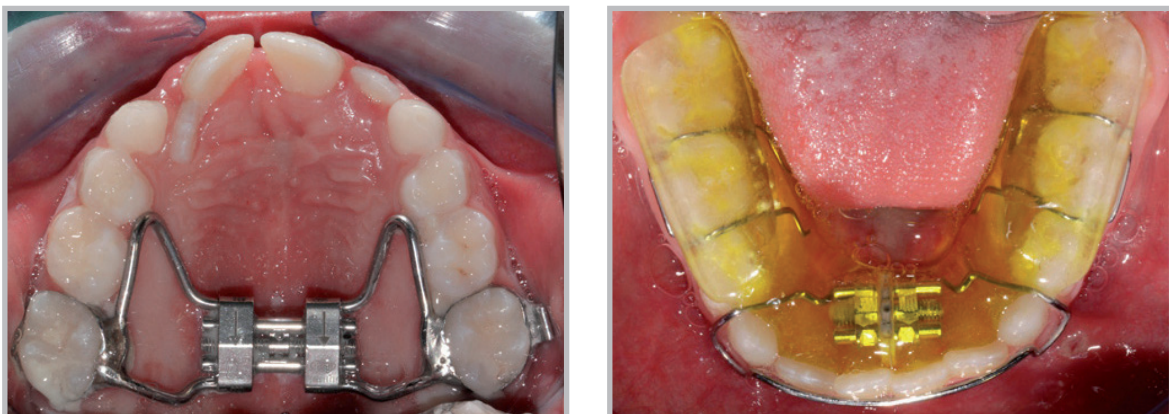Figg. 2a-e - Foto intraorali dell'occlusione e delle arcate prima del trattamento

La radiografia ortopantomica mostra la presenza di tutte le gemme degli elementi permanenti, la presenza di un mesiodens tra le radici degli incisivi centrali permanenti superiori e un affollamento importante nelle regioni apicali medie superiori con malposizione delle gemme dei canini. L'analisi cefalometrica effettuata sul telecranio in proiezione latero-laterale rivela una tendenza alla seconda classe scheletrica in paziente iperdivergente con buona inclinazione degli incisivi inferiori e superiori rispetto alle loro basi ossee (Figg. 3a-3c).



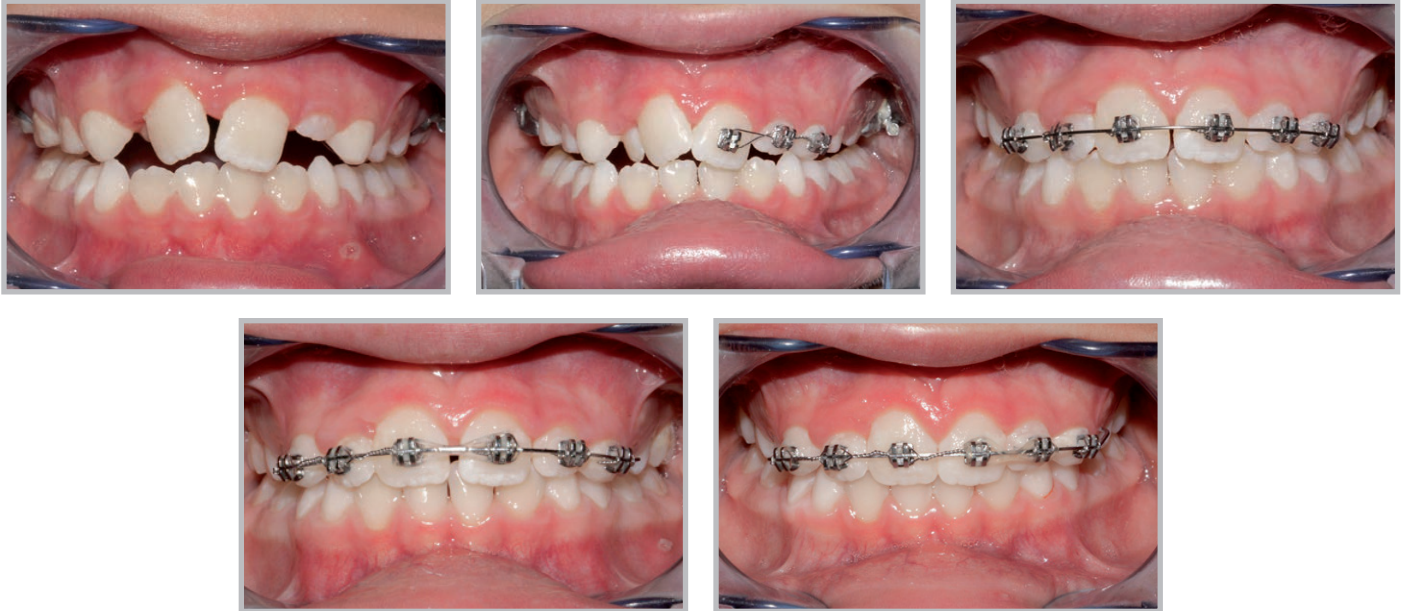Figg. 3a-c - Records radiografici prima del trattamento

Il piano di trattamento ha previsto l'estrazione chirurgica del mesiodens seguita dall'espansione ortopedica del mascellare superiore, effettuata con espansore rapido palatale (RME), per recuperare spazio e correggere i rapporti trasversali. Contemporaneamente in arcata inferiore è stato consegnato al paziente un apparecchio rimovibile tipo Bite Block per il controllo della divergenza (Figg. 4a-b).



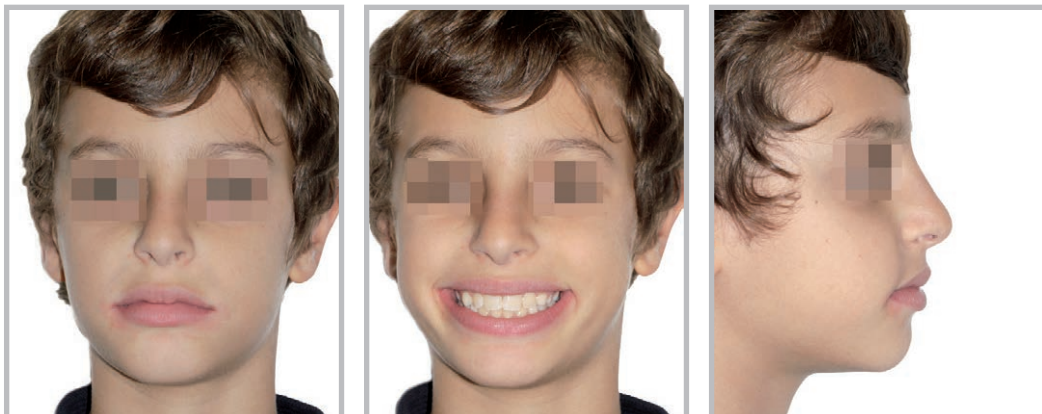Figg. 4a-b - Foto intraorali a fine espansione

Terminata la fase attiva dell'espansione mascellare, lo spazio ottenuto è stato gestito attraverso una fase di terapia ortodontica fissa per riportare in arcata l'incisivo laterale destro eretto ectopico nel palato e per ottenere l'allineamento dentale (Figg. 5a-5e).



Figg. 5a-e - Foto intraorali del bonding dell'arcata superiore per l'allineamento dentale

Il raggiungimento di un equilibrio oclusale e scheletrico è avvenuto con successo. La risoluzione precoce della malocclusione ha permesso il corretto recupero dei rapporti trasversali e degli elementi dell'arcata superiore resistendo un sorriso gradevole al paziente (Figg. 6a-c; 7a-e; 8a-c).



Figg. 6a-c - Foto extraorali del viso e del sorriso a fine trattamento

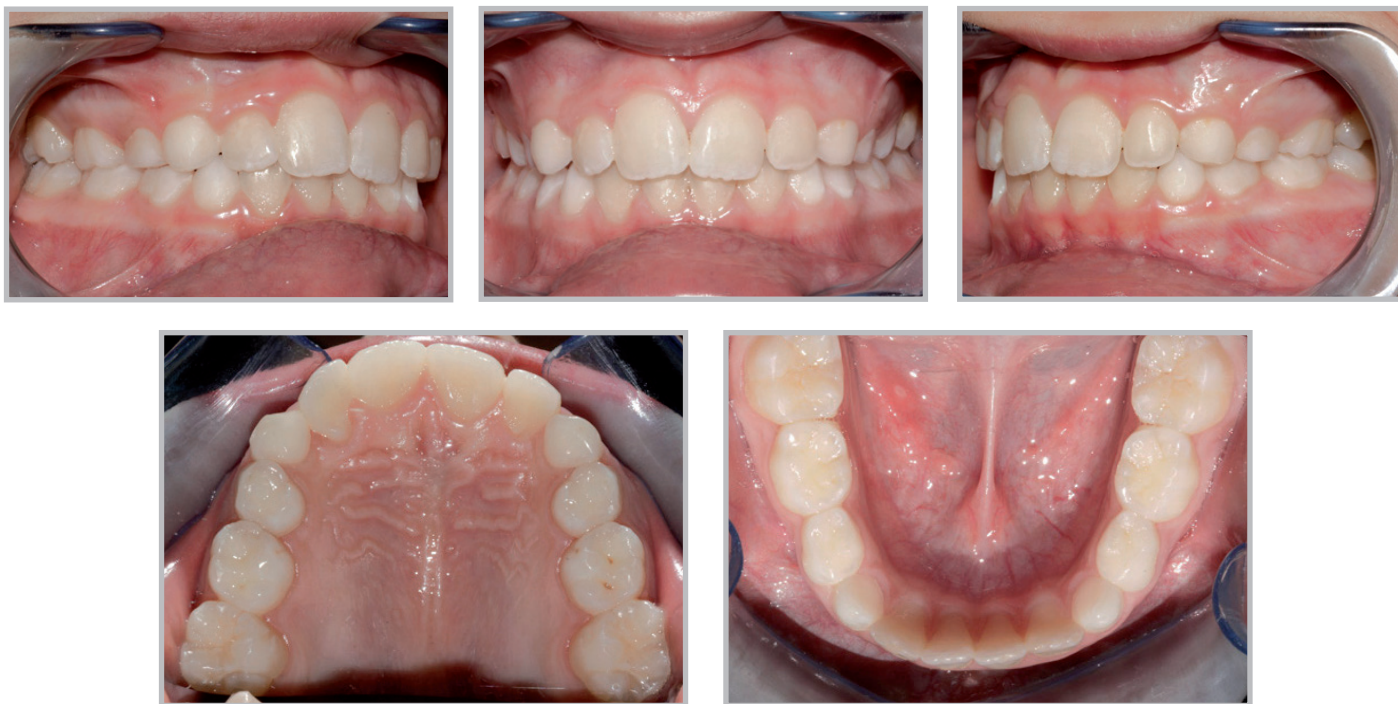

Fig. 7a-e - Foto intraorali dell'occlusione e delle arcate a fine trattamento

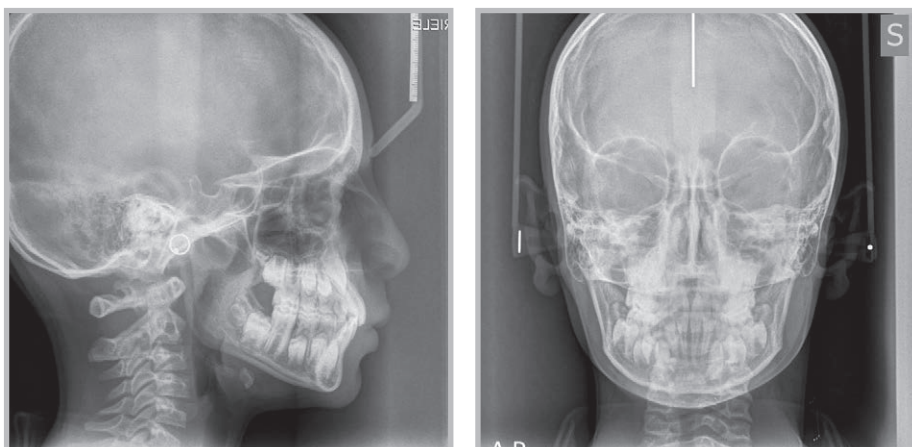
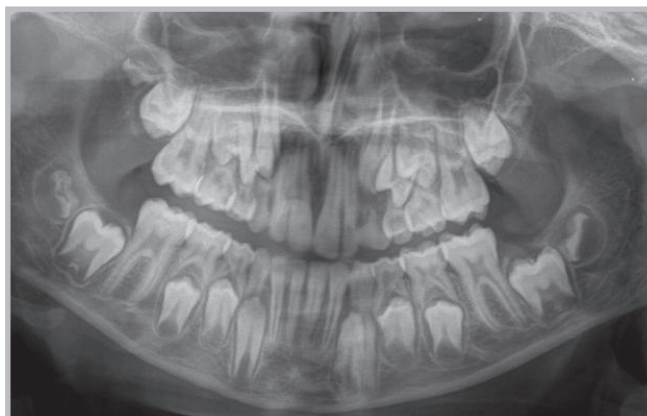
Fig. 8a-c - Controllo radiografico fine trattamento

RIASSUNTO

Scopo: lo scopo del nostro lavoro è stato quello di analizzare l'influenza di due protocolli di attivazione differenti sulle variazioni di intensità del dolore durante l'espansione rapida mascellare. **Materiali e Metodi:** un campione di 112 pazienti (54 M e 58 F, età media 11.00 ± 1.8 anni) in età prepuberale e con contrazione dell'arcata mascellare è stato sottoposto ad espansione della sutura palatina mediana con due differenti protocolli di attivazione (Gruppo1: 1 attivazione/giorno; Gruppo2: 2 attivazioni/giorno). Per una corretta valutazione del dolore quotidiano, ai pazienti è stata fornita una scala di valutazione numerica associata ad una scala del dolore con le espressioni facciali di Wong Baker.

Risultati: i soggetti trattati con 2 attivazioni/giorno hanno riportato una sensibilità al dolore significativamente maggiore rispetto ai soggetti trattati con 1 attivazione/giorno. Si mostrano significative le differenze relative al sesso e alla maturità scheletrica. **Conclusioni:** la scelta di un protocollo di attivazione ortopedica è in grado di influenzare il dolore percepito durante l'utilizzo dell'espansore rapido mascellare; una maggiore espansione giornaliera è correlata ad un maggior dolore percepito; la percezione del dolore è influenzata dalla maturità scheletrica e dal sesso del soggetto durante il trattamento.

BIBLIOGRAFIA

- Lione R, Franchi L, Cozza P. Does rapid maxillary expansion induce adverse effects in growing subjects? *Angle Orthod.* 2013;83:172-182.
- Needleman HL, Hoang CD, Allred E, Hertzberg J, Berde C. Reports of pain by children undergoing rapid palatal expansion. *Pediatr Dent.* 2000;22(3):221-6.
- Zimring JF, Isaacson RJ. Forces produced by rapid maxillary expansion. 3. Forces present during retention. *Angle Orthod.* 1965;35:178-86.
- Wertz RA. Skeletal and dental changes accompanying rapid midpalatal suture opening. *Am J Orthod.* 1970;58(1):41-66.
- Schuster G, Borel-Scherf I, Schopf PM. Frequency of and complications in the use of RPE appliances--results of a survey in the Federal State of Hesse, Germany. *J Orofac Orthop.* 2005;66(2):148-61.
- Erverdi N, Okar I, Küçükkeles N, Arbak S. A comparison of two different rapid palatal expansion techniques from the point of root resorption. *Am J Orthod Dentofacial Orthop.* 1994;106(1):47-51.
- Santariello C, Nota A, Baldini A, Ballanti F, Cozza P. Analysis of rapid maxillary expansion effects on nasal soft tissues widths. *Minerva Stomatol.* 2014;63(9):307-14.
- De Felipe NLO, Da Silveira AC, Viana G, Smith B. Influence of palatal expanders on oral comfort, speech, and mastication. *Am J Orthod Dentofacial Orthop.* 2010;137(1):48-53.
- Joviliano P, Junqueira AA, Stabile AC, Leite-Panissi CRA, Rocha MJA. Rapid maxillary expansion causes neuronal activation in brain structures of rats. *Brain Res Bull.* 2008;76(4):396-401.
- Xiaoting L, Yin T, Yangxi C. Interventions for pain during fixed orthodontic appliance therapy. A systematic review. *Angle Orthod.* 2010;80(5):925-32.
- Erdinç AME, Dinçer B. Perception of pain during orthodontic treatment with fixed appliances. *Eur J Orthod.* 2004;26(1):79-85.
- Jones M, Chan C. The pain and discomfort experienced during orthodontic treatment: a randomized controlled clinical trial of two initial aligning arch wires. *Am J Orthod Dentofacial Orthop.* 1992;102(4):373-81.
- Halicioğlu K, Kiki A, Yavuz I. Subjective symptoms of RME patients treated with three different screw activation protocols: a randomised clinical trial. *Aust Orthod J.* 2012;28(2):225-31.
- Gecgecen M, Aksoy A, Kirdemir P, et al. Evaluation of stress and pain during rapid maxillary expansion treatments. *J Oral Rehabil.* 2012;39(10):767-75.
- Baccetti T, Franchi L, McNamara JA. An improved version of the cervical vertebral maturation (CVM) method for the assessment of mandibular growth. *Angle Orthod.* 2002;72(4):316-23.
- Cozza P, Giancotti A, Petrosino A. Butterfly expander for use in the mixed dentition. *J Clinical Orthod.* 1999;33:583-87.
- Leonardi R, Sicurezza E, Cutrera A, Barbato E. Early post-treatment changes of circumaxillary sutures in young patients treated with rapid maxillary expansion. *Angle Orthod.* 2011;81:36-41.

Questo articolo è un estratto della ricerca con la quale, nell'ambito del Congresso del Collegio dei Docenti di Odontoiatria dello scorso aprile, la Scuola di Tor Vergata si è aggiudicata il Premio per la migliore Ricerca in Campo Ortodontico, il prestigioso riconoscimento dedicato al Dott. Tiziano Baccetti, messo a disposizione dalla Leone.




POP!

Perfect Orthodontic Performance



ORTODONZIA E IMPLANTOLOGIA



Domanda di brevetto depositata




Ortodonzia e Implantologia

LA RIVOLUZIONE POP!

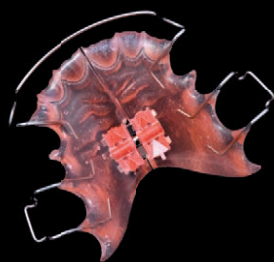

MATERIALE INNOVATIVO

La vite POP® è realizzata in **acciaio** e **tecnopolimero** per uso biomedicale. Il corpo è disponibile in cinque differenti colori.



PROPRIETA' MECCANICHE


Spinta espansiva costante: l'iniezione ad alta pressione del polimero permette una perfetta ricopiatura della filettatura assicurando una trasmissione della **forza espansiva costante senza rischi di disattivazione involontaria in bocca.**



La vite maschio non è a contatto con la resina ortodontica: il funzionamento non è, quindi, influenzato né dalla qualità dell'acrilico né dalla tecnica di lavorazione o dal non rispetto dei tempi di polimerizzazione.

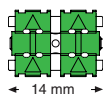
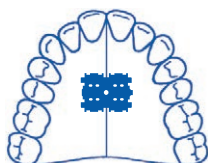
ECCELLENZA BIOMECCANICA

Le guide rettangolari autocentranti assicurano una espansione biomeccanicamente **controllata** ed assolutamente simmetrica. La **conformazione piatta delle guide**, con la loro conseguente flessibilità, consente il rilascio graduale della spinta espansiva favorendo **un movimento ortodontico fisiologico.**



VITE POP PER SUPERIORE

Confezioni da 10 pezzi



0,8 mm

9 mm

giallo

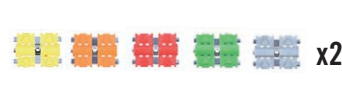

arancio

rosso

verde

argento

mix colori



A4805-14G

A4805-14E

A4805-14R

A4805-14V

A4805-14T

A4805-90 x2

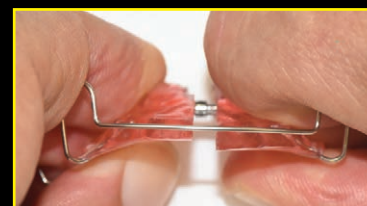
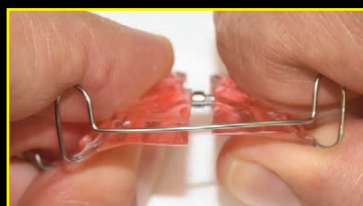


IN ORTODONZIA MOBILE



Ortodonzia e Implantologia

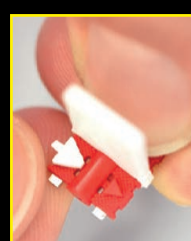
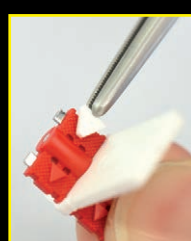
COMFORT

La **flessibilità** della vite permette di **compensare** eventuali leggere recidive dovute all'incostanza di utilizzo della placca da parte del paziente e risulta molto vantaggiosa nelle **contenzioni** post espansione rapida. L'alta adattabilità dell'apparecchio **rende confortevole l'applicazione in bocca** anche nei giorni immediatamente successivi all'attivazione.



CHIARA DIREZIONE DI APERTURA

Sul corpo sono presenti **frecche in rilievo** indicanti il **senso di apertura** della vite; in caso di utilizzo di una resina di colore simile ai corpi è possibile applicare facilmente la freccia di colore bianco posta sulla linguetta che renderà **più visibile la direzione di attivazione**.

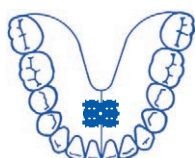

La linguetta di posizionamento, realizzata in due pezzi uniti con un'esclusiva geometria, **protegge** perfettamente i fori di attivazione durante **la zeppatura dalla resina e facilita la rimozione dopo la polimerizzazione**.



VITE POP UNIVERSALE

Confezioni da 10 pezzi



0,7 mm

8 mm

giallo



A4800-12G

arancio



A4800-12E

rosso



A4800-12R

verde



A4800-12V

argento



A4800-12T

mix colori



A4800-90

x2

Gli otto apparecchi della mia vita (prima parte)

Dr. Arturo Fortini - Libero professionista a Prato

Questo articolo nasce da un desiderio di “condivisone” e di semplificazione. Condivisione di oltre 25 anni di esperienza clinica e di migliaia di casi trattati, e di altrettanta vita spesa nella progettazione, ideazione e realizzazione dei più vari dispositivi ortodontici e funzionali. Sempre più, col passare degli anni, abbiamo visto crescere in ortodonzia proposte terapeutiche legate a vecchi dispositivi, ad altri rivisitati, e infine a nuove proposte più o meno efficaci.



Fig. 1 – La quantità di proposte

La nostra idea è sempre stata quella della semplificazione e della ergonomia, mai disgiunte però dalla efficacia e dalla efficienza nell’ottenere il risultato clinico.

Da qui nasce l’idea di raccontare come abbiamo trascorso la nostra vita ortodontica, in compagnia di alcune “macchine da guerra”, che hanno sempre prodotto i risultati auspicati, in quanto sono ottimizzate in maniera specifica per i trattamenti delle relative malocclusioni.

Con questi “8 dispositivi” si può fare tutto (o quasi). Questi sono quindi i compagni delle nostre giornate ortodontiche e dei nostri casi trattati. Parleremo e spiegheremo quindi la progettazione, le indicazioni, il funzionamento e i punti critici dei seguenti dispositivi:

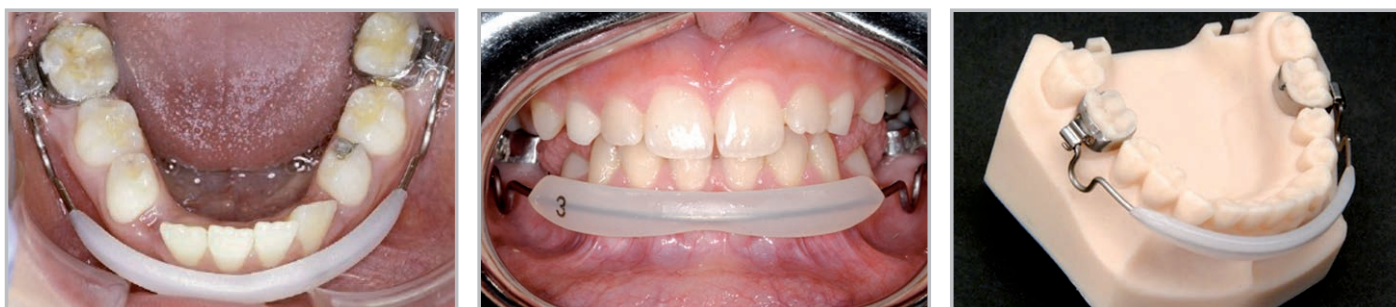1. TEO
2. LIP BUMPER
3. BARRA PALATINA (ARCO LINGUALE INFERIORE)
4. ESPANSORI RAPIDI
5. MASCHERA DELAIRE
6. BIONATOR per la Classe III
7. TWIN BLOCK per la Classe II
8. DISTALIZZATORI: PENDULUM e FIRST CLASS

Un sistema che ci può aiutare a comprendere meglio la utilità, e di conseguenza, la utilizzazione di queste apparecchiature è quello di fare un inquadramento per problemi:

- gestione ancoraggio: TEO, lip, barra palatina, archi linguali
- ortopedia Classi II/III: TEO, espansori, Delaire
- ortopedia dimensione trasversale: espansori
- accessori: archi linguali, barra palatina, lip bumper
- funzionali Classe II: twin block
- funzionali Classe III: bionator
- compensi dentali: distalizzatori

Da questa apparente semplificazione si può comunque già intuire che, con gli apparecchi selezionati, abbiamo la possibilità di effettuare tutte le procedure terapeutiche che ci permettono di correggere gran parte delle malocclusioni. Con alcuni di questi, infatti, possiamo iniziare trattamenti di Intercettiva, in età oggi sempre più precoce, con appoggio preferibilmente su decidui.

1 – IL LIP BUMPER

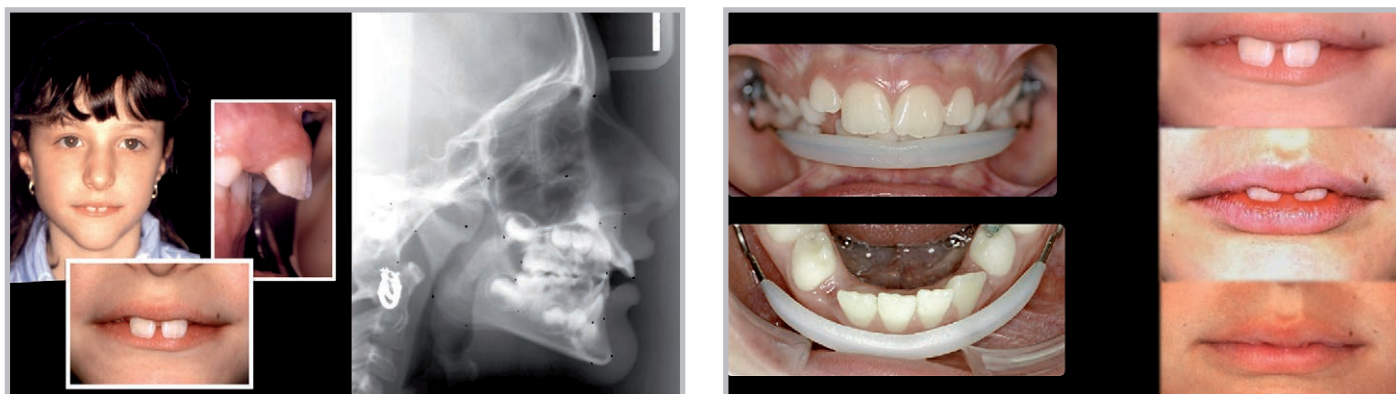


Figg. 2a-c

Con il lip bumper interveniamo su tutte quelle situazioni cliniche di Overjet molto aumentati, con retroposizione del settore frontale inferiore e proinclinazione dei superiori, causate da un iniziale squilibrio scheletrico di Classe II, ma mantenute ed aggravate dalla interposizione del labbro inferiore (Figg. 3).



Fig. 3a - Nel soggetto in crescita l'anomalia del combaciamento anteriore determina l'aggravamento della malocclusione per un meccanismo indiretto di disturbo alla normale evoluzione di crescita tramite rottura dell'equilibrio muscolare labio-linguale ("disfunzione anteriore")



Figg. 3b, c - Effetti "funzionali" sulla competenza labiale, sulla sovraocclusione degli incisivi superiori e sulla linguo-versione degli incisivi inferiori

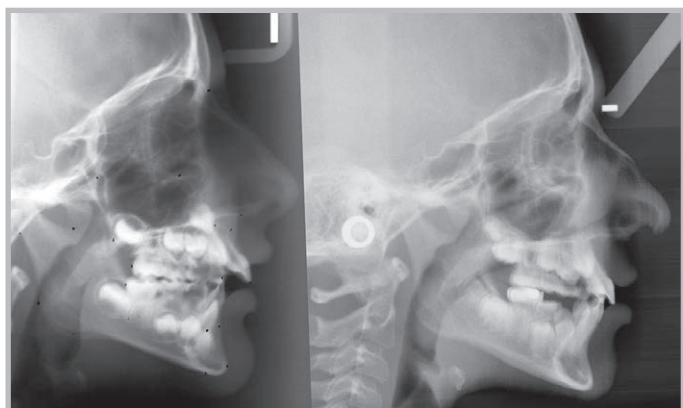


Fig. 3d - Valutazione cefalometrica dei risultati a 18 mesi

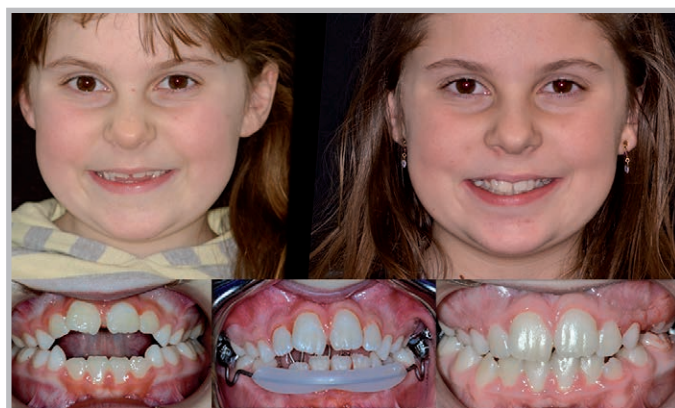
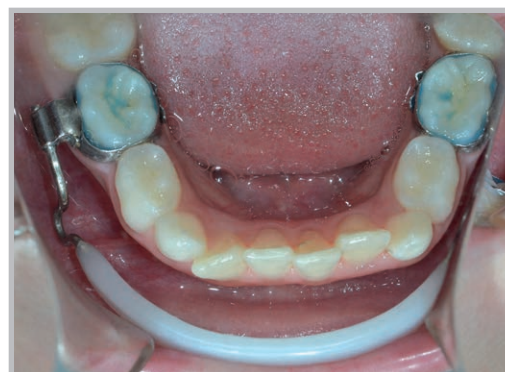
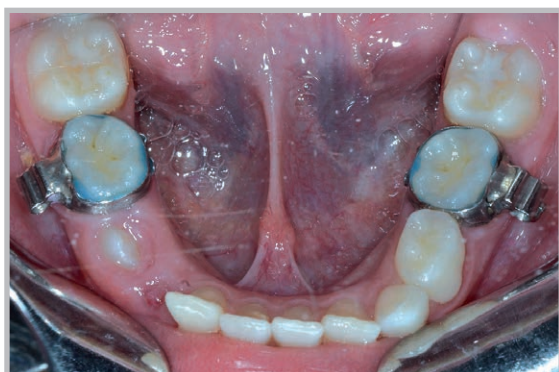Fig. 3e - Nel soggetto in crescita con morso aperto e iperdivergenza nel quale la beanza anteriore viene mantenuta dalla interposizione della lingua e anche del labbro inferiore, la correzione del problema passa attraverso un utilizzo ragionato di griglia e lip bumper

La tendenza attuale in Ortodonzia Intercettiva è quella, se possibile, di lavorare con apparecchiature che si appoggino sui denti decidui, cioè “senza toccare i denti permanenti”.

I vantaggi di questo tipo di procedure sono ben noti e documentati e vanno dalla ovvia maggior sicurezza relativa ad eventuali riassorbimenti radicolari sul dente di appoggio, alla scarsa importanza di carie e/o recessioni che possano instaurarsi, fino alla trascurabilità di eventuali movimenti incongrui trasmessi al dente (quali inclinazioni e/o torque scorretti).

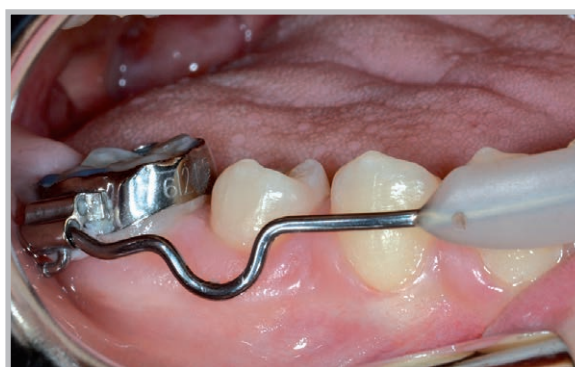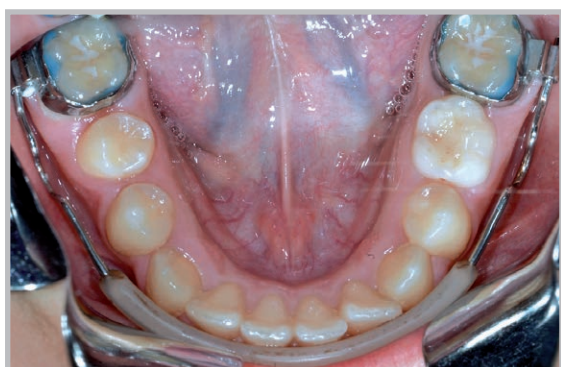Oggi, quindi, stiamo utilizzando sempre di più lip di dimensioni ridotte e con appoggio sui secondi molaretti (Figg. 4a, b).



Figg. 4a, b

Possiamo in breve concludere quindi che il lip può esser utilizzato come:

- apparecchio funzionale a tutti gli effetti (allunga ed espande la arcata)
- apparecchio per intercettiva
- supporto di ancoraggio
- gestione del lee-way space
- apparecchio ortodontico con effetti biomeccanici a livello dei molari che possono essere quindi intrusi, distalizzati, lingualizzati, derotati, vestibolarizzati (Figg. 5a, b).



Figg. 5a, b

2 – LA TRAZIONE EXTRAORALE

La trazione extraorale è probabilmente l'apparecchio più “perfetto” che sia mai apparso nel mondo ortodontico: basta riflettere da un lato sul fatto che il dispositivo che oggi utilizziamo è praticamente identico a quello presentato da Kloen nel 1961, dall'altro sulla versatilità di impiego della TEO stessa che non ha uguali dato che può essere impiegata come dispositivo di ancoraggio, come apparecchio ortopedico o come sistema distalizzante ortodontico (Fig. 6a).

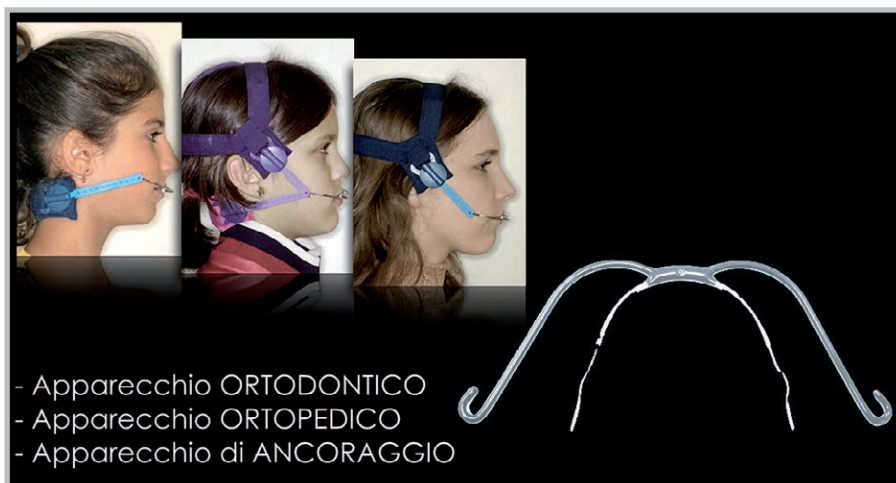

Fig. 6a

Le caratteristiche della TEO, con il suo doppio arco interno ed esterno, e le modalità di gestione, di inserimento nelle bande molari e di impiego della trazione elastica sono fin troppo note.

Ci interessa qui semplicemente ricordare come la versatilità di azione (ad esempio da ortopedica ad ortodontica o di ancoraggio) sia ottenibile semplicemente modulando forza applicata e durata dell'applicazione.

Potremo quindi passare da una azione distalizzante sui molari (ottenibile con forze leggere, quindi ortodontiche) ad una ortopedica (con effetti scheletrici veri e propri sul mascellare mediante forze pesanti e intermittenti) (Figg. 6b, c).

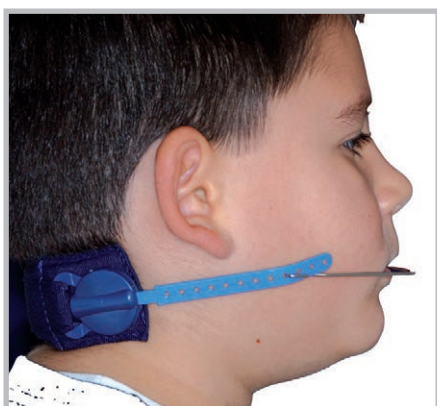

Fig. 6b - Trazione extraorale utilizzata come dispositivo ortodontico, si nota la applicazione di forze leggere

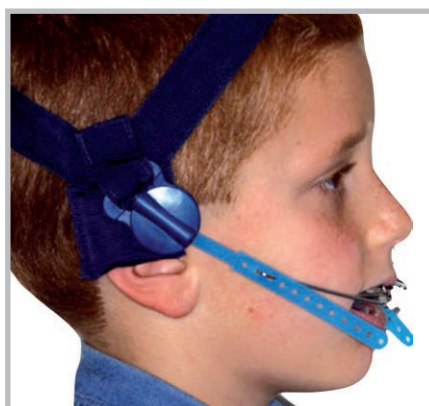

Fig. 6c - Trazione extraorale utilizzata come dispositivo ortopedico, si nota la applicazione di forze pesanti

Un'altra caratteristica da sottolineare nell'utilizzo della TEO è la tipologia differente della direzione della trazione in relazione alla divergenza del paziente. Impiegheremo quindi una trazione cervicale (bassa) nei soggetti ipodivergenti (brachi-facciali) e una alta (occipitale) in quelli iperdivergenti (dolico-facciali).

Possiamo poi utilizzare forme combinate in base a considerazioni diverse sulla divergenza che ci faranno preferire una trazione per così dire “intermedia” (Figg. 7a-c).




Fig. 7 a-c - I tre differenti tipi di direzione della trazione elastica in base alla divergenza

L'utilizzo dell'arco di Kloen come supporto di ancoraggio è universalmente noto, come del resto è dimostrato dal suo utilizzo quasi assoluto, fino almeno all'avvento dei più moderni sistemi di ancoraggio extra-dentale cioè i mini-impianti ortodontici.

È importante infine ricordare l'utilizzo della TEO come accessorio per i dispositivi ortopedici di controllo della crescita mascellare e di avanzamento mandibolare nelle II Classi scheletriche a componente mista.

Parliamo quindi di tutti gli apparecchi ortopedici costituiti da un monoblocco con un arco di Kloen incorporato o sfilabile (Fig. 8a, b).

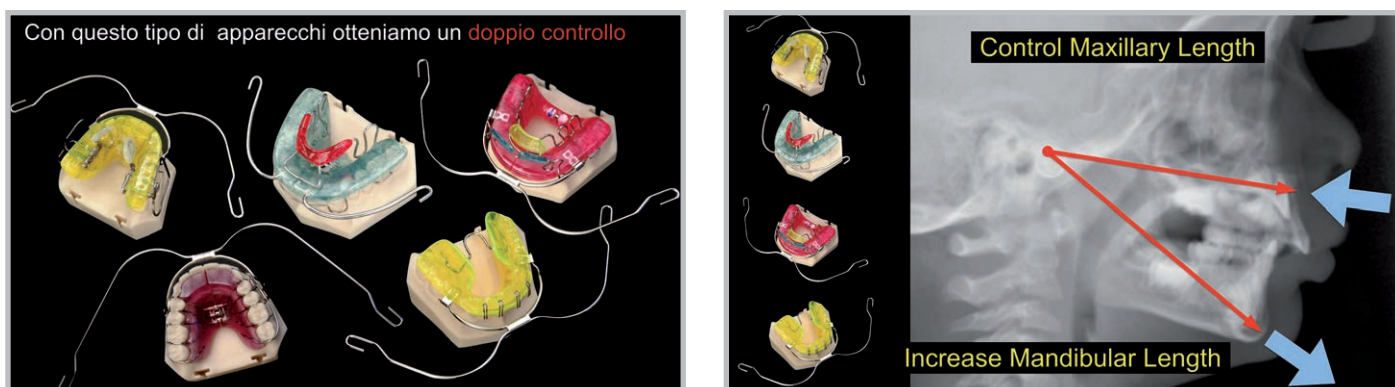
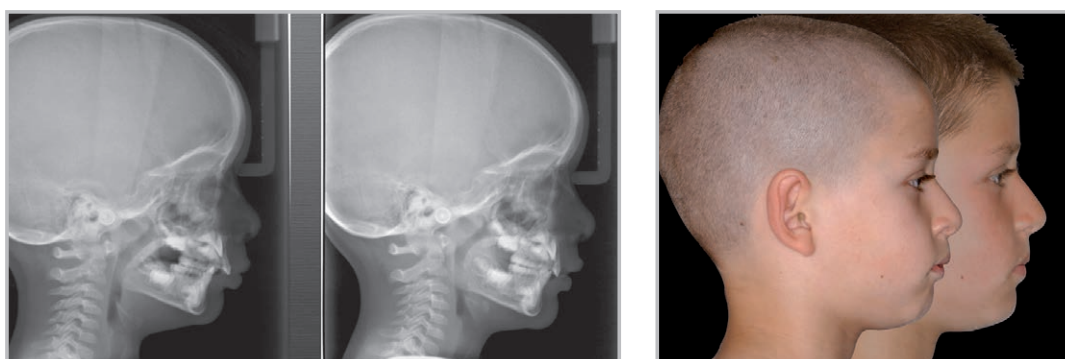


Fig. 8a, b - Esempi di apparecchi ortopedici per doppio controllo nelle II Classi scheletriche (Joho, Lehman, Teutscher, Stephenson, Bass)

Gli effetti ottenibili dall'uso di questi dispositivi si apprezzano sia cefalometricamente che esteticamente (Figg. 8c, d).

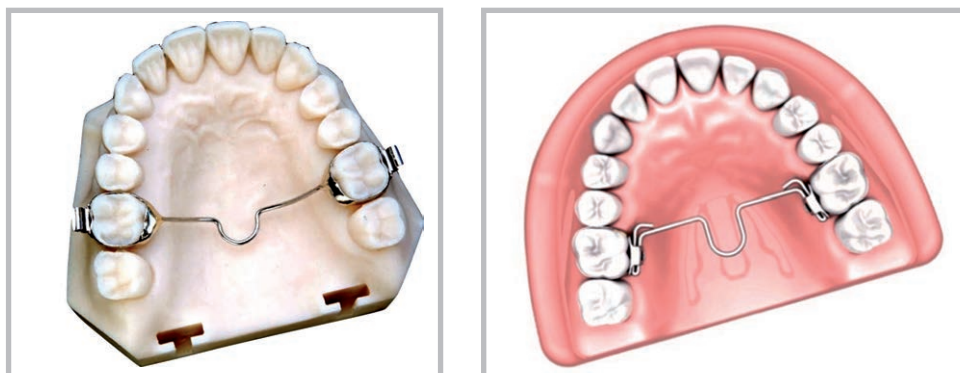


Figg. 8c, d

In conclusione rimane da dire che, se da un lato le possibilità terapeutiche fornite della trazione extraorale sono veramente molteplici e gli effetti certi e documentati, resta il problema che, essendo un dispositivo rimovibile (e non confortevole nonché antiestetico) tutto alla fine dipende dal grado di collaborazione del paziente.

3) LA BARRA PALATINA

La barra palatina o transpalatale è il classico dispositivo utilizzato come ancoraggio (Fig. 9a), anche se, nella versione rimovibile, è impiegata per controllare posizione e inclinazione dei molari (Fig. 9b).



Figg. 9a, b

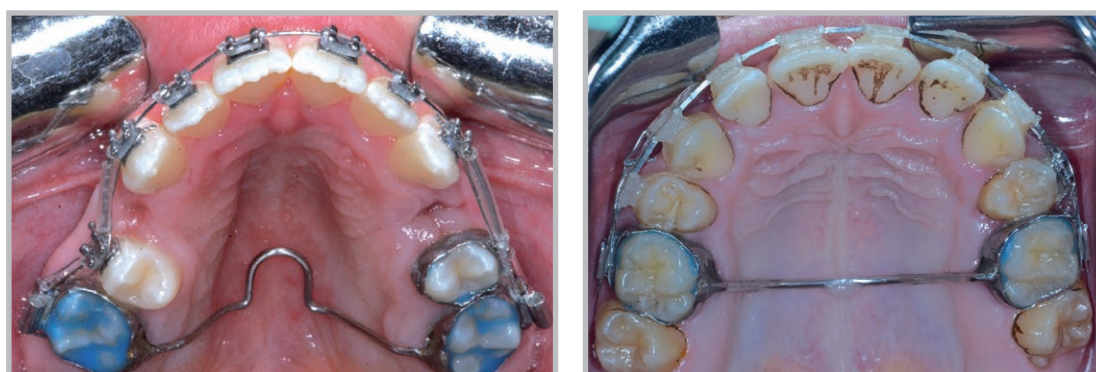La barra rimovibile richiede all'ortodontista una ottima manualità per il controllo tridimensionale dei suoi effetti, mentre risulta ovviamente molto più semplice gestire la versione saldata sulle bande molari.

La barra è il dispositivo che viene utilizzato più di frequente per il controllo dell'ancoraggio, non solo in senso sagittale, ma anche e in maniera forse più utile ancora, per il controllo dell'ancoraggio nella dimensione verticale.

Esistono barre conformate in maniera diversa per essere utilizzate nei soggetti iper o ipodivergenti: questo o per sfruttare o per non avere gli effetti della forza espressa dalla lingua nella deglutizione.

La barra può quindi esplicare una azione intrusiva nei settori posteriori (o almeno impedire che le meccaniche estrusive tipiche della tecnica a filo dritto creino un peggioramento della divergenza), se viene costruita con una ansa tipo molla di Coffin e se viene posizionata più vicina al piano oclusale, in modo che la lingua la incontri nella deglutizione (Fig. 9c).

Al contrario nei soggetti ipodivergenti è assolutamente necessario che la lingua non eserciti nessuna azione intrusiva, e quindi la barra verrà modellata in laboratorio il più possibile aderente alla volta palatina (Fig. 9d).



Figg. 9c, d

4) GLI ESPANSORI RAPIDI DEL MASCELLARE

Uno degli apparecchi più utilizzati e più studiati in ortodonzia è l'espansore rapido del mascellare.

Apparecchio ortopedico per eccellenza, per il suo effetto sulla disgiunzione della sutura mediana del mascellare e, di conseguenza, sul recupero di discrepanze scheletriche trasversali (con i relativi cross-bites dento-alveolari) e di una componente importante delle III Classi scheletriche.

Il REP è un apparecchio che conta svariate decine di modelli e di viti impiegate, modificato nel corso degli anni in base alle risultanze della evidenza.

Nel corso degli anni è cambiata completamente la tipologia dell'apparecchio e, allo stesso tempo, le modalità di impiego. Oggi non utilizziamo quasi più espansori tradizionali con bande sui primi molari e premolari, ma l'appoggio è esclusivamente sui secondi molaretti con estensioni bondate anteriormente sui canini decidui (Fig. 10a).

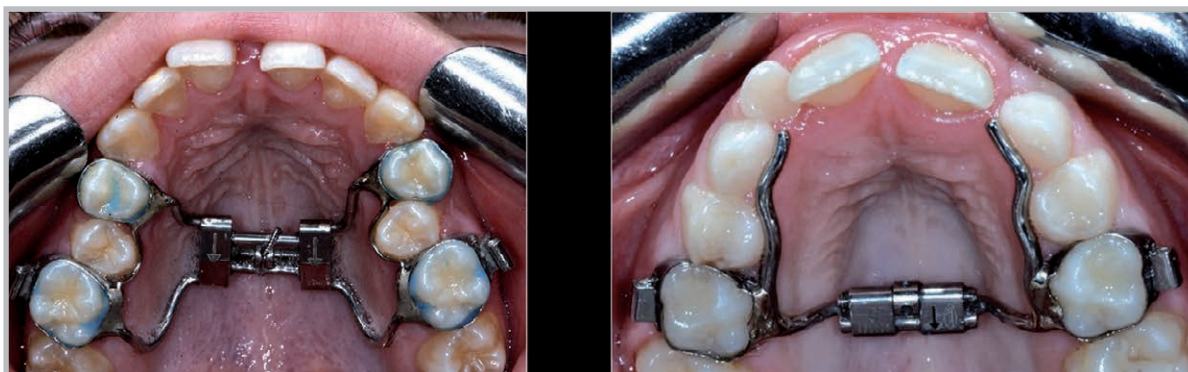

Fig. 10a

I vantaggi dell'appoggio su denti decidui sono svariati:

- indubbiamente il primo vantaggio è quello dato dalla più giovane età del paziente e dal timing di intervento, che si è sempre più abbassato fino ad arrivare a interventi che iniziano direttamente in dentatura decidua senza che siano ancora presenti i primi molari in arcata (Fig. 10b).

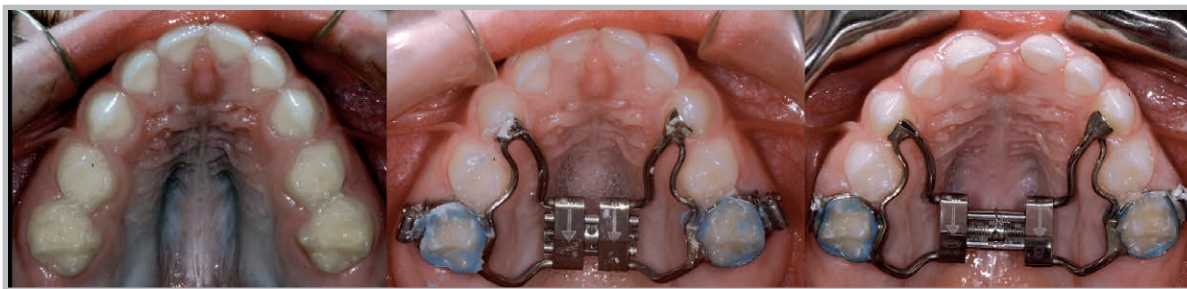


Fig. 10b

- gli effetti non favorevoli della espansione (inclinazioni dei denti dei settori laterali, quindi componente dento-alveolare non stabile, soggetta a recidiva), si esplicano su denti che andranno in permuta e non su permanenti stabili.
- In ugual modo l'appoggio su decidui preserva i denti permanenti dalle eventuali complicanze, quali riassorbimenti radicolari e problemi parodontali.

Oggi abbiamo a disposizione le nuove viti per disgiunzione palatale A0621, disponibili con espansione di 8 e 11 mm, che sono caratterizzate da un ingombro notevolmente inferiore rispetto agli altri espansori rapidi con la vite A0620 (Figg. 10c, d).

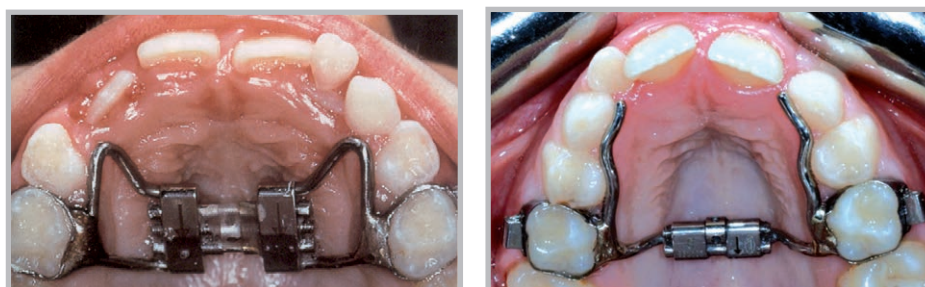

Fig. 10c, d

Il disgiuntore presenta normalmente 2 bracci extra lunghi che consentono l'appoggio anteriore assicurando quindi un'ottima stabilità e il massimo comfort (Fig. 10e).

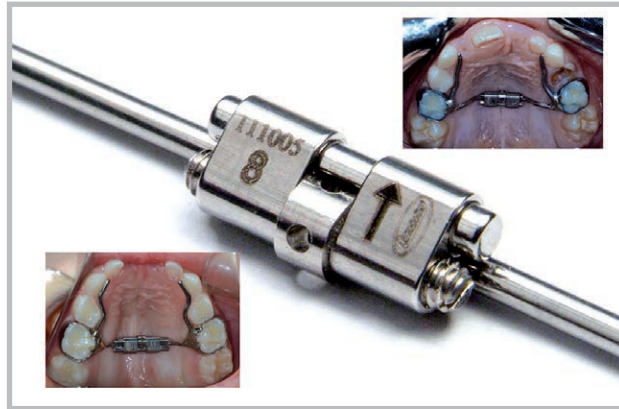

Fig. 10e

I casi trattati con espansione scheletrica del mascellare tramite la nuova micro-vite hanno dimostrato, ad una prima valutazione, una percentuale leggermente maggiore (dell'ordine del 5-7%) di espansione scheletrica rispetto ad un campione controllo trattato con la vite tradizionale e con appoggio misto decidui/permanenti (Fig. 10f).

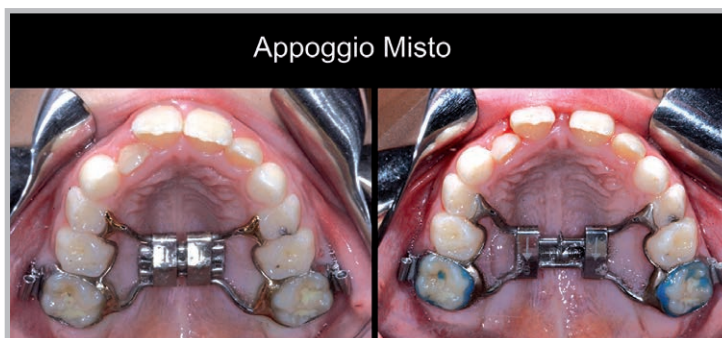

Fig. 10f

La valutazione è stata fatta utilizzando modelli digitali derivati da quelli in gesso a inizio e fine espansione (Fig. 10g).

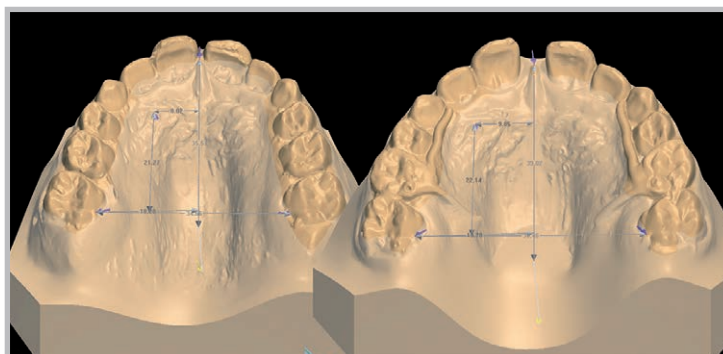


Fig. 10g

Le procedure di attivazione della vite e la gestione dei tempi attivi e di quelli di contenzione sono gli stessi del protocollo con la vite A0620.

PAZIENTE A.L. – ANNI 6 MESI 2

- morso incrociato, discrepanza trasversale - 8 mm
- tendenza III Classe scheletrica con minus mascellare
- inizio attivazione: 06-10-2011, fine attivazione 10-11-2011(Fig. 10h).

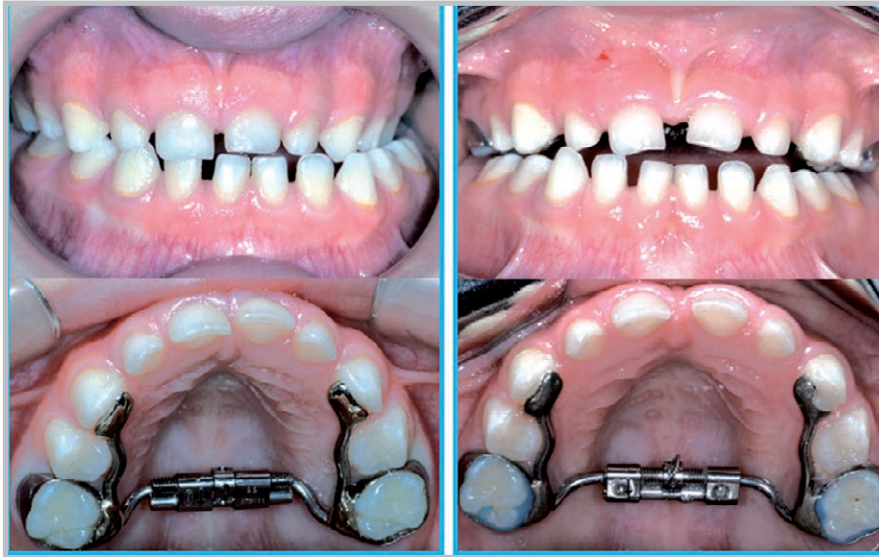

Fig. 10h

PAZIENTE B.L. – ANNI 7 MESI 4

- morso incrociato, discrepanza trasversale - 9 mm
- palato ogivale, respirazione orale, grave affollamento in arcata superiore
- inizio attivazione: 25-11-2011, fine attivazione 13-12-2011 (Fig. 10i).

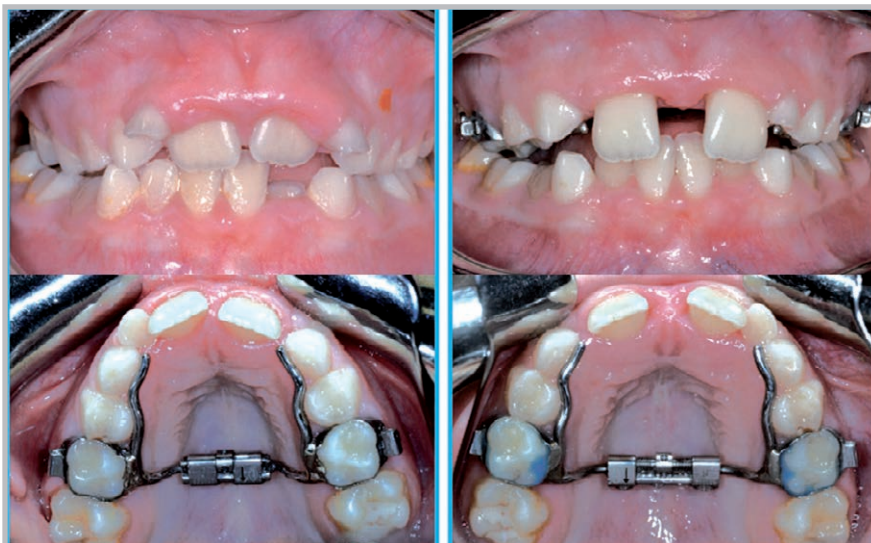

Fig. 10i

Una ultima considerazione a proposito dei REP riguarda il tipico espansore con bites laterali in resina che veniva utilizzato nei soggetti iperdivergenti con l'intento di antagonizzare l'effetto estrusivo posteriore legato al movimento "a ventaglio", anche verticale, della espansione stessa (Fig. 10I).

Recenti contributi in letteratura hanno dimostrato come gli effetti sfavorevoli sulla dimensione verticale, causati dalla espansione scheletrica, siano non solo molto ridotti quantitativamente e soprattutto che regrediscano completamente dopo circa 6 mesi.

Ecco perché oggi abbiamo praticamente abbandonato l'utilizzo di questi espansori che sono molto ingombranti e non confortevoli.

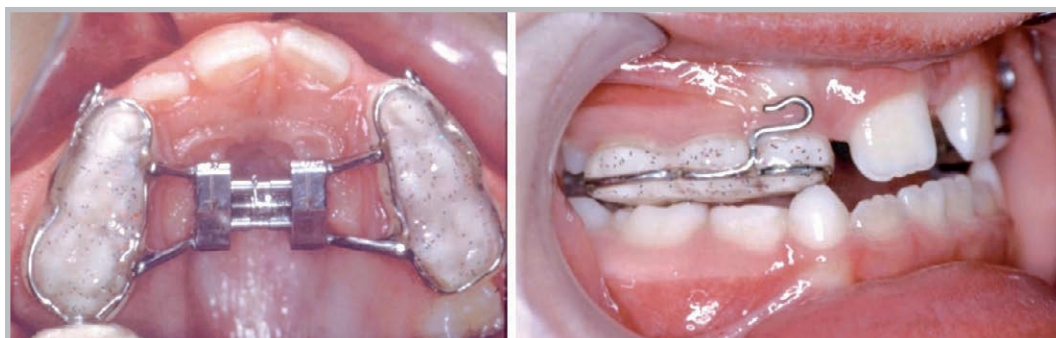

Fig. 10I

(segue)

Ci sono dei giorni che ci cambiano la vita senza che, al momento, ce ne rendiamo conto. Una giornata qualsiasi a metà degli anni '90 un signore alto, distinto e "diretto" mi ha avvicinato dicendomi:

"Da oggi vorrei che noi lavorassimo insieme per costruire qualcosa".

Sandro Pozzi è stato davvero da quel momento la guida e l'ispiratore del mio cambiamento.



I consigli preziosi e puntuali, l'incoraggiamento a migliorarsi sempre, i suoi rimproveri, paterni e bonari, ma sempre precisi, la sua ferma certezza nella etica del lavoro e della serietà, mi sono stati così indispensabili che ancora adesso, come se nulla fosse accaduto, mi ritrovo a pensare tra me "...beh adesso sento che ne pensa Sandro...".

E così col passare degli anni io sono cresciuto insieme all'Azienda, e così, lavoro su lavoro, Sandro mi ha fatto il regalo più grande: farmi trovare il mio posto e quello che mi piace fare. Questo rimane e rimarrà nel mio cuore.

Spesso ci siamo confrontati in discussioni su strategie e prodotti, ma mai affrontati e mai criticati l'un l'altro, semplicemente cercando di capire uno le ragioni dell'altro e i motivi per cui potevamo comunque fare qualche cosa che fosse un progetto mirato al futuro e al nostro miglioramento.

Sandro rimane per me una di quelle persone che ognuno di noi nella vita può contare sulle dita di una mano: in una parola sola insostituibile.

Arturo Fortini



• **ORTODONZIA CLINICA CONTEMPORANEA 2015-2016
 DALLA DIAGNOSI AL TRATTAMENTO DELLE MALOCCLUSIONI**

20^a EDIZIONE

Direttore del corso: Dr. A. Fortini - Invited speaker: Dr. F. Giuntoli
 Tutors attività didattiche: Dr.ssa G. Fortini, Dr.ssa E. Carli,
 Dr. G. Sole, Dr. A. Caburlotto, Dr. P. Donadio
 15-16 Ottobre, 19-20 Novembre, 17-18 Dicembre 2015
 28-29 Gennaio, 25-26 Febbraio, 17-18 Marzo, 14-15 Aprile, 12-13 Maggio,
 9-10 Giugno, 14-15 Luglio, 15-16 Settembre, 6-7 Ottobre 2016

ISO Istituto Studi Odontoiatrici

• **ORTODONZIA FUNZIONALE**

Relatore: Odt. F. Fantozzi
 9-10 Novembre 2015, 11-12 Gennaio 2016

ISO Istituto Studi Odontoiatrici

• **MERCOLEDÌ DA LEONE
 PRESA DELL'IMPRONTA E STRIPPING INTERPROSSIMALE:
 I PICCOLI PARTICOLARI CHE FANNO LA DIFFERENZA**

Relatori: Dr.ssa G. Fortini, Dr.ssa E. Carli, Dr. A. Caburlotto
 16 Dicembre 2015

ISO Istituto Studi Odontoiatrici

• **STRAIGHT-WIRE IN PROGRESS
 CORSO BASE TEORICO-PRATICO CLINICO DI ORTODONZIA**

Relatore: Dr. D. Celli
 Inizio del corso Gennaio 2016

PESCARA

Info: S.W.P. Ortho srl
 tel. 085.4222228 - info@danielcelli.com

• **CORSO TEORICO-PRATICO DI ORTODONZIA 2016**

Relatori: Dr. N. Minutella, Dr. A. Fortini, Dr. F. Giuntoli
 Inizio del corso Gennaio 2016

PALERMO - COSENZA - CATANIA

Info: Studio Dr. N. Minutella
 tel. 091.905990 - nicolaminutella@alice.it

• **CORSO CLINICO DI ORTODONZIA E TECNICA STRAIGHT-WIRE SU PAZIENTI 2016-2017
 (Filosofia STEP system)**

Direttore del corso: Dr. A. Fortini
 Responsabili didattici: Dr.ssa G. Fortini, Dr.ssa E. Carli
 11 Gennaio, 8 Febbraio, 7 Marzo, 11 Aprile, 16 Maggio, 27 Giugno, 11 Luglio,
 12 Settembre, 17 Ottobre, 14 Novembre, 12 Dicembre 2016
 23 Gennaio, 13 Febbraio, 20 Marzo, 10 Aprile, 8 Maggio, 12 Giugno, 3 Luglio 2017

ISO Istituto Studi Odontoiatrici

• **MASTER DI II LIVELLO IN ORTOGNATODONZIA INTERCETTIVA**

Direttore del corso: Prof. E. Defraia
 Primo incontro: 20-21-22 Gennaio 2016

FIRENZE

Università degli Studi di Firenze

• **MASTER UNIVERSITARIO DI II LIVELLO IN ORTOGNATODONZIA**

Direttore del corso: Prof.ssa P. Cozza
 Primo incontro: 21-22 Gennaio 2016

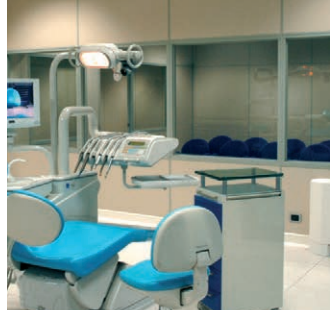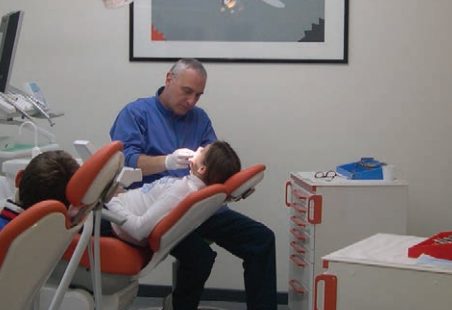ROMA

Università degli Studi di Roma
 "Tor Vergata"

• **IL SET UP DIGITALE**

Relatore: Odt. F. Fantozzi
 28-29 Gennaio 2016

ISO Istituto Studi Odontoiatrici



• **STRAIGHT-WIRE IN PROGRESS
 ADVANCED SEMINARS IN ORTHODONTICS:
 THE SMART ORTHODONTICS PHILOSOPHY**

Relatore: Dr. D. Celli

Inizio del corso Febbraio 2016

PESCARA

Info: S.W.P. Ortho srl
 tel. 085.4222228 - info@danielcelli.com

• **I CANINI INCLUSI: DIAGNOSI E TERAPIA**

Relatori: Dr. A. Fortini, Prof.ssa P. Cozza

4-5 febbraio 2016

ISO Istituto Studi Odontoiatrici

• **ORTODONZIA MOBILE (I livello)**

Relatore: Odt. F. Fantozzi

11-12 Febbraio 2016

ISO Istituto Studi Odontoiatrici

• **ORTODONZIA FISSA**

Relatore: Odt. F. Fantozzi

31 Marzo-1 Aprile 2016

ISO Istituto Studi Odontoiatrici

• **CORSO CLINICO PRATICO SU PAZIENTE IN 24 INCONTRI**

Relatore: Dr.ssa M. Fedi

PRATO

c/o Studio Dr.ssa M. Fedi

• **37° LEOCLUB**

8 Aprile 2016

LEONE

Aula Magna Marco Pozzi

• **L'ORTODONZIA DIRETTAMENTE SUL PAZIENTE
 Corso biennale intensivo con frequenza mensile**

Relatore: Dr. R. Ferro

CITTADELLA (PD)

c/o Veneto Servizi Sas

**GIORNATE DIMOSTRATIVE
 DI PRATICA IMPLANTOLOGICA SU PAZIENTE**

**Chirurgia
 dal vivo**

- **27 Novembre 2015**
- **9 Febbraio 2016**
- **4 Aprile 2016**

Relatore:
Dott. LEONARDO TARGETTI

40 posti per assistere gratuitamente ad interventi live surgery

orario:
10,00 / 17,30

Per informazioni ed iscrizioni: Segreteria ISO - Tel. 055.304458 Fax 055.304455 e-mail: iso@leone.it www.leone.it

“GLASS” l'attivatore trasparente: tecnica di costruzione

Odt. Ugo Belussi - Titolare Lab. Ortodontico Ortobel, Seriate (Bg)

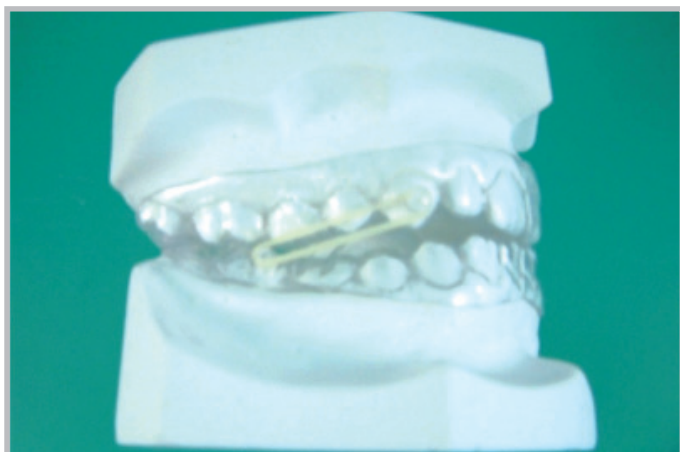Per essere ben accettata dal paziente, l'ortodonzia moderna deve essere il meno invasiva possibile.

Seguendo da anni questa linea di ortodonzia “invisibile”, abbiamo ideato “GLASS” l'attivatore trasparente, che può correggere discrepanze scheletriche di II e III Classe oltre ad allineare i denti. Questo attivatore può essere ottenuto tramite progettazione Cad/Cam e pertanto si tratta di un lavoro molto preciso.

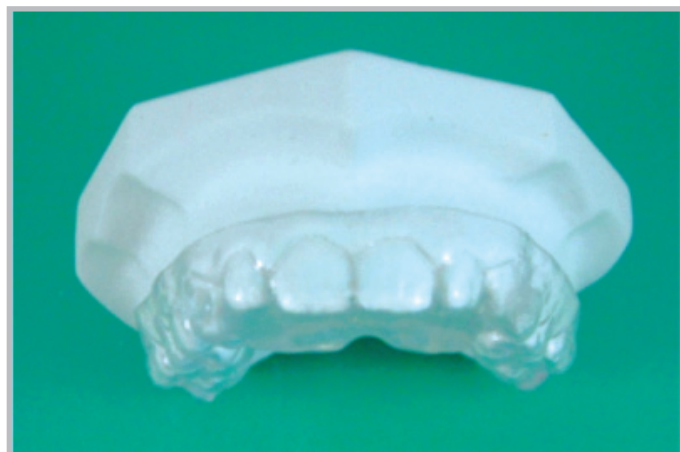Il “GLASS” può soddisfare completamente il clinico che abbia l'esigenza di risolvere un caso ortodontico, con necessità di correzione scheletrica unita ad estetica e comfort assolutamente eccezionali in quanto il dispositivo è poco visibile e non altera la fonazione.

“GLASS” l'attivatore trasparente è consigliabile nei pazienti in fase di permuta dentale terminale o quasi, quindi ideale dalla fascia d'età degli 11-12 anni in poi.

L'attivatore può essere modificato con alcuni spessori in resina al fine di diminuire o aumentare la dimensione verticale. Si compone di due dischi termoformati LEONE R7002-15 nei quali possono essere inseriti molti accessori per soddisfare le varie esigenze del clinico (molle, elastici, viti, ecc.). La sua eccezionale tollerabilità lo rende comunque sempre ben gradito al paziente. Può essere fornito in diversi spessori e materiali.



Un “GLASS” (l'attivatore trasparente per le II Classi) con i bottoni e l'elastico per l'avanzamento mandibolare



Il vallo di riposizionamento anteriore della mandibola.

“GLASS” - TECNICA DI COSTRUZIONE

Per la costruzione del dispositivo è necessario termoformare sui modelli in gesso due dischi come da figure 1 e 2.

Terminata la termoformatura, si posizionano i modelli in articolatore con morso di costruzione in avanzamento mandibolare (Figg. 3, 4).

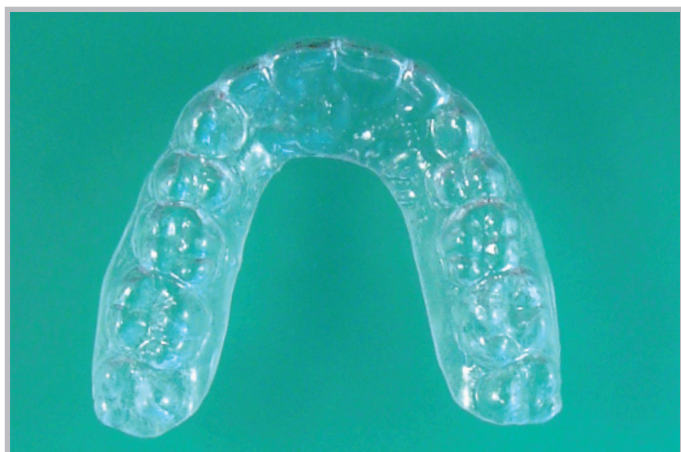

Fig. 1

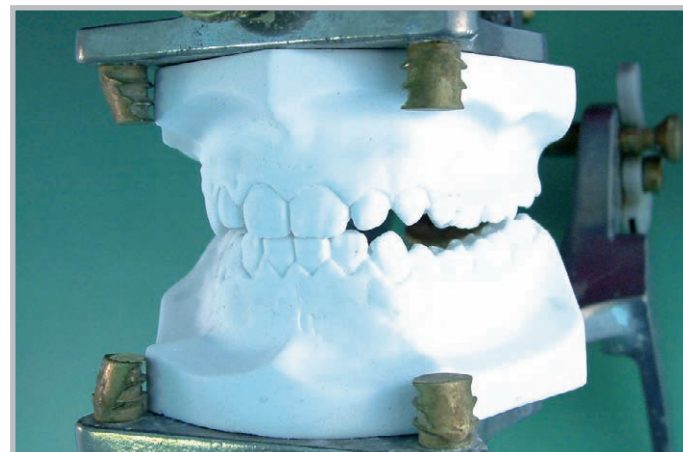
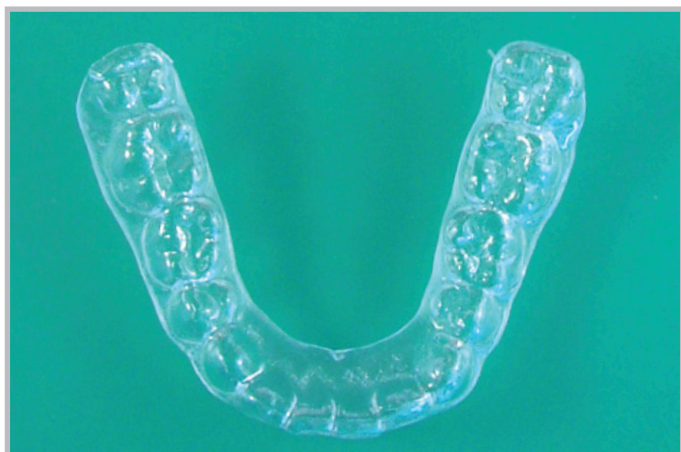

Fig. 3

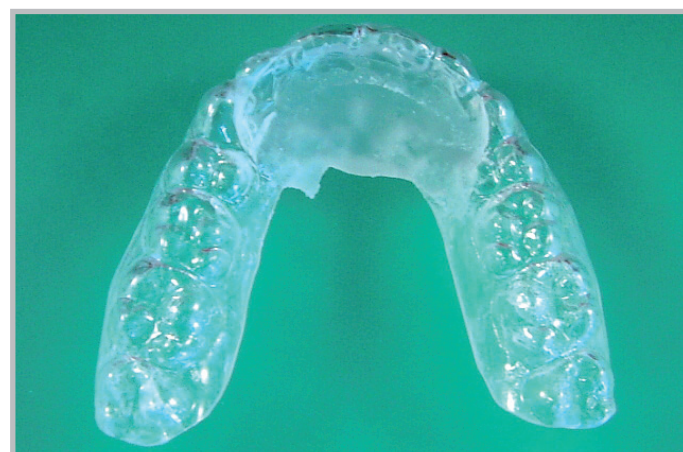

Fig. 4



Fig. 2

Si procede infine alla rifinitura del piano e con un'apposita pinza per estrusione, si predispongono i bottoni dove in seguito saranno applicati gli elastici di avanzamento, noi utilizziamo i Leone serie K0905-02 (Figg. 5-7).



Fig. 5

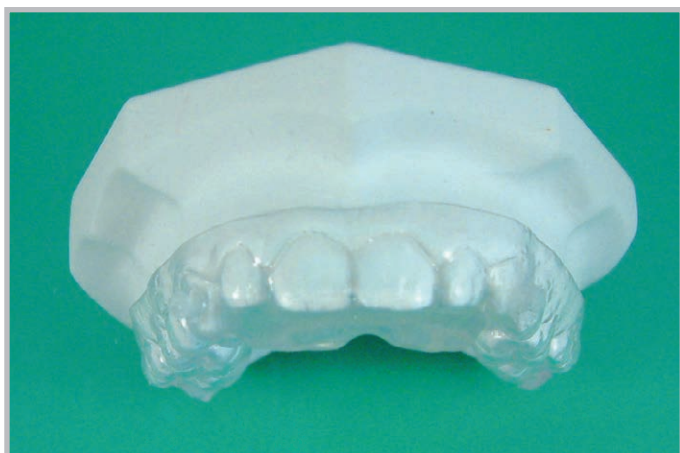

Fig. 6

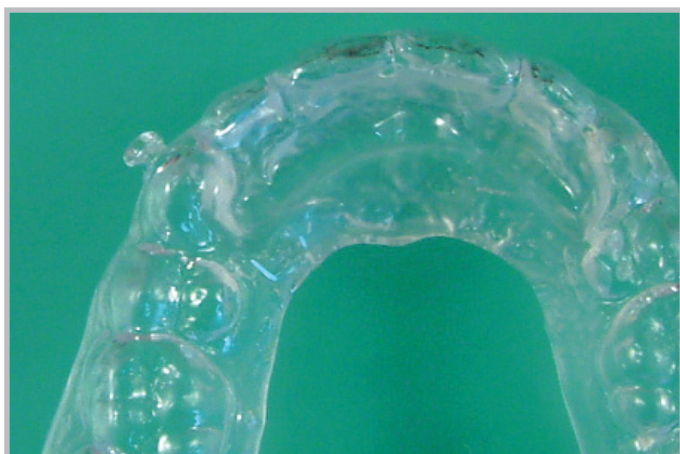

Fig. 7

Il "GLASS" è ora terminato. Nel caso il paziente presenti ancora dei denti decidui, è necessario scaricare la zona dove avviene la permuta dentale.

GLASS III

Esiste una versione di questo attivatore anche per le III Classi come dalle immagini qui di seguito riportate.

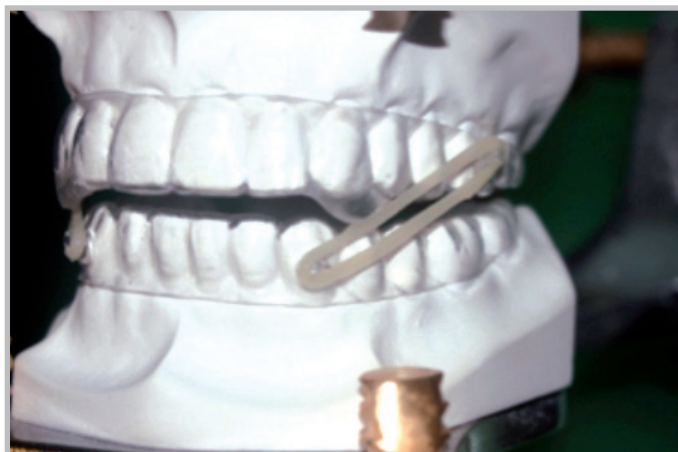

Fig. 8



Fig. 9

Il "GLASS" è un attivatore estetico, confortevole e molto efficace. Abbiamo notato, nel corso dell'ormai ultraventennale esperienza in campo ortodontico, come negli ultimi anni sia generalmente diminuita la collaborazione del paziente ortodontico. Questo dispositivo è un'alternativa agli attivatori classici, che se pur molto efficaci, sono spesso mal tollerati e di conseguenza poco portati. Il "GLASS" permette di essere lavorato e scaricato nelle zone di permuta dentale o dove si vogliono ottenere spostamenti dentali.

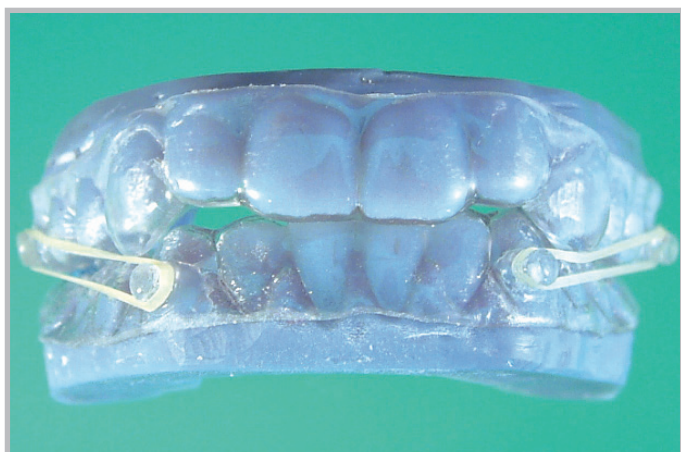

Fig. 10

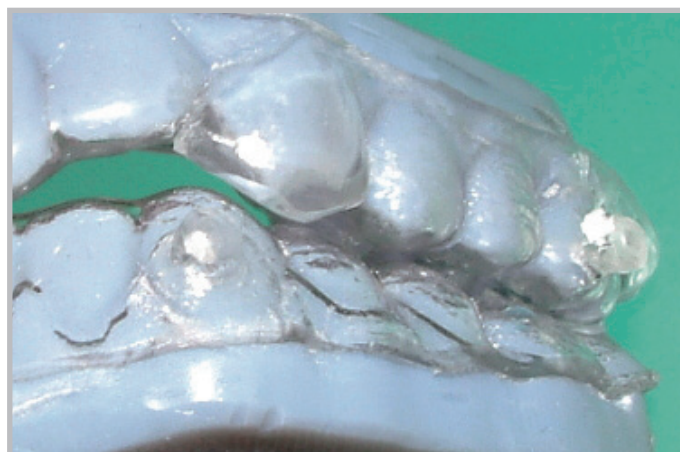


Fig. 11 - Particolare dello stop sui canini

BIBLIOGRAFIA

- Daniele Francioli, Giulio Angori. *Ortodonzia Invisibile: l'utilizzo degli allineatori dentali nella pratica ortodontica*. Edizioni Martina 2013
- Ugo Comparelli. *Atlante ortodontico*. Edizioni futura 1999

- Cetlin N.. *La filosofia della terapia ortodontica senza estrazioni*. SIDO 1984
- *Manuale di tecnica ortodontica*. Edizioni Martina 1994
- Aurelio Levrini. *Terapia funzionale*. Casa Editrice Solei 1993



Il 25 Settembre 2015 si è tenuto il 36° Leoclub: grande è stata la partecipazione e l'entusiasmo per i temi trattati.



Prossimo appuntamento LEOCLUB: 8 APRILE 2016

..È uscito..

il nuovo
catalogo
prodotti
ORTODONZIA

**EDIZIONE
2016**

ORTODONZIA 2016

leone

leone



Ortodonzia e Implantologia

per
richiederlo
inviare una mail
a clienti@leone.it

Il Digital Service e gli antichi Egizi

Una mummia rivive grazie alle nostre tecnologie digitali e dopo quasi 4.000 anni le viene restituita una identità

Ing. Sara Savasta - Responsabile Digital Service Leone

Prof. Matteo Borrini - Esperto Antropologia Forense, Liverpool John Moores University

La Leone, in collaborazione con un esperto di Antropologia Forense di fama internazionale Prof. Matteo Borrini (Liverpool John Moores University) e con la Soprintendenza Archeologica Toscana e il Ministero dei Beni e delle Attività Culturali, ha partecipato alla ricostruzione facciale 3D di una mummia dell'Antico Egitto.

Digital Service



In occasione dell'XI Congresso Mondiale di Egittologia, il reparto Digital Service Leone ha contribuito alla ricostruzione facciale di una Mummia conservata al Museo Archeologico di Firenze.



Fig. 1 - Museo Egizio di Firenze, sala n. VI



Fig. 2 - La mummia viene estratta dal suo sarcofago

La mummia di Kent, appartenente alla XVIII-XIX dinastia (1550-1185 a. C.), è conservata nella sala n. VI del Museo Egizio di Firenze, secondo museo italiano per importanza e quantità di reperti dopo quello di Torino.

Per questo progetto la mummia è stata prelevata dal suo sarcofago ed è stata portata in un centro radiologico per eseguire una TC. Questo esame, in questi casi particolari, costituisce una tecnica non invasiva e conservativa per scoprire cosa è racchiuso sotto le bende ed acquisirne il contenuto in formato digitale 3D.

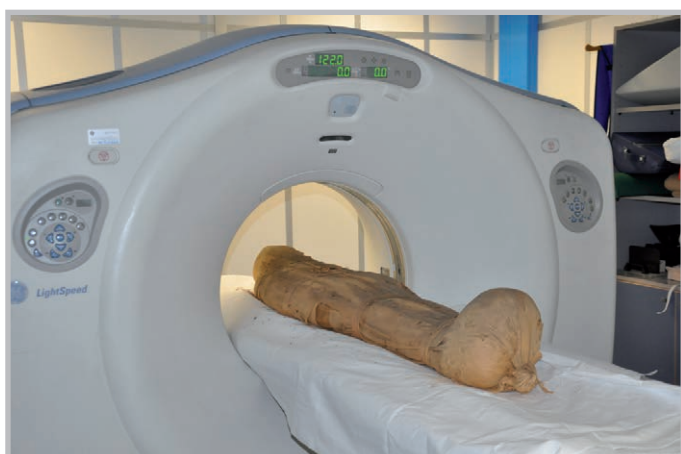


Fig. 3 - La mummia viene sottoposta a TC

Il CD con l'esame TC è stato inviato al Digital Service che ha elaborato le immagini via software con strumenti e filtri dedicati.

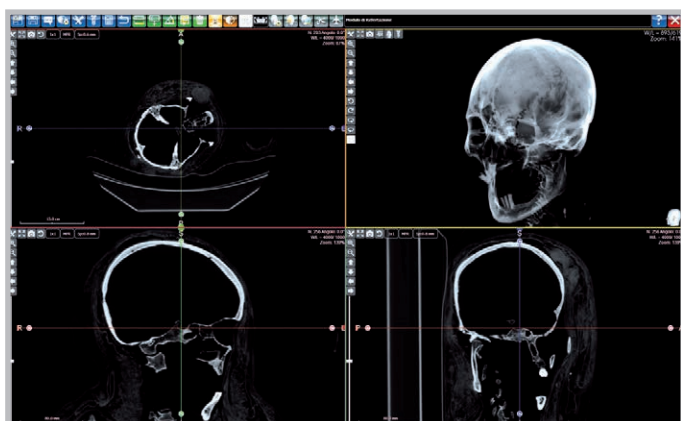


Fig. 4 - Esame TC visualizzato sul software

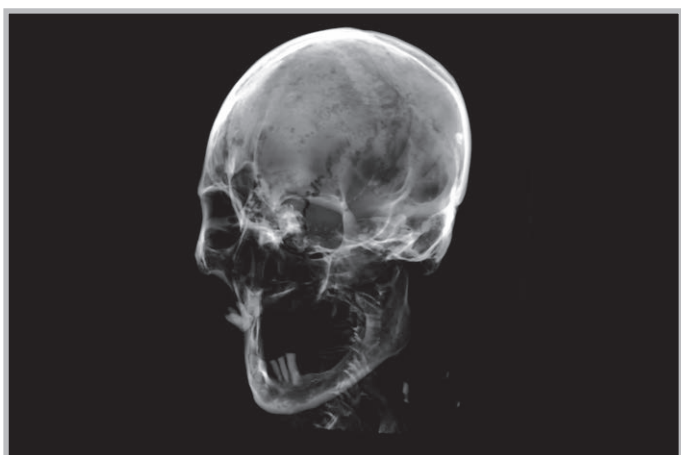


Fig. 5 - Ricostruzione 3D

Elaborazione 3D dell'esame con filtri specifici (Figg. 6a-c).

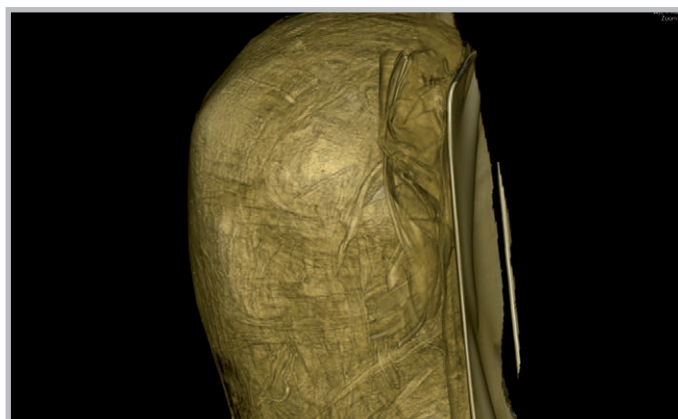


Fig. 6a - Bende

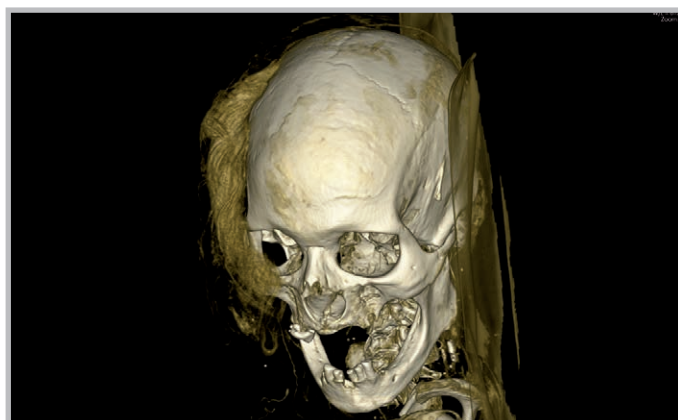

Fig. 6b - Osso+capelli

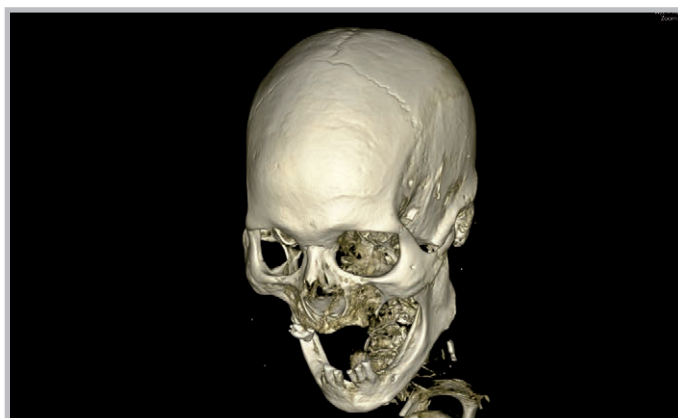


Fig. 6c - Osso

Il cranio 3D così ricostruito dalle immagini TC è stato stampato in ABS con una delle nostre stampanti 3D di ultima generazione.

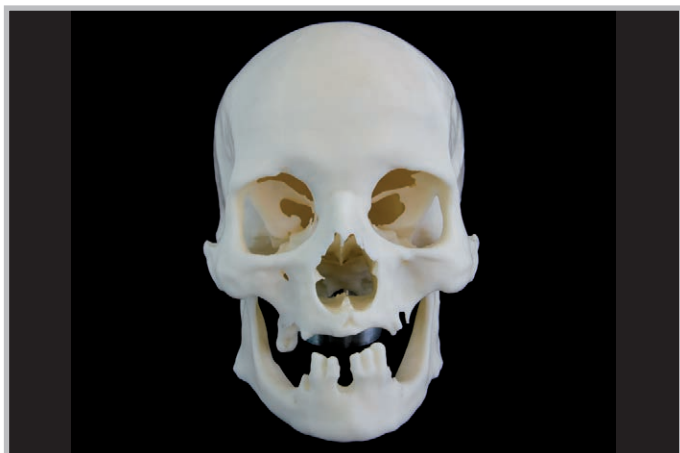

Fig. 7, 8 - Stampa 3D del cranio

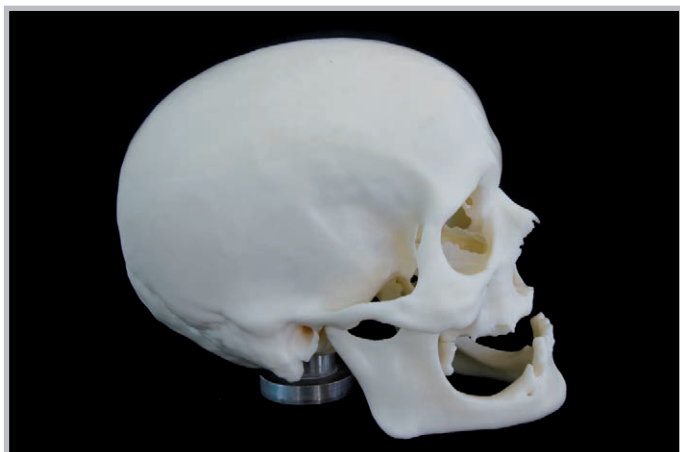

Fig. 8

Sopra il nostro cranio, l'esperto di Antropologia Forense Prof. Matteo Borrini ha ricostruito il volto di KENT. Seguendo il protocollo di Manchester, acclarato da innumerevoli studi scientifici condotti su soggetti appartenenti a razze, età e sesso diversi, il Prof. Borrini ha dapprima applicato degli spessori calibrati caratteristici dei vari punti reperi identificativi del volto, poi ha iniziato a ricostruire le fasce muscolari, fino ad arrivare alla superficie del viso secondo le fasi riassunte dalle foto seguenti. Il materiale usato per la ricostruzione è una resina molto particolare; la resa del colore finale è stata progettata in modo che la ricostruzione del volto si armonizzasse bene all'interno delle sale del Museo. I capelli, non identificativi e caratterizzanti un soggetto maschio, sono stati però aggiunti basandosi sulle pettinature standard dell'epoca.

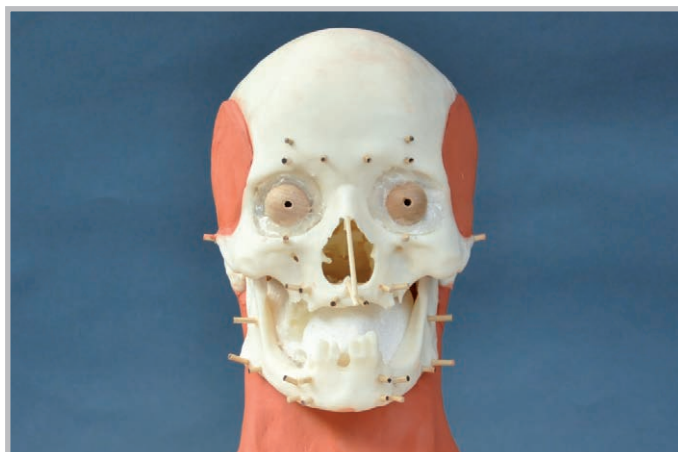

Fig. 9 - Applicazione degli spessori sui punti di reperi

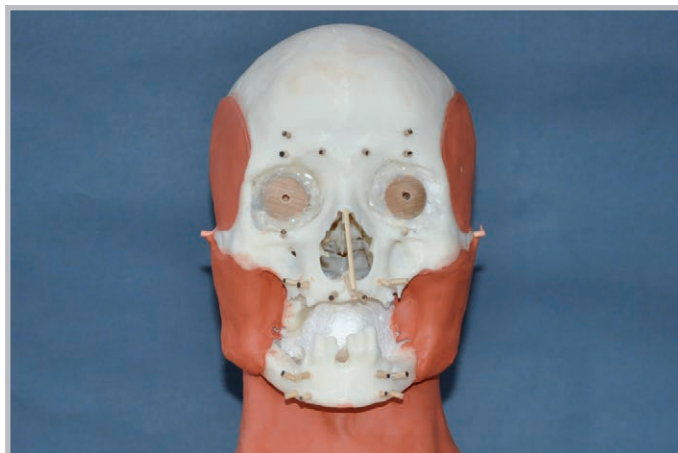

Fig. 10-12 - Stratificazione tissutale sui punti di reperi

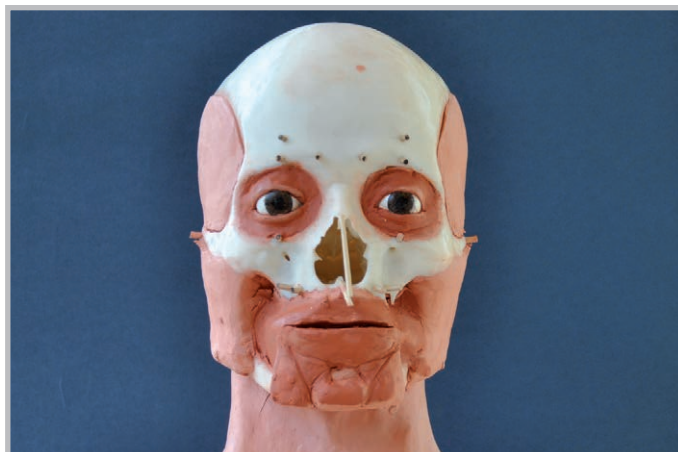

Fig. 11

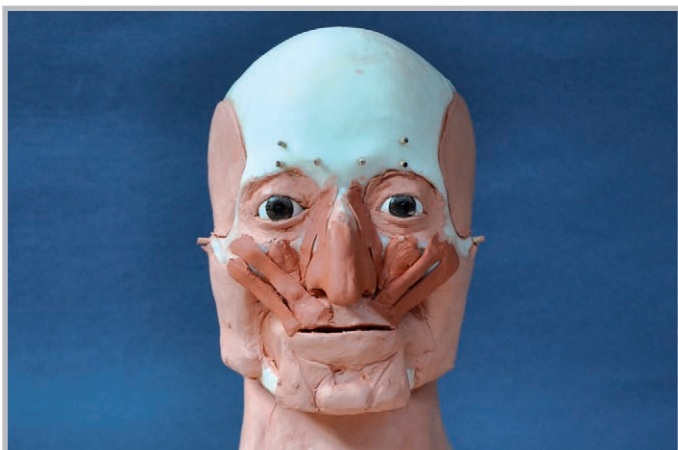

Fig. 12



Fig. 13 - Ricostruzione terminata



Fig. 14 - Aggiunta dei capelli basata sulle pettinature dell'epoca

Il risultato è stato presentato alla Conferenza tenutasi durante il Congresso Mondiale di Egittologia e lo stesso è stato mostrato il 19 settembre al Museo Archeologico in occasione della Giornata Europea del Patrimonio.

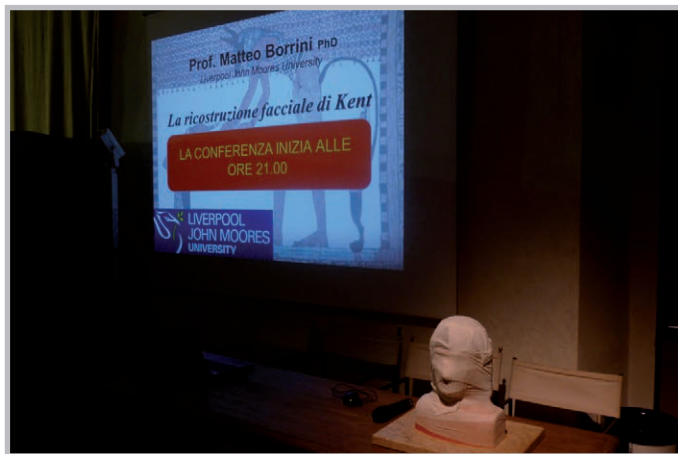

Fig. 15 - Presentazione della ricostruzione facciale al Museo Archeologico

Ecco Kent.



Fig. 16



Fig. 17