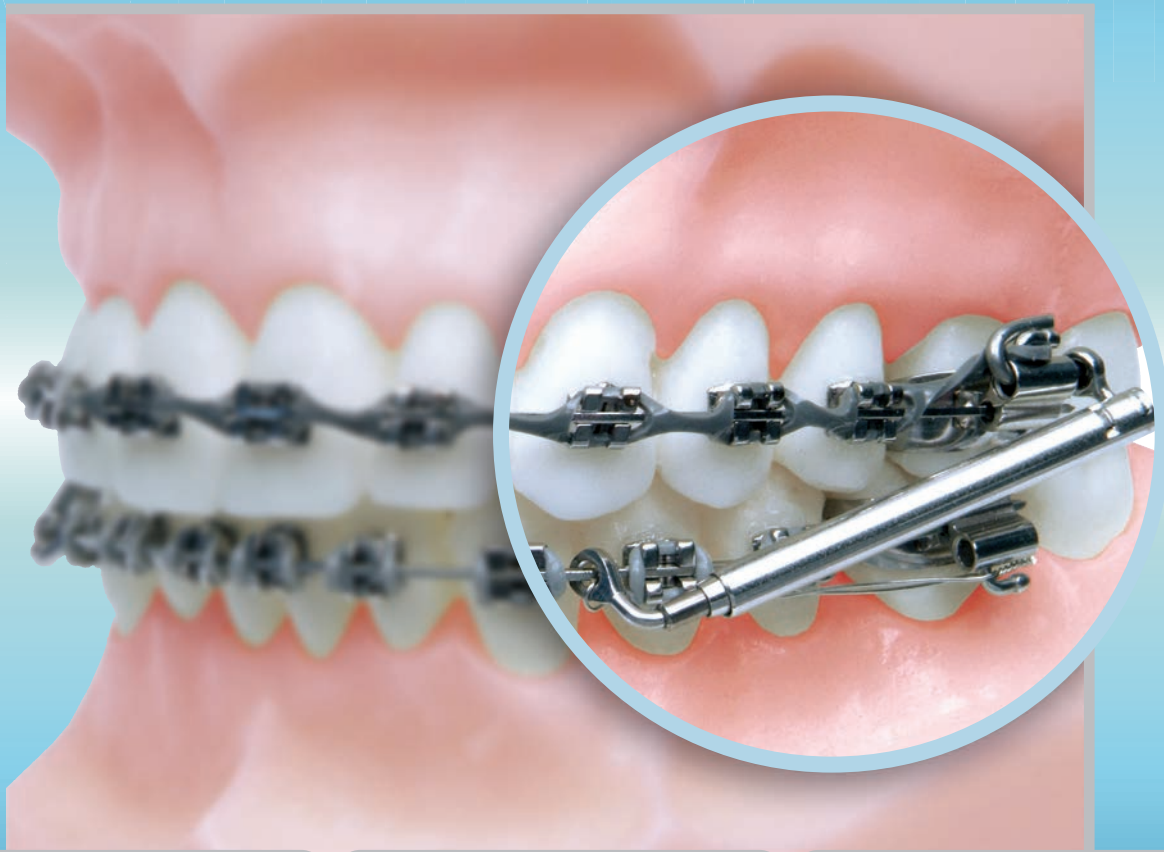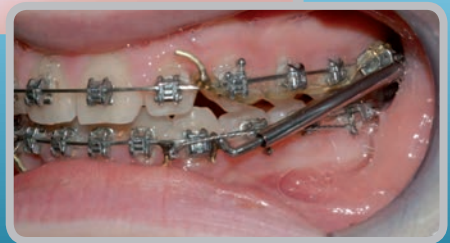

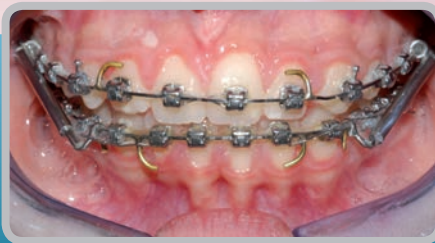
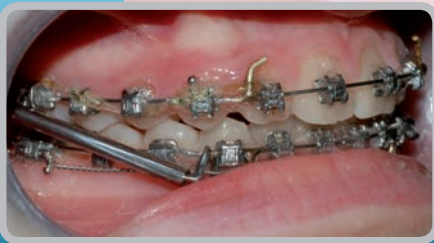# BOLLETTINO

BOLLETTINO DI INFORMAZIONI LEONE



Per gentile concessione  
del Dr. Ivano Maltoni



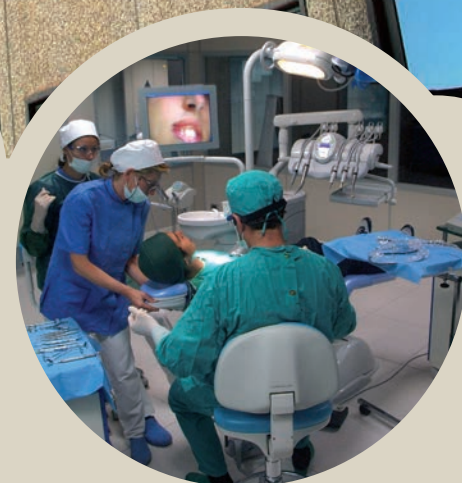CORRETTORE DI II CLASSE LEONE

# cultura formazione aggiornamento



ISO<sup>®</sup>  
ISTITUTO  
STUDI  
ODONTOIATRICI

DA OLTRE 30 ANNI  
PUNTO DI RIFERIMENTO  
per l'attività didattica  
odontoiatrica nazionale



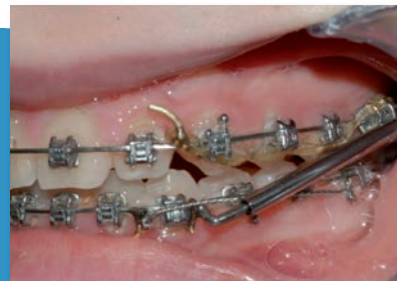
# BOLLETTINO

BOLLETTINO DI INFORMAZIONI LEONE

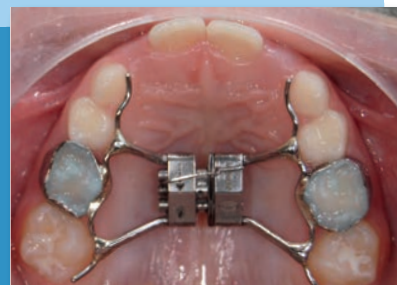
## SOMMARIO

- 4 Un nuovo dispositivo no-compliance per la correzione di classe II: case-report**  
*Dr. I. Maltoni, Dr.ssa G. Santucci*
- 11 Apparecchiatura con vite Ragno per osteodistrazione alveolare**  
*Dott.ssa S. Leccisotti, Dott. P. Mundula, Odt. M. Onorato*
- 21 Nuovi prodotti Leone**
- 24 Intervista con il Dr. James McNamara e con il Dr. David Sarver**  
*A cura del Dr. L. Franchi*
- 28 Calendario Corsi ISO**
- 31 Un nuovo dispositivo per l'espansione lenta del mascellare superiore: l'espansore riattivabile con molle a balestra in nichel-titanio MEMORIA®**  
*Dr. A. Gianolio, Dr. C. Lanteri, Dr.ssa V. Lanteri, Dr.ssa C. Cherchi*
- 40 So you want to make a FastBuck (FastBack)?**  
*M. Frketich*
- 44 Valutazione dell'ortopantomografia e utilizzo di replica tridimensionale in resina per il trattamento dell'inclusione dei canini superiori**  
*Dr. M. Camporesi, Dr.ssa C. Masucci, Dr. A. Vangelisti*
- 50 Focus sulla Leone**  
**LA QUALITÀ...non per CASO**  
*a cura dell'Ufficio Marketing*

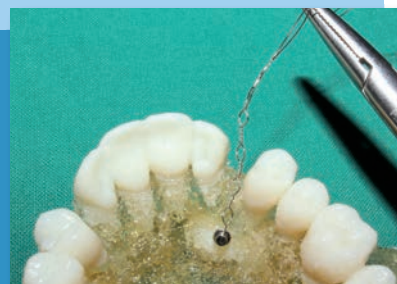
4



31



44



# Sommario

Tutti gli articoli pubblicati sul Bollettino di Informazioni Leone sono redatti sotto la responsabilità degli Autori. La pubblicazione o la ristampa degli articoli deve essere autorizzata per iscritto dall'editore.



**ORTODONZIA e IMPLANTOLOGIA**

LEONE S.p.A. - Via P. a Quaracchi, 50  
50019 Sesto Fiorentino (FI) Tel. 055.30441  
info@leone.it - www.leone.it

Gli articoli esprimono le opinioni degli autori e non impegnano la responsabilità legale della società Leone. Tutti i diritti sono riservati. È vietata la riproduzione in tutto o in parte con qualunque mezzo.

La società Leone non si assume alcuna responsabilità circa l'impiego dei prodotti descritti in questa pubblicazione, i quali essendo destinati ad esclusivo uso ortodontico e implantologico, devono essere utilizzati unicamente da personale specializzato e legalmente abilitato che rimarrà unico responsabile della costruzione e della applicazione degli apparecchi ortodontici e delle protesi realizzati in tutto o in parte con i suddetti prodotti. Tutti i prodotti Leone sono progettati e costruiti per essere utilizzati una sola volta; dopo essere stati tolti dalla bocca del paziente, devono essere smaltiti nella maniera più idonea e secondo le leggi vigenti.

La società Leone non si assume alcuna responsabilità circa possibili danni, lesioni o altro causati dalla riutilizzazione dei suoi prodotti. Questa pubblicazione è inviata a seguito di vostra richiesta: l'indirizzo in nostro possesso sarà utilizzato anche per l'invio di altre proposte commerciali. Ai sensi del D. Lgs. 196/2003 è vostro diritto richiedere la cessazione dell'invio e/o dell'aggiornamento dei dati in nostro possesso.

**Spedizione gratuita**

Progetto e realizzazione: Reparto Grafica Leone S.p.a - Stampa: ABC TIPOGRAFIA s.r.l. Sesto Fiorentino


IT-50-12/93

ISO<sup>®</sup>  
ISTITUTO  
STUDI  
ODONTOIATRICI

divisione scientifica della



Ortodonzia e Implantologia

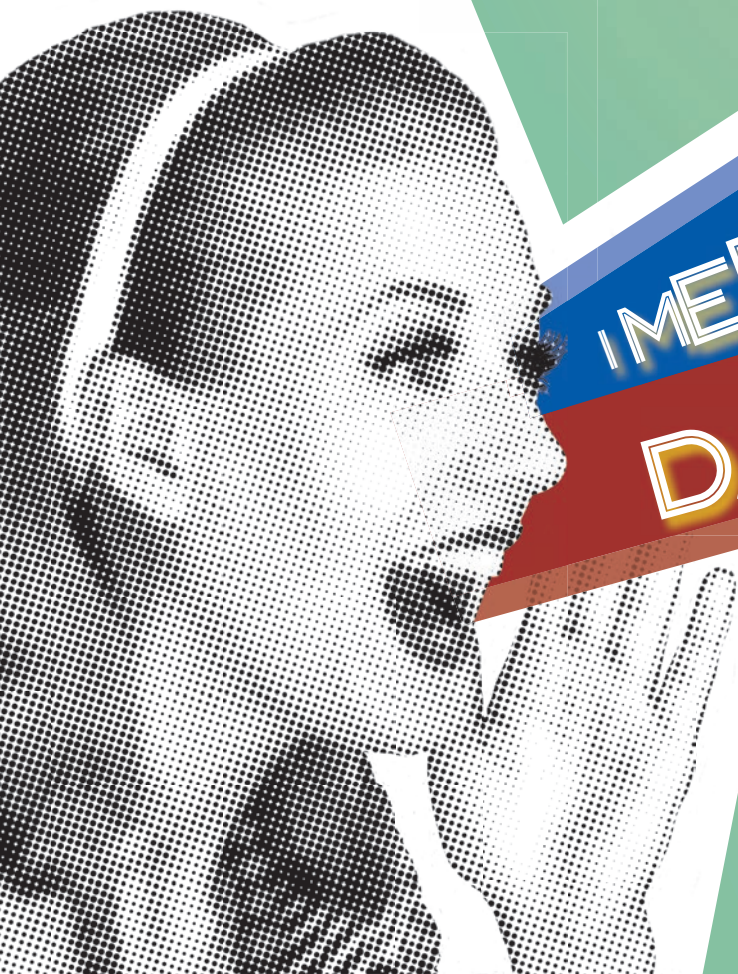


in occasione degli

UN CORSO GRATUITO  
AL MESE PER TUTTO

L 2014

MERCOLEDÌ  
DA LEONE



PROSSIME DATE PER I  
CORSI ORTODONZIA:

L'ottimizzazione biomeccanica grazie alla gestione della frizione.

Relatore: Dr. Arturo Fortini

**18 Giugno 2014**

Dispositivi intraorali fissi per il trattamento delle classi II.

Relatori: Dr. Ivano Maltoni – Dr.ssa Manuela Maltoni

**2 Luglio 2014**

Il sistema ibrido HSDC: peculiarità e vantaggi biomeccanici.

Relatore: Dr. Daniel Celli

**24 Settembre 2014**

Fast Back e ELA: principi biomeccanici, la costruzione, i risultati clinici.

Relatori: Dr. Claudio Lanteri – Dr.ssa Valentina Lanteri

**26 Novembre 2014**

Per informazioni:

Segreteria ISO • Tel. 055.304458 • Fax 055.304455 • e-mail: [iso@leone.it](mailto:iso@leone.it) • [www.leone.it](http://www.leone.it)

Seguici su Facebook



# 1934-2014 - 80 anni!



*Quest'anno la Leone celebra proprio gli ottanta anni dalla sua fondazione. Sono tanti, ma non ce li sentiamo! Ci sentiamo ancora giovani e pieni di voglia di crescere, con tanto entusiasmo e tanti progetti da portare avanti.*

*Proprio per celebrare questo importante traguardo, che viviamo come un punto di partenza e non di arrivo, abbiamo organizzato alcuni eventi che si snoderanno durante tutto il corso dell'anno. Vorremmo così dare tante opportunità a tutti voi per condividere con noi uno o più di questi eventi offrendovi corsi culturali sugli argomenti più disparati, ad esempio con i nostri "mercoledì da Leone". Si tratta di 10 corsi che affrontano diversi temi, anche di implantologia, che rappresentano alcuni di quei progetti che da qui partiranno per svilupparsi ulteriormente in futuro.*

*Abbiamo poi organizzato il nostro 34° Leoclub in collaborazione con il Prof. Siciliani e la Scuola di Ferrara e anche in questo caso sarà un Leoclub che darà spazio a tanti giovani: il futuro dell'ortodonzia di qualità.*

*E poi ancora un Leotech, il 13 giugno, al quale, per restare sempre aggiornati e al passo con i tempi, invitiamo tutti gli odontotecnici, ma perché no anche i clinici, che sono curiosi di conoscere l'evoluzione dei nostri prodotti dedicati all'ortodonzia mobile, gli sviluppi del digitale e le esperienze di tecnici internazionali.*

*Da sempre i nostri Leoclub e Leotech sono gratuiti e aperti a tutti, ma ricordatevi che i posti sono limitati e quindi è necessario iscriversi per tempo.*

*Infine, come evento clou di questo anno di celebrazioni, abbiamo invitato a Firenze, qui nella nostra sede, due fra gli ortodontisti più famosi al mondo: il Dott. David Sarver e il Dott. James Mc Namara che terranno un corso insieme l'8 ottobre, il mercoledì prima dell'inizio del congresso SIDO, dal titolo "Il trattamento ortodontico nel paziente in crescita e nell'adulto: concetti in evoluzione".*

*Siamo certi che questo sarà un evento davvero importante e di altissimo livello sia per gli argomenti affrontati che per la caratura dei relatori.*

*Vi aspettiamo quindi numerosi e troveremo il modo per rendervi partecipi del nostro orgoglio per il traguardo raggiunto, ma soprattutto coinvolgervi nell'entusiasmo che abbiamo per quello che verrà.*

*Seguiteci anche sul sito e su Facebook per restare aggiornati su tutte le nostre iniziative!*

Elena Pozzi

# Un nuovo dispositivo no-compliance per la correzione di classe II: case-report

Dr. Ivano Maltoni - Libero professionista a Forlì e Cesena  
Dr.ssa Giorgia Santucci - Libero professionista a Rimini

S. G. di anni 12 presentava una malocclusione di seconda classe scheletrica da retrusione mandibolare e rapporti dentali di seconda classe dentale come si evince dai records iniziali (Figg. 1-10; Tab. 1).

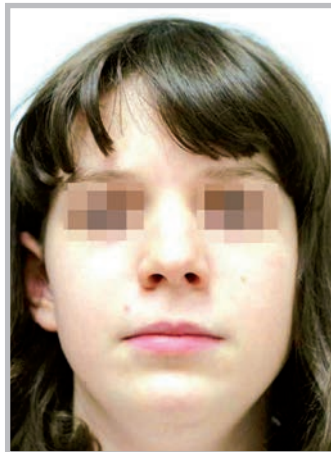


Fig. 1

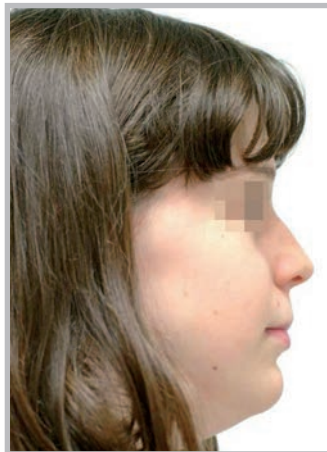

Fig. 2

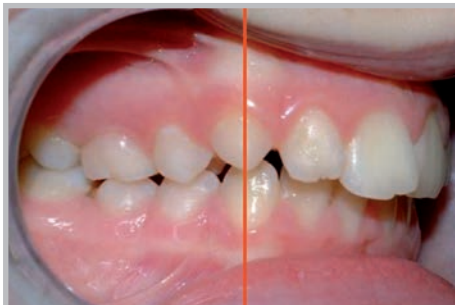

Fig. 3

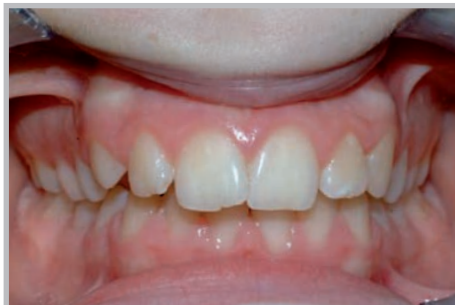

Fig. 4

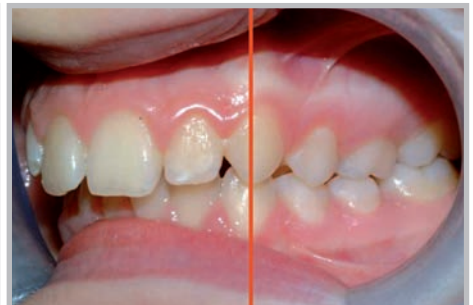

Fig. 5

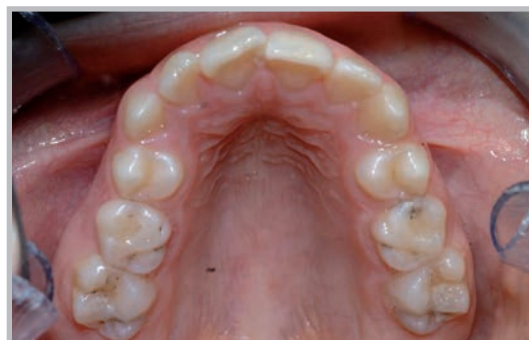

Fig. 6

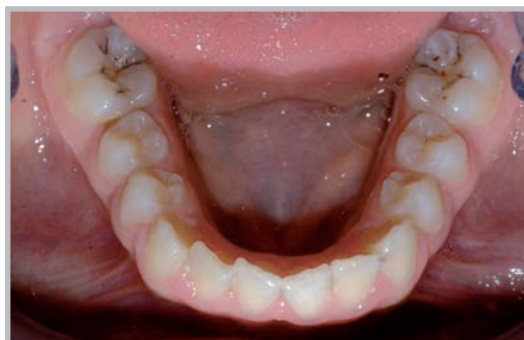

Fig. 7

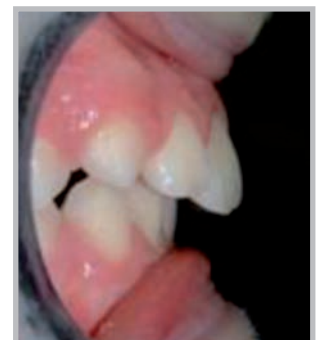

Fig. 8

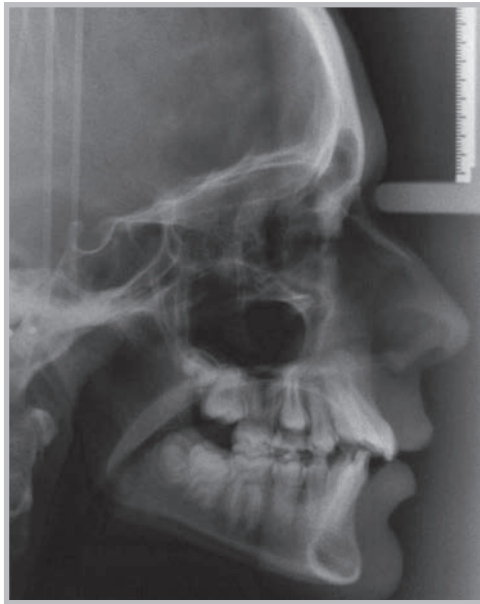

Fig. 9

SKELETAL		
SN/A	82°±1,2°	82°
SN/B	80°±1,2°	77°
AN/B	2°±1,2°	5°
SN/ANS.PNS	8°±1,3,0°	5°
ANS-PNS/GoGn	25°±1,6,0°	25°
S-N/GoGn	33°±1,2,5°	30°
DENTAL		
+I/ANS.PNS	110°±1,6,0°	111°
-I/Go.Gn	94°±1,7°	94°
-I/A.Pg (mm)	2±1,2 mm	0 mm
Overjet (mm)	3,5±1,2,5 mm	4 mm
Overbite (mm)	2,5±1,2,5 mm	3 mm
U1/L1	132°±1,6,0°	130°

Tab. 1

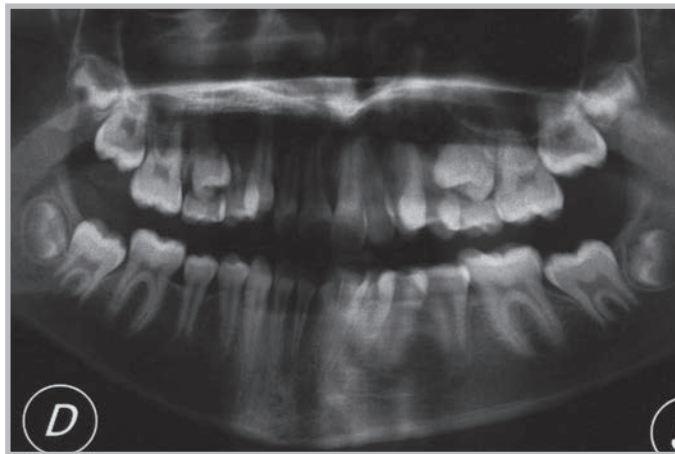

Fig. 10

Il piano di trattamento prevedeva il bondaggio completo di entrambe le arcate con apparecchiature afrizionanti ed elastici intermascellari di seconda classe. Le arcate al termine dell'allineamento (Figg. 11-13):

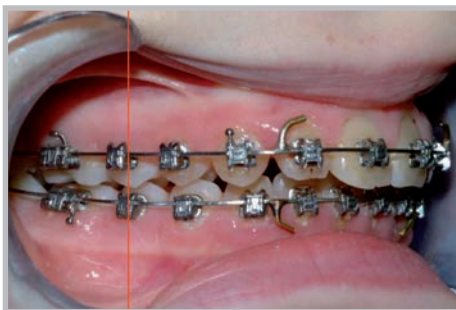


Fig. 11

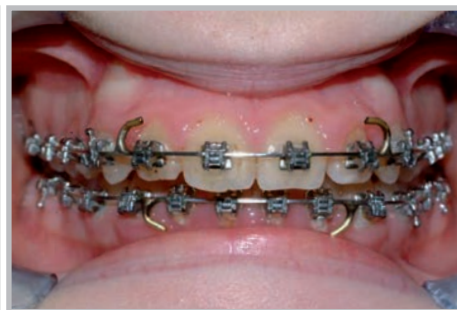

Fig. 12

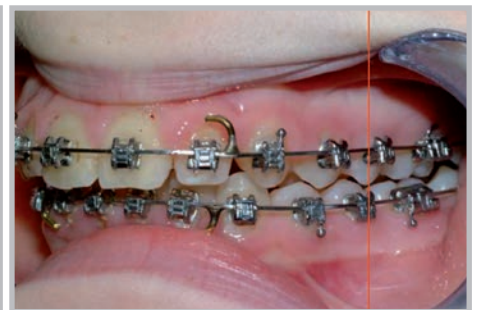


Fig. 13

Poiché la paziente non aveva mostrato una sufficiente collaborazione nell'applicare gli elastici così come prescritto, sono stati applicati bilateralmente due correttori di seconda classe (Fig. 14).

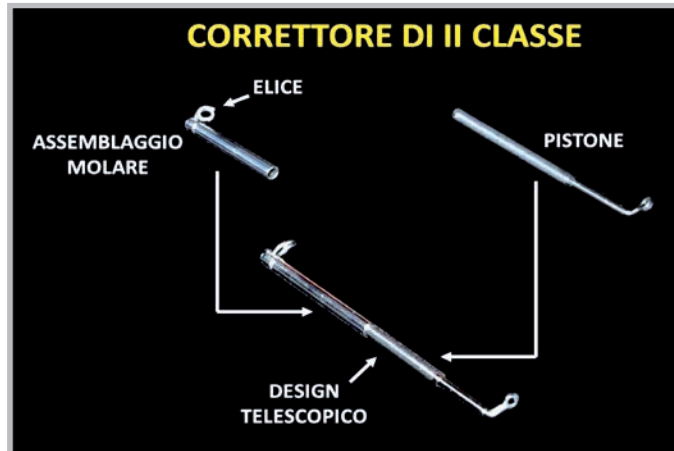


Fig. 14

Tale dispositivo consiste in un sistema telescopico che ingloba una molla compressa così come evidenziato nella figura 14; la sua applicazione non necessita di bande e può essere effettuata in studio direttamente sugli archi ortodontici (Figg. 15-18 device attivo in situ).

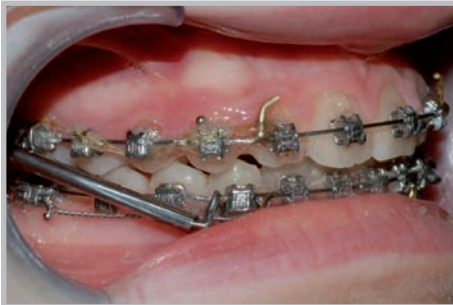

Fig. 15

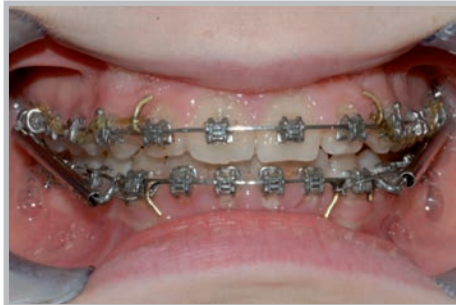

Fig. 16

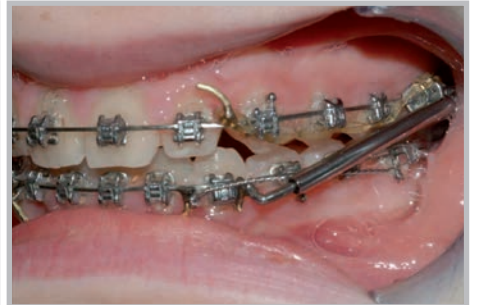


Fig. 17

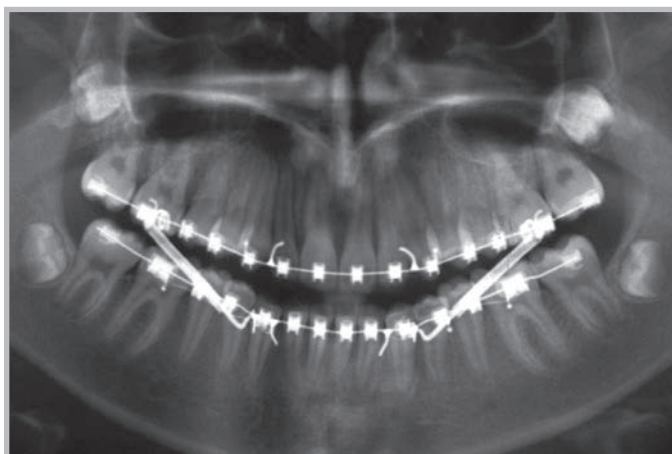


Fig. 18



Una volta ottenuti i rapporti dentali di prima classe i dispositivi sono stati rimossi e il trattamento ortodontico è continuato con le fasi finali di rifinitura (Figg. 19-21).

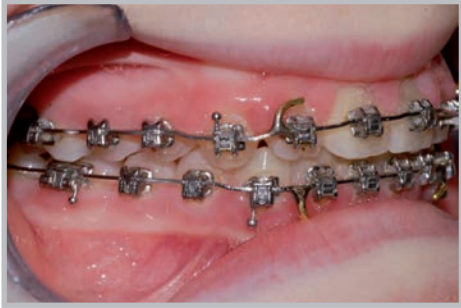

Fig. 19

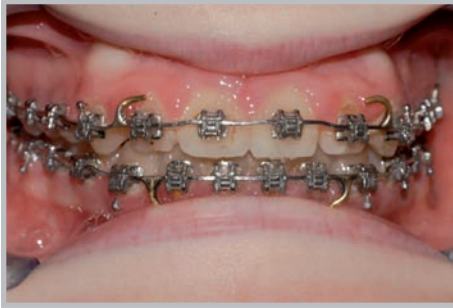

Fig. 20

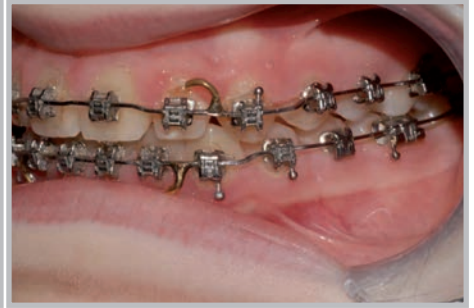

Fig. 21

Di seguito sono riportate le foto di fine trattamento e la foto iniziale e finale del profilo del viso a confronto (Fig. 22-31):

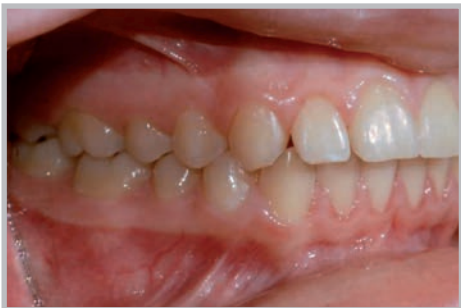

Fig. 22

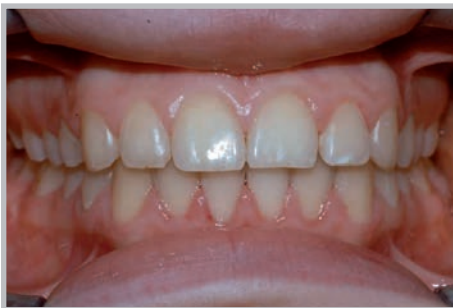

Fig. 23

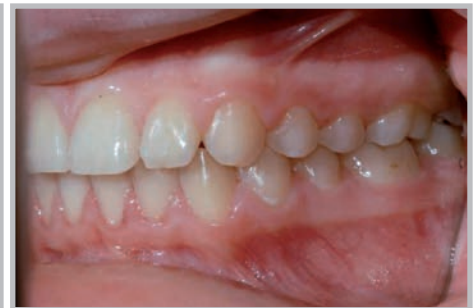

Fig. 24

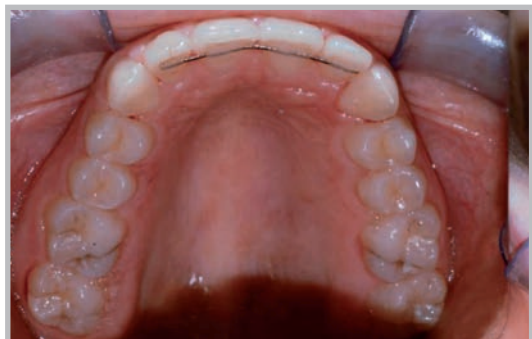

Fig. 25

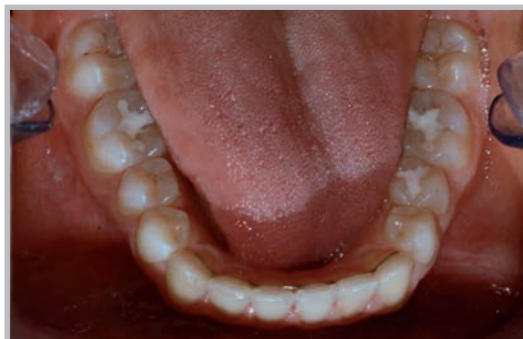

Fig. 26

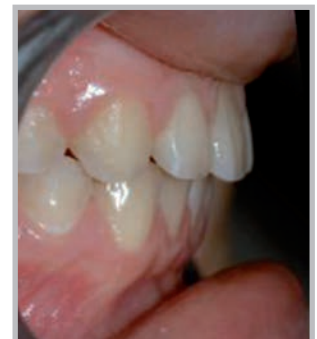
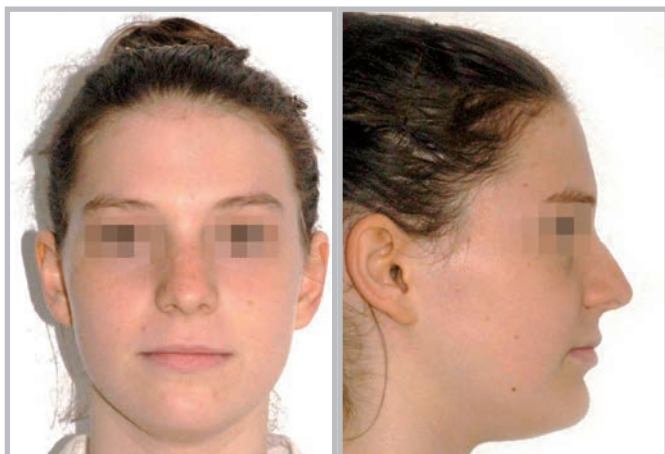
Fig. 27



Figg. 28, 29 - Fine trattamento

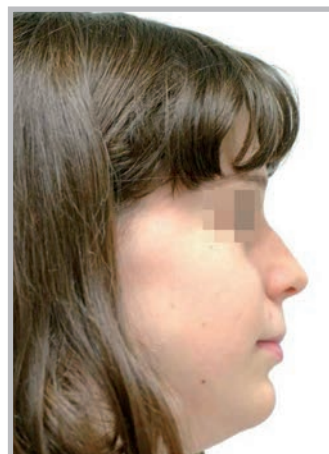

Fig. 30 - Profilo pre trattamento

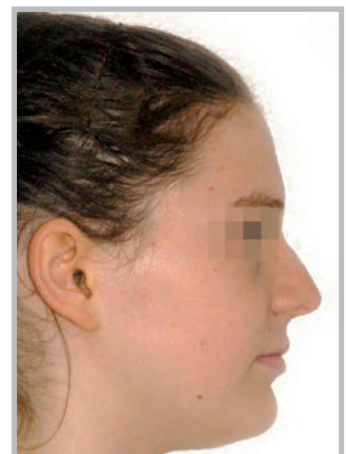

Fig. 31 - Profilo post trattamento

A seguire sono riportati i records del controllo a 3 anni di distanza (Fig. 32-42; Tab. 2):

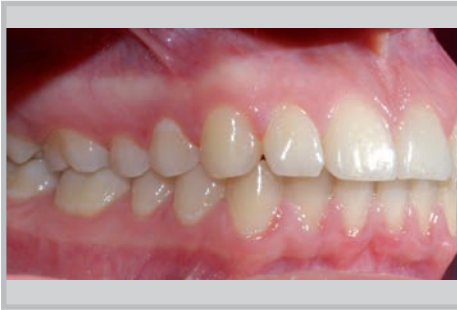

Fig. 32

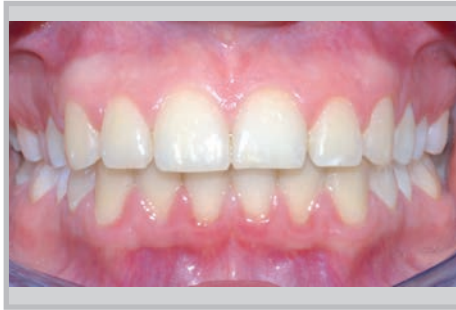

Fig. 33

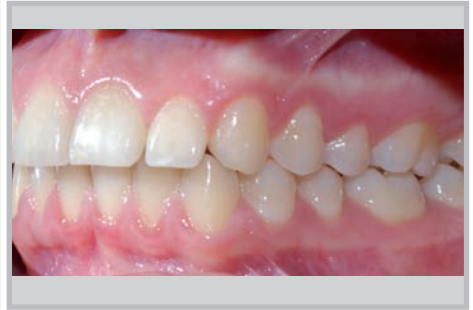

Fig. 34

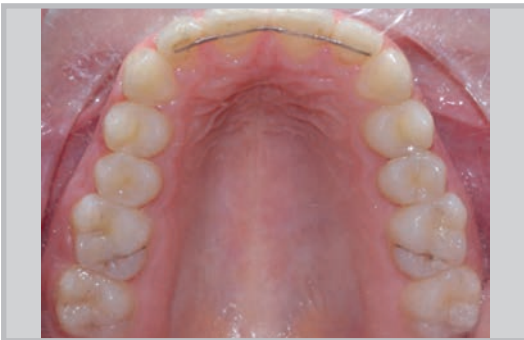

Fig. 35

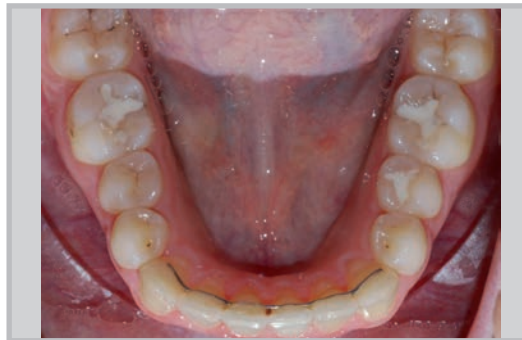

Fig. 36

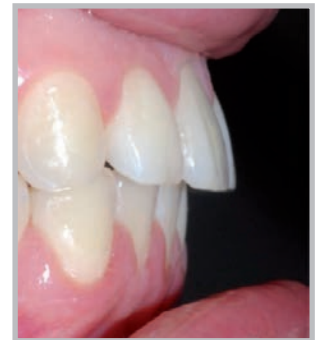


Fig. 37

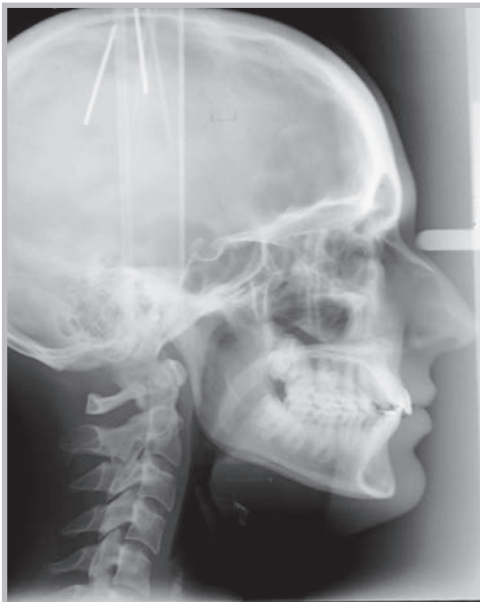


Fig. 38

SKELETAL		
SN/A	82°+/-2°	80°
SN/B	80°+/-2°	79°
AN/B	2°+/-2°	1°
SN/ANS.PNS	8°+/-3,0°	7°
ANS-PNS/GoGn	25°+/-6,0°	18°
S-N/GoGn	33°+/-2,5°	25°
DENTAL		
+I/ANS.PNS	110°+/-6,0°	117°
I/Go.Gn	94°+/-7°	103°
-I/A.Pg (mm)	2+/-2 mm	3 mm
Overjet (mm)	3,5+/-2,5 mm	4 mm
Overbite (mm)	2,5+/-2,5 mm	3 mm
UI/L1	132°+/-6,0°	119°

Tab. 2

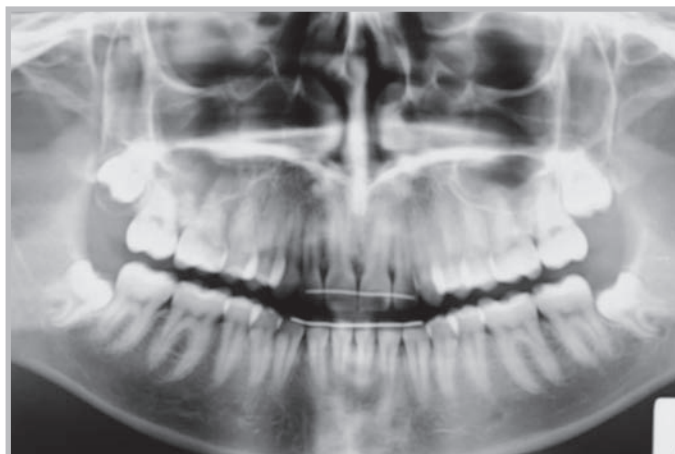
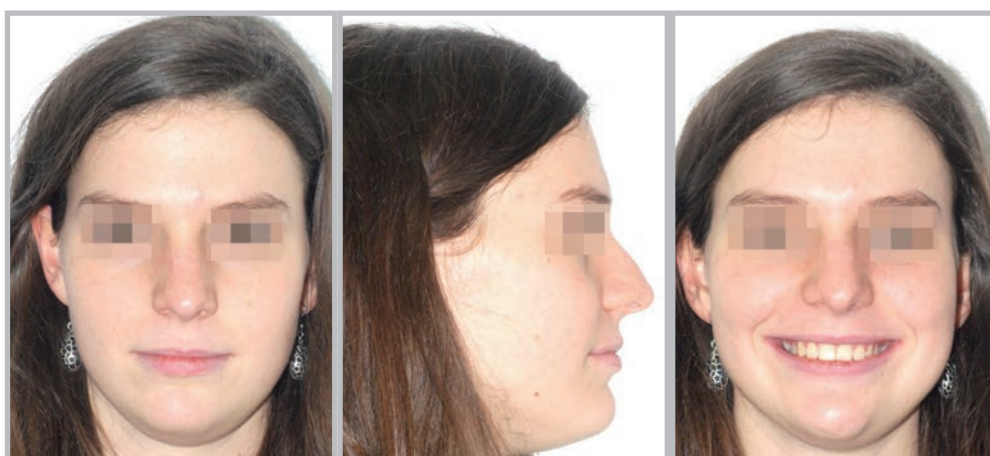

Fig. 39



Figg. 40-42 - Foto frontale e profilo a 3 anni dalla fine del trattamento

## MEMORIAL TIZIANO BACCETTI

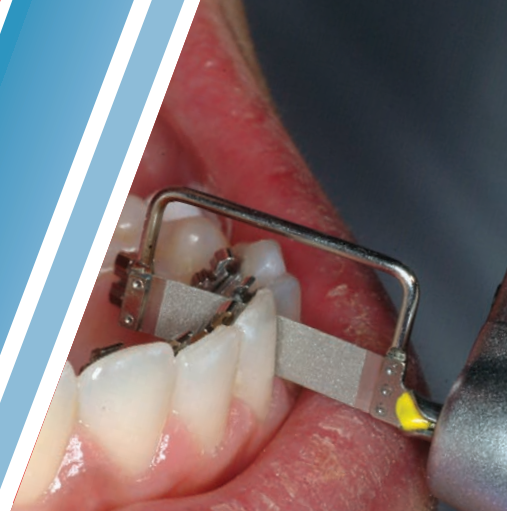

21 Febbraio 2014 – Genova-Quarto  
**“La distalizzazione molare”**

L'evento, organizzato e fortemente voluto dal Prof. Silvestrini Biavati (con il patrocinio del Magnifico Rettore dell'Università degli Studi di Genova, dell'Ordine dei Medici e degli Odontoiatri di Genova, dell'Università degli Studi di Firenze, dell'ANDI di Genova e Liguria, della SIDO), ha riscosso un grande successo.

Il Prof. Alberto Caprioglio ha presentato un corso di grandissimo spessore che ha tenuto l'attenzione dell'uditorio con grande maestria, alternando valutazioni cliniche a ricerche scientifiche basate sull'evidenza. Presente anche il Dott. Claudio Lanteri che ha portato il saluto della SIDO ed ha manifestato grande interesse per il tema del convegno.

# PRODOTTI PER STRIPPING IN ORTODONZIA



Intensiv Swingle

Linea Ortho-Strips

Ortho-Strips Manuali

ApproxOpener

IPR-DistanceControl



La riduzione uni/bilaterale dello smalto interprossimale è una procedura spesso necessaria in un trattamento ortodontico al fine di guadagnare spazio limitando la necessità di estrazioni.

La linea di prodotti Intensiv dedicata ai protocolli IPR consente di effettuare trattamenti precisi dimensionalmente, veloci, sicuri e confortevoli per il paziente.



Ortodonzia e Implantologia

# Apparecchiatura con vite Ragno per osteodistrazione alveolare

Introduzione e caso clinico a cura della Dott.ssa Silvia Leccisotti e del Dott. Paolo Mundula (Ospedale S. Giovanni – Addolorata, Roma)

Fasi di laboratorio a cura di Massimo Onorato (Laboratorio Orthoroma, Roma)

## INTRODUZIONE

La distrazione osteogenetica è una tecnica chirurgica che permette di ottenere la formazione di nuovo tessuto osseo mediante lo stiramento meccanico di tessuto calloso di riparazione.

Il grande vantaggio della osteodistrazione è costituito soprattutto dalla possibilità di essere utilizzata su pazienti in età di crescita, permettendo quindi di intervenire molto più precocemente di quanto non sia possibile con le tecniche classiche di aumento osseo per innesto.

Attualmente la tecnica è impiegata su pazienti con alterazioni ortodontiche e maxillo-facciali, mediante dispositivi extra- ed intraorali ad appoggio osseo o dentale.

Un'altra indicazione primaria per la distrazione osteogenetica è costituita dall'aumento di osso alveolare, sia in senso verticale, che in senso orizzontale. La possibilità di aumentare l'osso ove necessario, in tempi rapidi e con tecniche mini-invasive, offre all'ortodontista nuove opportunità di trattamento.

## CASO CLINICO

Un paziente di sesso maschile di 26 anni, si presentava alla nostra osservazione per ottenere la correzione chirurgica del morso inverso anteriore, lamentando inoltre dolori cervicali. Il paziente non aveva mai ricevuto alcun trattamento ortodontico. All'esame intra orale del paziente si evidenziava l'agenesia del 12 (Fig. 1) e la presenza del 22 di dimensioni ridotte (Fig. 3). Il morso inverso anteriore interessava gli elementi da canino a canino. L'occlusione era di classe 1 a livello molare e a livello canino bilateralmente.

La linea mediana inferiore si presentava centrata rispetto alla linea di simmetria del viso, mentre la superiore era deviata verso destra di circa 3 mm (Fig. 2). L'overjet era di -1 mm. L'esame extraorale a bocca chiusa non evidenziava particolari anomalie estetiche né sul piano frontale né di profilo, mentre il sorriso evidenziava il morso inverso

asimmetrico e la mancata coincidenza delle linee mediane dentali rispetto all'asse di simmetria del viso.

L'analisi cefalometrica mostrava i seguenti valori: SNA (86°) e SNB (89°) con ANB negativo (-3°). La lunghezza del corpo mandibolare (Go-Me) era di 68 mm mentre la base cranica (S-a) misurava 70 mm. L'inclinazione degli incisivi superiori di 116° sul piano bispinale e degli inferiori di 82° sul piano mandibolare, dimostrava un compenso di tipo dentoalveolare alla classe 3 scheletrica.

La pianificazione del trattamento ha tenuto conto della agenesia e della deviazione della linea mediana superiore e del corretto rapporto molare di classe 1. Si è voluto quindi con la terapia ripercorrere a ritroso le cause della malocclusione, anche perché il set up chirurgico non avrebbe permesso una correzione simmetrica dell'occlusione.

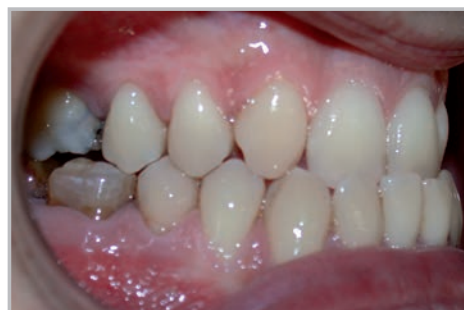

Fig. 1

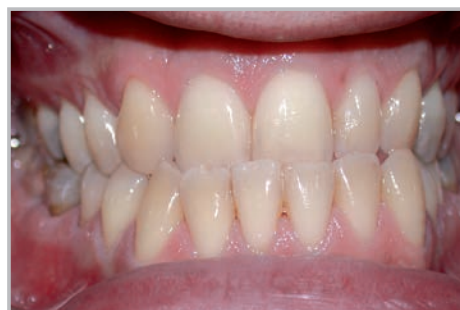

Fig. 2

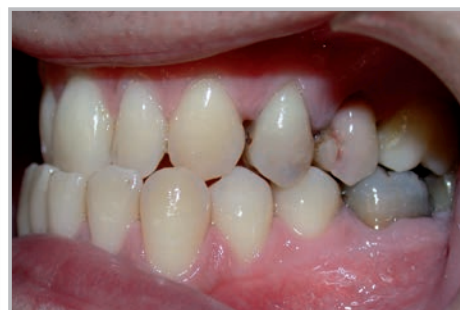

Fig. 3

## FASI DI LABORATORIO

Su richiesta del reparto di ortodonzia dell'ospedale S. Giovanni - Addolorata di Roma nella figura della Dott.ssa Leccisotti e su indicazioni del responsabile del reparto Dott. Paolo

Mundula, è stata realizzata un'apparecchiatura originale intraorale saldata a bande che aveva come elemento attivo la vite ragno Leone A0625-09 (Fig. 4).

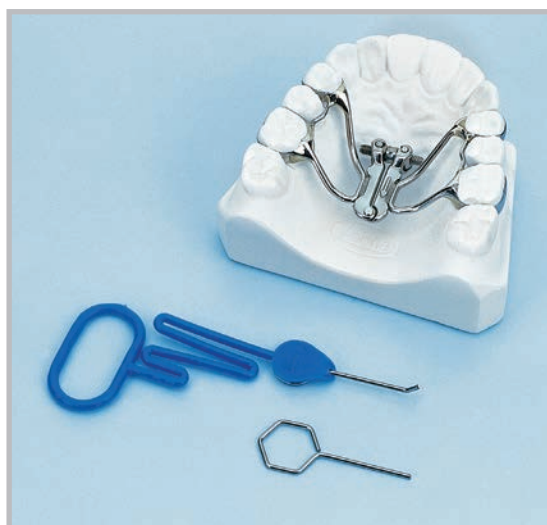

Fig. 4

Dopo aver sviluppato le impronte con gesso ortodontico di III classe (Fig. 5) ho effettuato un set-up diagnostico dell'arcata superiore con il ripristino dell'incisivo laterale

mancante (Fig. 6), che in tal modo intercuspitava perfettamente con l'inferiore (Fig. 7).

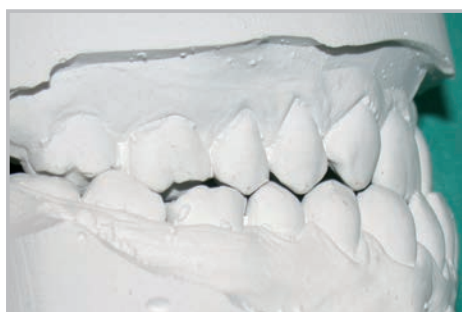

Fig. 5

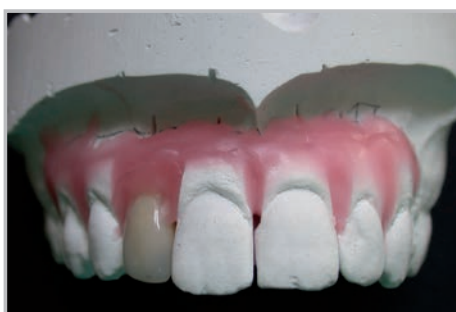

Fig. 6

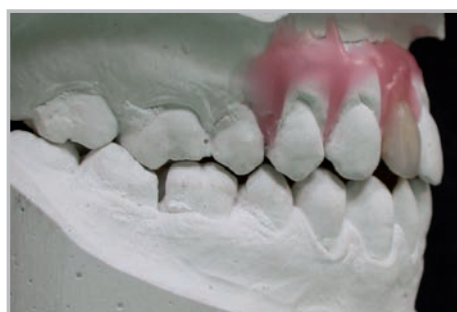

Fig. 7

Successivamente è stato progettato un apparecchio ad ancoraggio completamente dentale, che permettesse l'espansione a ventaglio dell'arcata dentoalveolare mediante un movimento a "cerniera", con cardine a livello dello spazio interdentale tra 23 e 24. Su di un duplicato, del modello originale di gesso, ho simulato l'osteodistrazione. A questo punto ho adattato una vite Leone A0625-09 (Fig. 8), avendo cura

di posizionarla in modo tale che la sua attivazione generasse lo spostamento desiderato (Fig. 9).

L'apparecchiatura progettata era così costituita: una struttura fusa in cromo cobalto che solidarizzava 11, 21, 22 e 23, una parte della vite ragno saldata ad essa e la controparte saldata ad una struttura molto rigida a sua volta ancorata su bande posizionate sui quarti e sui sestini (Fig. 10).

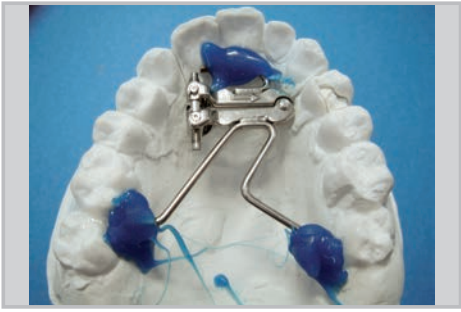

Fig. 8

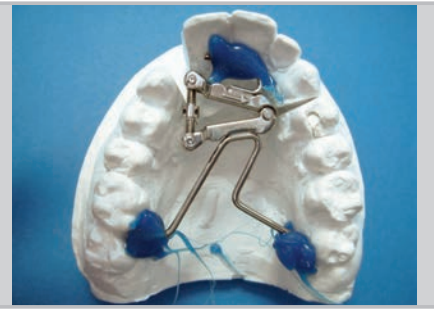

Fig. 9

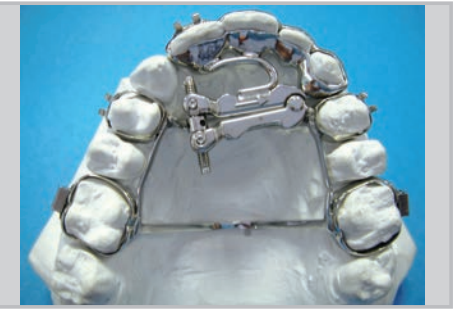

Fig. 10

L'apparecchio è stato applicato nell'ottobre 2005 e per consentire al paziente di abituarci, (Fig. 11) l'intervento di osteotomia della premaxilla, previa rimozione del distrattore, è stato eseguito un mese dopo, con tecnica piezoelettrica, ricavando un tassello rettangolare con pareti di scarico a livello dello spazio interdentale tra incisivi e canini.

L'apparecchiatura è stata ricementata immediatamente dopo l'intervento. Dopo una settimana di attesa per consentire la formazione del callo osseo, si procedeva con l'attivazione della vite di un giro equivalente a circa 0.2mm, ogni 12 ore, fino all'apertura di uno spazio di circa 6 mm in zona 12 ed alla correzione del morso inverso (Fig. 12).

Il distrattore è stato bloccato e mantenuto in situ per circa 4 mesi per consentire la calcificazione dell'osso neoformato ed evitare la recidiva.

A marzo 2006 è stata eseguita la rifinitura dell'occlusione con apparecchiatura fissa su entrambe le arcate, fino ad ottenere lo spazio ottimale per l'impianto e la ipercorrezione della linea mediana superiore (Fig. 12). Nel luglio 2007 dopo il controllo radiografico del sito di osteodistrazione e del parallelismo radicolare, si è proceduto alla rimozione dell'apparecchiatura fissa, al controllo radiografico ed al successivo impianto in zona 12 (Fig. 13).

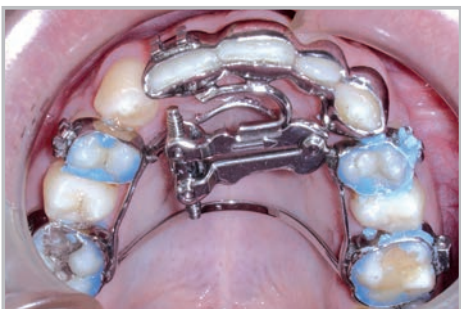

Fig. 11

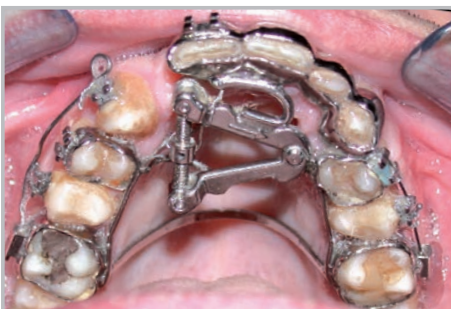

Fig. 12

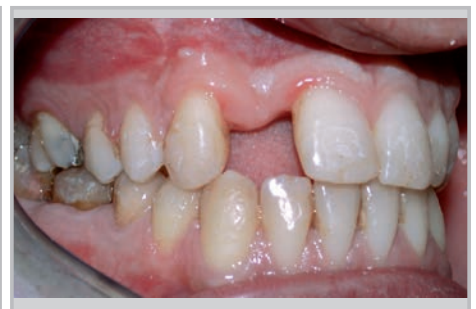

Fig. 13

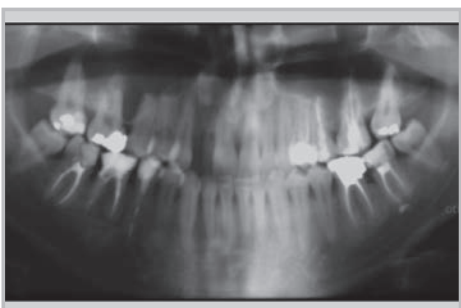

Fig. 14

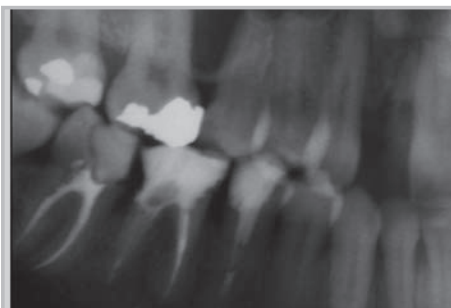


Fig. 15

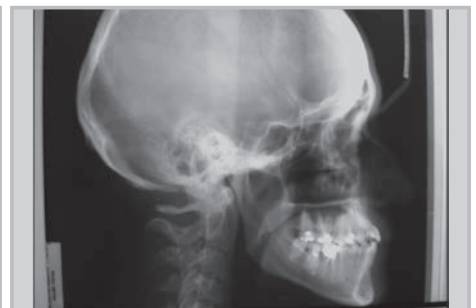

Fig. 16

PRIMA DEL TRATTAMENTO



Fig. 17

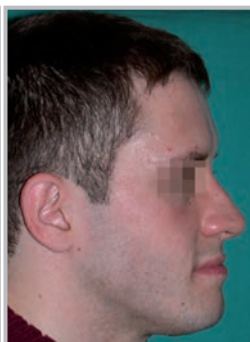

Fig. 18

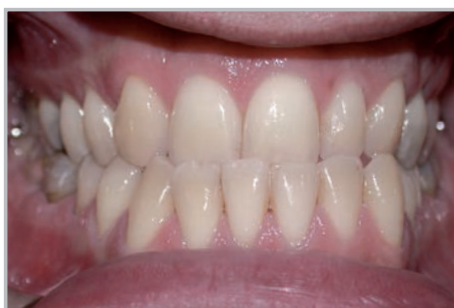

Fig. 19

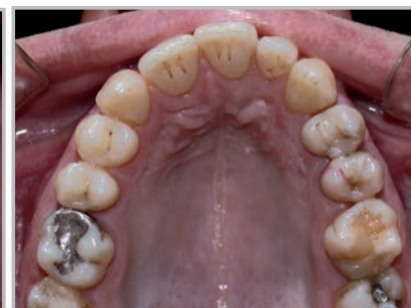

Fig. 20

DOPO IL TRATTAMENTO



Fig. 21

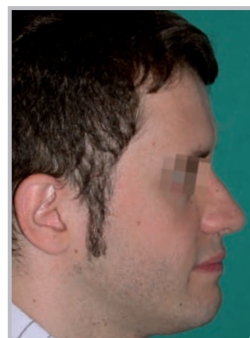

Fig. 22

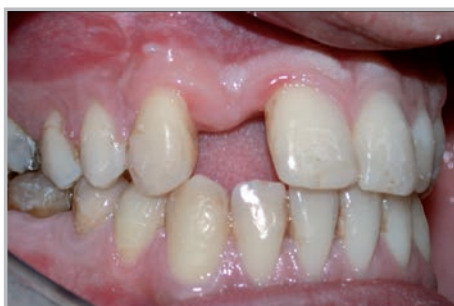

Fig. 23

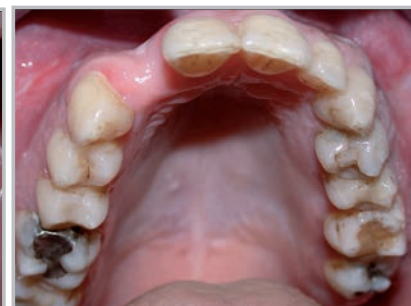

Fig. 24

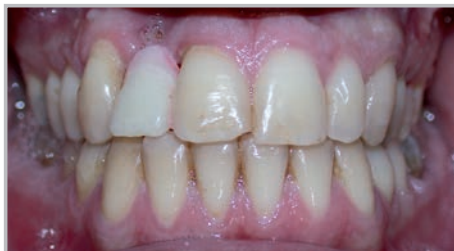

Fig. 25

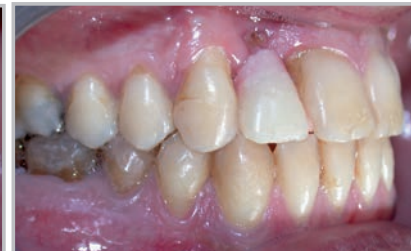

Fig. 26

CONTROLLO



Fig. 27

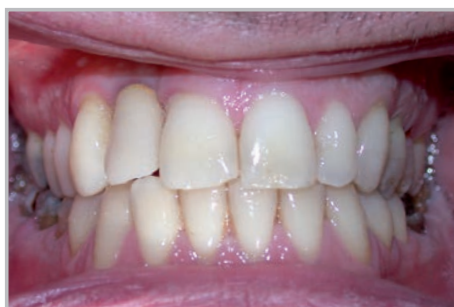

Fig. 28

BIBLIOGRAFIA

- A. Osman Bengi, A. Ümit Gürton, Kemal Murat Okcu, Yavuz Sinan Aydintug, Premaxillary Distraction Osteogenesis with an Individual Tooth-Borne Appliance. *The Angle Orthodontist*; 2003; Vol. 74, No. 3; 420-431.
- Carlino F., Marzolo M.: Tecnica di distrazione bi-direzionale del mascellare superiore. *Mondo Ortodontico* 2006 ;(1); 57-71.
- De Nuccio C., Gori P., Venditti A.: Ortognatodonzia Italiana: 2001 (10); 193-199. La distrazione ossea del mascellare superiore nei casi borderline.
- Guadini C.: Advancement of maxillary anterior segment by distraction osteogenesis: a case report. *Progress in Orthodontics* 2007, 8 (1): 54-61.
- Luzi C., Karnbak Pedersen J., Melsen B.: La vite ragno: una soluzione per le discrepanze trasversali anteriori. *Bollettino di informazioni ortodontiche Leone* 2006; (76); 4-12.
- Matteini C., Fadda M.T. et al.: Distrazione osteogenetica transpalatale del mascellare. *Dental Cadmos* 2003; 4; 85-9.
- Radzolsky Yan: Distrazione ossea per l'allungamento mandibolare con un distrattore ad appoggio dentale completamente endorale. *Bollettino di informazioni ortodontiche Leone* 2006; (58); 4-12.





Ortodonzia e Implantologia



**STEP** system  
**2.0**

**L'EVOLUZIONE**  
della tecnica **Step**




Ortodonzia e Implantologia

# STEP

# 2.

*Update No*



Solo in Italia oltre **10000** casi l'anno sono trattati con lo Step System. Grazie alla sua **VERSATILITA'**, alla **GESTIONE LOGICA** della frizione, all'**EFFICIENZA** clinica risulta la tecnica che sfrutta al meglio le evidenze dell'ortodonzia contemporanea. Lo Step è oggi "convalidato" da numerose evidenze scientifiche che attestano la correttezza della scelta di unire la ricerca sui materiali alla loro applicazione clinica. Step System oggi non è solo una metodica di trattamento ma una **FILOSOFIA DI LAVORO** che insieme alla **FORMAZIONE CONTINUA**, alla ricerca, all'**ASSISTENZA DIAGNOSTICA** e merceologica consente agli ortodontisti di affrontare ogni tipo di situazione clinica si presenti in studio con **PREDICIBILITÀ ED EFFICIENZA**.

# system



*ur Smile!*

## STEP system 2.0

Attacchi **STEP**  
programmati

Attacchi **STEP**  
con slot verticale

*New*

Attacchi **STEP**  
in ceramica **Logic**

*New*

Altimetri e Carta  
di posizionamento  
dedicati

**Slide**  
legature per controllo  
frizione

Bande e tubi  
dedicati

*New*

Sequenza Archi  
predeterminata

*New*

Archi estetici  
al Rodio

*New*

Arco Bidimensionale  
controllo torque

*New*


La pratica clinica di **OLTRE DIECI ANNI**, unita alla esperienza dei tanti utilizzatori, ha portato alla creazione dell' "**AGGIORNAMENTO**" del sistema, mantenendo le caratteristiche base degli elementi che lo contraddistinguono, ma **MODIFICANDO**, **AGGIUNGENDO** "moduli" e cambiando materiali laddove ritenuto utile.



[www.leone.it/ortodonzia/step](http://www.leone.it/ortodonzia/step)



Segui le attività corsi Step  
su [Facebook.com/ISOcorsi](https://www.facebook.com/ISOcorsi)



### STEP SYSTEM standard

	torque	ang.	.022"x.030"
	+17°	+4°	1) F6122-11
	+17°	+4°	1) F6122-21
	+9°	+8°	2) F6122-12
	+9°	+8°	2) F6122-22
	-7°	+13°	3) F6112-13
	-7°	+13°	3) F6112-23
	-7°	+13°	3) F6122-13
	-7°	+13°	3) F6122-23
	-7°	+2°	4) F6112-14
	-7°	+2°	4) F6112-24
	-7°	+2°	4) F6122-14
	-7°	+2°	4) F6122-24
	-7°	+2°	5) F6112-15
	-7°	+2°	5) F6112-25
	-7°	+2°	5) F6122-15
	-7°	+2°	5) F6122-25
	-6°	0°	1) F6122-41
	-6°	0°	1) F6122-31
	-6°	0°	2) F6122-42
	-6°	0°	2) F6122-32
	-6°	+5°	3) F6112-43
	-6°	+5°	3) F6112-33
	-6°	+5°	3) F6122-43
	-6°	+5°	3) F6122-33
	-12°	+2°	4) F6112-44
	-12°	+2°	4) F6112-34
	-12°	+2°	4) F6122-44
	-12°	+2°	4) F6122-34
	-17°	+2°	5) F6112-45
	-17°	+2°	5) F6112-35
	-17°	+2°	5) F6122-45
	-17°	+2°	5) F6122-35

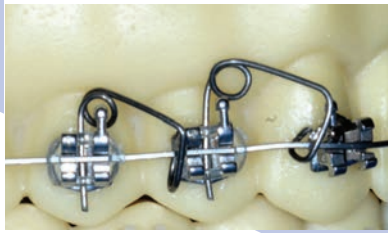Confezioni da 10 pezzi



### STEP SYSTEM con slot verticale

	torque	ang.	.022"x.030"
	+17°	+4°	1) F6122-11
	+17°	+4°	1) F6122-21
	+9°	+8°	2) F6122-12
	+9°	+8°	2) F6122-22
	-7°	+13°	3) F6113-13
	-7°	+13°	3) F6113-23
	-7°	+2°	4) F6113-14
	-7°	+2°	4) F6113-24
	-7°	+2°	5) F6113-15
	-7°	+2°	5) F6113-25
	-6°	0°	1) F6122-41
	-6°	0°	1) F6122-31
	-6°	0°	2) F6122-42
	-6°	0°	2) F6122-32
	-6°	+5°	3) F6113-43
	-6°	+5°	3) F6113-33
	-12°	+2°	4) F6113-44
	-12°	+2°	4) F6113-34
	-17°	+2°	5) F6113-45
	-17°	+2°	5) F6113-35

Confezioni da 10 pezzi



Attacchi non disponibili nei kit

### sistema STEP SYSTEM Logic Line di ceramica

	torque	ang.	.022"x.030"
	+17°	+4°	1) F5921-02
	+17°	+4°	1) F5921-03
	+9°	+8°	2) F5922-02
	+9°	+8°	2) F5922-03
	-7°	+13°	3) F5913-02
	-7°	+13°	3) F5913-03
	-7°	+2°	4) F5919-02
	-7°	+2°	4) F5919-03
	-7°	+2°	5) F5919-02
	-7°	+2°	5) F5919-03
	-6°	0°	1) F5920-06
	-6°	0°	1) F5920-07
	-6°	0°	2) F5920-06
	-6°	0°	2) F5920-07
	-6°	+5°	3) F5913-06
	-6°	+5°	3) F5913-07
	-12°	+2°	4) F5914-06
	-12°	+2°	4) F5914-07
	-17°	+2°	5) F5915-06
	-17°	+2°	5) F5915-07

Confezioni da 1 pezzo



### sistema STEP SYSTEM standard

	20 attacchi - 1 caso	200 attacchi - 10 casi
.022"	F6120-91	F6121-91
	500 attacchi - 25 casi	1000 attacchi - 50 casi
.022"	F6123-91	F6125-91

### sistema STEP SYSTEM con slot verticale

	20 attacchi - 1 caso	200 attacchi - 10 casi
.022"	F6120-92	F6121-92

### sistema STEP SYSTEM Logic Line

	6 attacchi	10 attacchi
.022"	3 2 1   1 2 3	5 4 3 2 1   1 2 3 4 5
	12 attacchi	20 attacchi
.022"	3 2 1   1 2 3 3 2 1   1 2 3	5 4 3 2 1   1 2 3 4 5 5 4 3 2 1   1 2 3 4 5
.022"	F5906-20	F5910-20
	12 attacchi	20 attacchi
.022"	F5912-20	F5920-20

### SEQUENZA DI ARCHI CONSIGLIATA

ALLINEAMENTO E LIVELLAMENTO

	inch	superiori	inferiori	conf.
	.012"	C5910-12	C5950-12	10
	.014"	C5910-14	C5950-14	10
	.016"	C5910-16	C5950-16	10

COMPLETA ESPRESSIONE TIP

	inch	superiori	inferiori	conf.
	.016"	C2010-16	C2050-16	10
	.020"	C2010-20	C2050-20	10

CONTROLLO TORQUE

	inch	superiori	inferiori	conf.
	.021" x .025"	C5915-21	C5955-21	10

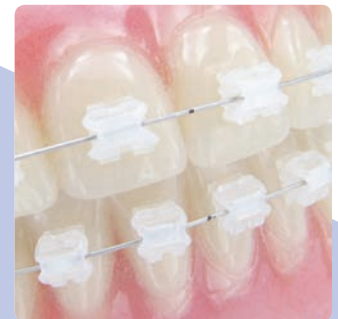CHIUSURA DEGLI SPAZI

	inch	* superiori	* inferiori	conf.
	.019" x .025" / .016" x .022"	34 C7110-34 36 C7110-36	24 C7150-24 26 C7150-26	2
	.021" x .027" / .016" x .022"	34 C7111-34 36 C7111-36	24 C7151-24 26 C7151-26	2

FINITURA

	inch	superiori	inferiori	conf.
	.021" x .027"	C7112-21	C7115-21	10









### ARCHI MEMORIA® MIMETICI CON TRATTAMENTO AL RODIO



superiori	inch	inferiori	conf.
C5919-12	.012	C5959-12	
C5919-14	.014	C5959-14	10
C5919-16	.016	C5959-16	

\* Distanza tra i ganci

## TUBI MIM® Consigliati

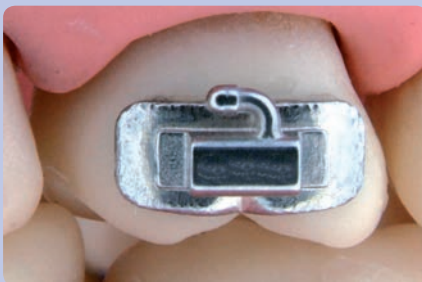								
		torque	rotaz.	diam. tubo tondo	slot tubo reff.	tubi da puntare	banda WEB® con tubo	
<b>convertibili</b>		6 6	-14°	+10°	.045" occl.	.022"	dx <b>G8424-32</b>	<b>E8920-00</b>
							sx <b>G8424-33</b>	<b>E8930-00</b>
		6 6	-20°	+8°		.022"	dx <b>G8421-16</b>	<b>E8960-00</b>
							sx <b>G8421-17</b>	<b>E8970-00</b>
		6 6	-20°	+8°	.045" geng.	.022"	dx <b>G8424-16</b>	<b>E8961-00</b>
							sx <b>G8424-17</b>	<b>E8971-00</b>
								
		torque	rotaz.		slot tubo reff.	tubi da puntare	tubi D.B. Extremo no-nichel	
	7 7	-14°	+8°		.022"	dx <b>G8321-12</b>	<b>F8621-32</b>	
						sx <b>G8321-13</b>	<b>F8621-33</b>	
	7 7	-20°	+8°		.022"	dx <b>G8321-16</b>	<b>F8621-26</b>	
						sx <b>G8321-17</b>	<b>F8621-27</b>	

Confezioni: bande prepuntate da 5 pezzi - tubi da 10 pezzi

Tutti i tubi sono disponibili saldati su base anatomica D.B. MAXI.




Per ordinarli indicare i codici dei tubi e la posizione del tubo tondo, specificando che siano saldati sulla base MAXI. Il servizio di saldatura è gratuito. Ordine minimo: tubi in confezione da 10 pezzi.

## F2800-00 BASE ANATOMICA D.B. MAXI



Confezione da 10 pezzi

## LEGATURE LOW FRICTION SLIDE

	EXTRA-SMALL	SMALL	MEDIUM	
	<b>K6254-10A</b>	<b>K6251-10A</b>	<b>K6252-10A</b>	<b>KIT LEGATURE Slide COLORATE</b> <b>K6254-93</b> extra-small <b>K6251-93</b> small <b>K6252-93</b> medium Confezioni da 432 pezzi: 72 moduli da 6 legature per 6 colori (nero, rosso, bianco, verde, giallo, azzurro)
	<b>K6254-10G</b>	<b>K6251-10G</b>	<b>K6252-10G</b>	
	<b>K6254-10V</b>	<b>K6251-10V</b>	<b>K6252-10V</b>	
	<b>K6254-10</b>	<b>K6251-10</b>	<b>K6252-10</b>	<b>K6220-95</b> <b>KIT LEGATURE Slide GHIACCIO</b> <b>K6260-95</b>
	<b>K6254-10R</b>	<b>K6251-10R</b>	<b>K6252-10R</b>	<b>KIT LEGATURE Slide ARGENTO</b> Confezioni da 432 pezzi: 72 moduli assortiti da 6 legature: 24 extra-small, 24 small, 24 medium
	<b>K6254-10N</b>	<b>K6251-10N</b>	<b>K6252-10N</b>	
	<b>K6224-10</b>	<b>K6221-10</b>	<b>K6222-10</b>	<b>K6210-93</b> <b>KIT LEGATURE Slide AQUA</b> Confezione da 432 pezzi: 72 moduli assortiti da 6 legature: 24 extra-small, 24 small, 24 medium
	<b>K6264-10</b>	<b>K6261-10</b>	<b>K6262-10</b>	

Confezioni da 10 moduli da 6 legature ciascuno

## TUBI D.B. EXTREMO NO-NICHEL

						
		torque	rotaz.	slot		
7 6 6 7		-14°	+8°	.022"	dx <b>F8621-32</b>	
					sx <b>F8621-33</b>	
7 6 6 7		-20°	+8°		dx <b>F8621-26</b>	
					sx <b>F8621-27</b>	

Confezioni da 10 pezzi

## TUBI D.B. ESTETICI SENZA GANCIO

						
		torque	rotaz.	slot		
7 6 6 7		-14°	+8°	.022"	dx <b>F8721-02</b>	
					sx <b>F8721-03</b>	
7 6 6 7		-20°	+8°		dx <b>F8721-06</b>	
					sx <b>F8721-07</b>	

Confezioni da 10 pezzi



Il Dott. Arturo Fortini è a disposizione dei nostri clienti utilizzatori STEP per fornire un servizio di assistenza diagnostica **GRATUITA**

1

Vai sul sito Leone all'indirizzo:  
[www.leone.it/stepcommunity](http://www.leone.it/stepcommunity)



2

Scarica il **format**, compilalo in ogni sua parte ed inserisci le immagini



3

Invia il tuo file tramite il servizio **WeTransfer** entro ogni venerdì



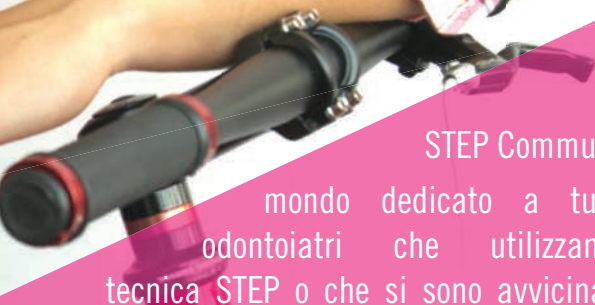4

Contatta il Dott. Arturo Fortini su **Skype** tutti i mercoledì mattina dalle ore 09:00 alle ore 12:30 per ricevere assistenza diagnostica gratuita sui tuoi casi





# ASSISTENZA E FORMAZIONE



STEP Community, un mondo dedicato a tutti gli odontoiatri che utilizzano la tecnica STEP o che si sono avvicinati alla sistematica grazie ai nostri corsi di ortodonzia. Sul sito [www.leone.it](http://www.leone.it) è attiva una serie di servizi utili come la consultazione di **CASI CLINICI** o la letteratura dedicata, eventuali offerte commerciali ed il nuovo servizio di **ASSISTENZA ON-LINE**. Questo progetto nasce dalle quotidiane richieste di consulenza e di supporto tecnico da parte degli utilizzatori STEP. Per questo motivo abbiamo deciso di realizzare un nuovo servizio settimanale di assistenza gratuita mediante un **COLLEGAMENTO AUDIO/VIDEO** con il Dott. Arturo Fortini nostro consulente scientifico. Tutte le informazioni su: [www.leone.it/ortodonzia/step-community/](http://www.leone.it/ortodonzia/step-community/). Da sempre attenti alla formazione, organizziamo in tutta Italia insieme ad un'équipe di clinici, corsi annuali base / avanzati sulla tecnica STEP, con particolare attenzione alla **PARTE CLINICA E PRATICA**.

**Per maggiori informazioni:**  
Segreteria ISO Tel. 055.304458  
Email: [iso@leone.it](mailto:iso@leone.it) – [www.leone.it](http://www.leone.it)

## NUOVI PRODOTTI LEONE

### ESPANSORE RIATTIVABILE CON MOLLE A BALESTRA MEMORIA®

							fori da attivare per la max espansione consentita
11 mm	4 mm	bracci	corpo				



**A2703-06**  
2 molle light  
500 gr ca.



**A2704-06**  
2 molle medium  
800 gr ca.

1,5 mm 12 mm 6 mm 0,4 mm 35

Confezioni da 1 pezzo Euro 29,90 +IVA



**A2703-10**  
3 molle light  
500 gr ca.



**A2704-10**  
3 molle medium  
800 gr ca.

1,5 mm 16 mm 10 mm 0,4 mm 50


New



Chiavetta con filo di sicurezza  
inclusa nella confezione

### ARCHI BIDIMENSIONALI BETA MEMORIA® / ACCIAIO CON UNCINI PER CHIUSURA DEGLI SPAZI

	inch	distanza tra i ganci		distanza tra i ganci		
		* superiori	* inferiori	* superiori	* inferiori	
		mm		mm		
 Bidimensionali c/gancio Beta <b>MEMORIA</b> ® / acciaio	.019"x.025" / .016"x.022"	34	<b>C7110-34</b>	24	<b>C7150-24</b>	
		36	<b>C7110-36</b>	26	<b>C7150-26</b>	
 Bidimensionali c/gancio Beta <b>MEMORIA</b> ® / acciaio	.021"x.027" / .016"x.022"	34	<b>C7111-34</b>	24	<b>C7151-24</b>	
		36	<b>C7111-36</b>	26	<b>C7151-26</b>	



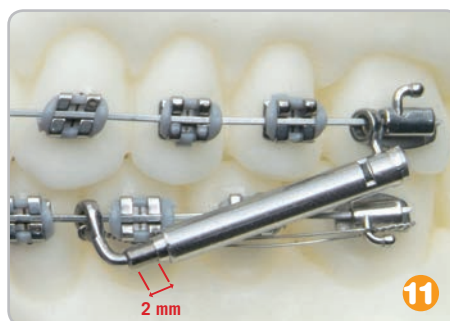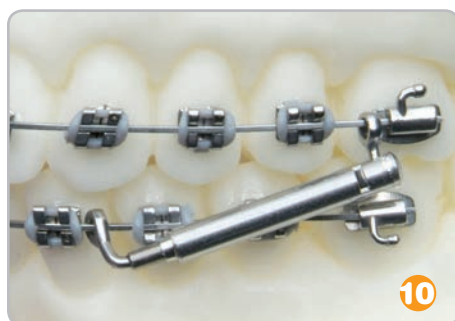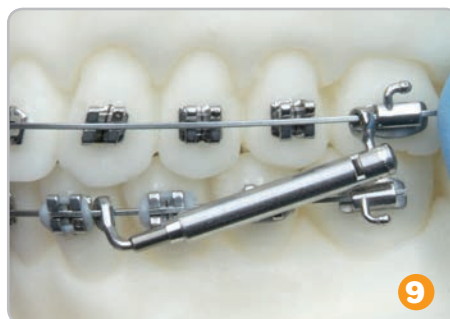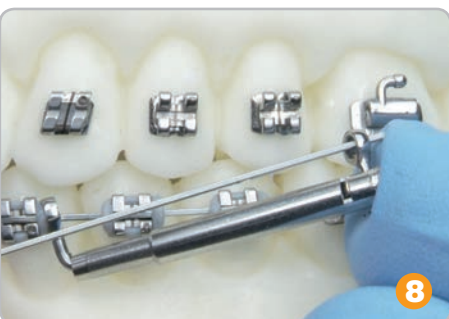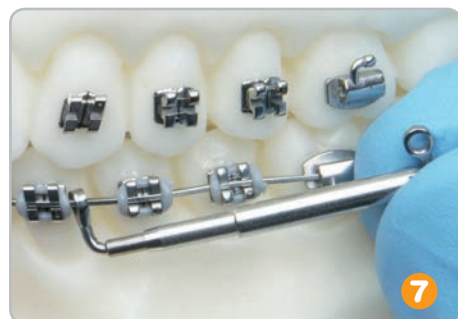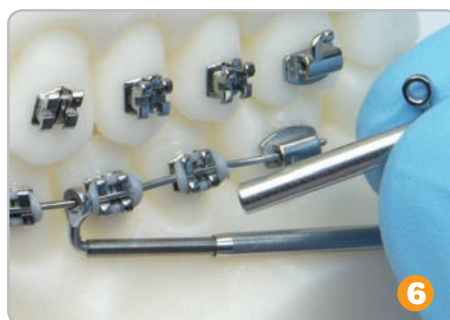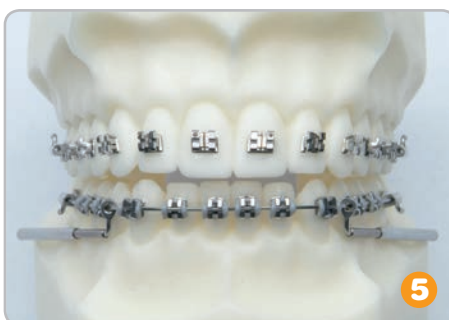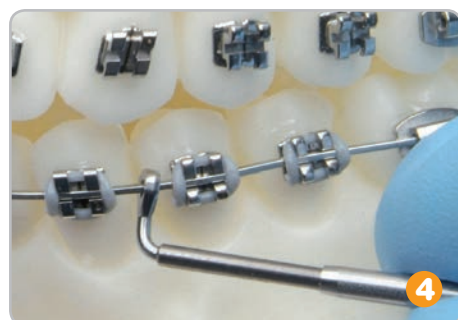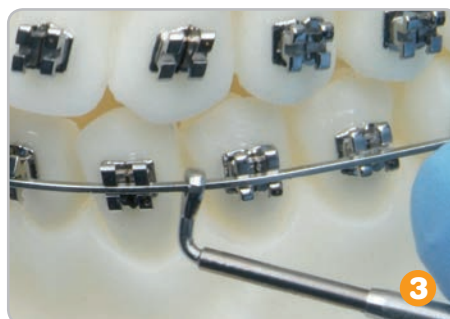### CORRETTORE PER II CLASSE CON MOLLA MEMORIA® DA 200 g

- M2300-01** Corto
- M2300-02** Lungo

La confezione è composta da tutti particolari utili per l'applicazione di un correttore bilaterale

## NUOVI PRODOTTI LEONE

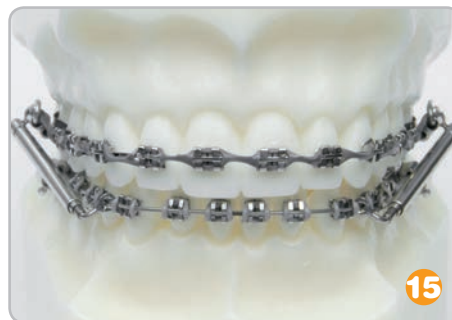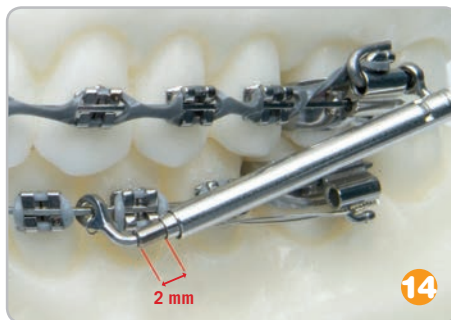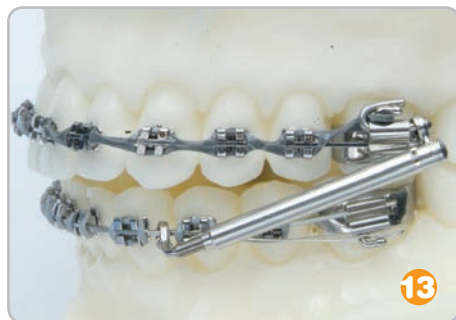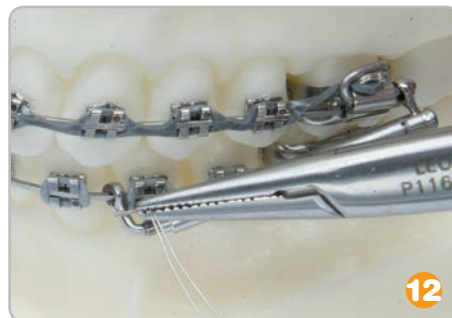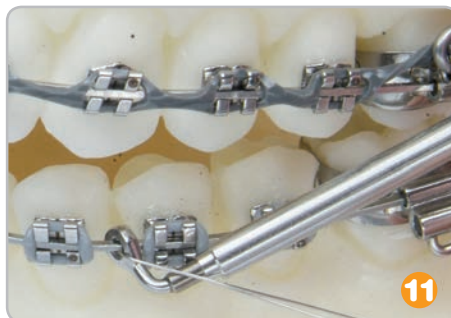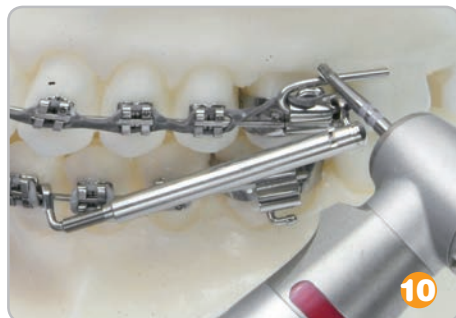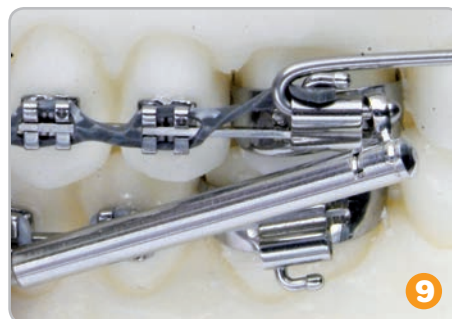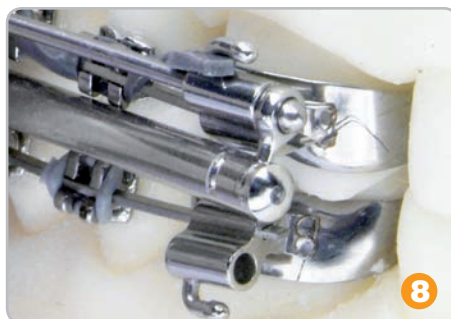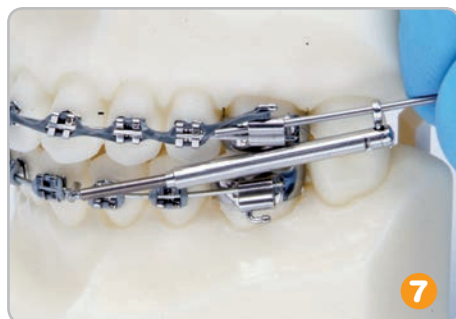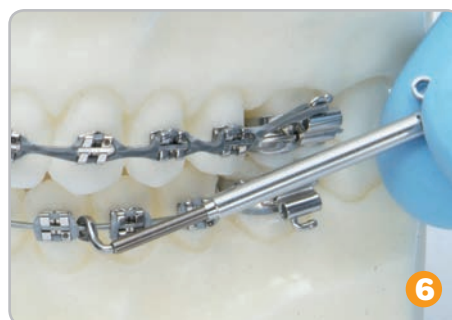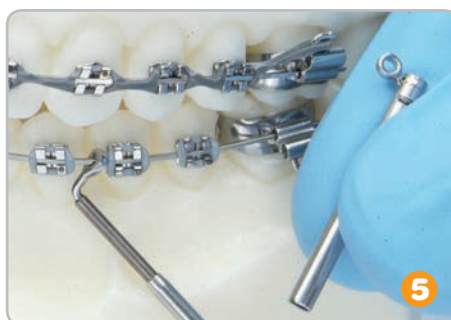
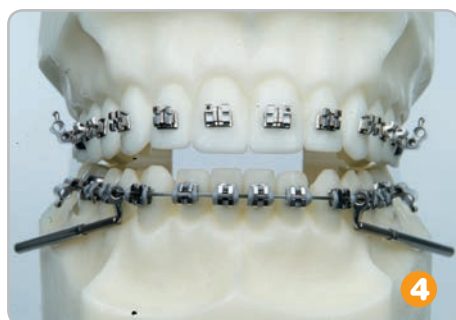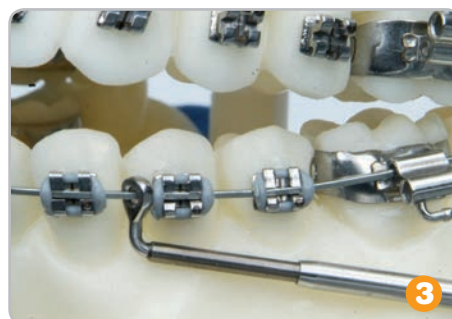### PROCEDURA DI MONTAGGIO DEL CORRETTORE PER II CLASSE CON APPOGGIO MESIALE AL TUBO VESTIBOLARE





## NUOVI PRODOTTI LEONE

### PROCEDURA DI MONTAGGIO DEL CORRETTORE PER II CLASSE CON ANCORAGGIO DISTALE AL TUBO VESTIBOLARE



# Intervista con il Dr. James McNamara e con il Dr. David Sarver

A cura del Dr. Lorenzo Franchi

**Dr. FRANCHI:** *Dr. McNamara e Dr. Sarver potete per favore illustrarci più in dettaglio le tematiche del corso che terrete l'8 ottobre 2014?*

**Dr. McNAMARA:** i temi che illustrerò durante il corso riguarderanno soprattutto l'epoca ottimale ("timing") in cui iniziare il trattamento ortodontico. Verranno prese in esame le problematiche che si avvantaggiano di un approccio in due fasi, con una fase precoce di intervento seguita da una tardiva in dentatura permanente, e quelle che si avvantaggiano di un timing in un'unica fase in epoca tardiva. In generale la malocclusione di III Classe e le problematiche trasversali dell'arcata superiore sono le situazioni che presentano i maggiori vantaggi che derivano da un approccio in due fasi. Il timing di trattamento delle II Classi (ad esempio con Herbst o Pendex) in genere è spostato più in avanti verso il periodo puberale quando è possibile sfruttare il picco di crescita mandibolare. L'eccezione a questo approccio tardivo in un'unica fase può essere rappresentato dalle II Classi gravi con impatto psico-sociale importante sul bambino, quelle che definisco "II Classi socialmente debilitanti". In questi casi può essere indicato intervenire precocemente nel trattamento della II Classe.

**Dr. SARVER:** l'obiettivo del corso è quello di illustrare come i tessuti duri e molli del volto si modificano nel passaggio dall'adolescenza all'età adulta e oltre. È importante conoscere ciò che accade nel processo generale di invecchiamento se vogliamo raggiungere risultati eccellenti nell'estetica del viso e del sorriso. Gli odontoiatri spesso ritengono che l'estetica facciale non sia di loro competenza, ma in realtà non è vero. Nel corso degli ultimi decenni è stata svolta molta ricerca che documenta i cambiamenti dei tessuti molli che si verificano nel corso del tempo e il potenziale effetto che questi potrebbero avere sul piano di trattamento interdisciplinare. Durante il corso di ottobre verrà illustrato il concetto che i rapporti dei tessuti molli del viso con i tessuti duri sottostanti possono influenzare in maniera primaria le scelte terapeutiche durante il trattamento ortodontico. La crescita del volto è un processo estremamente complesso e dipende dalla crescita del tessuto scheletrico, dentale e dei tessuti molli, con fattori genetici e ambientali che giocano ruoli significativi nel determinismo della forma finale del viso. L'idea che l'ortodonzia e l'estetica del viso debbano essere considerati contemporaneamente non è nuova, ma ha recentemente ricevuto molta attenzione dalla professione ortodontica.

**Dr. FRANCHI:** *Dr. McNamara, potrebbe descrivere come si è modificato il suo approccio alle problematiche di II Classe nel corso degli anni?*

**Dr. McNAMARA:** il mio pensiero riguardo al timing del trattamento della II Classe si è modificato molto negli ultimi anni. Il mio primo studio clinico risale al 1985 sull'*American Journal of Orthodontics*<sup>1</sup> e riguardava proprio il timing del trattamento della malocclusione di II Classe con il regolatore di funzione di Fränkel FR-2. Abbiamo confrontato un campione di 100 soggetti trattati con FR-2 con un campione di 41 soggetti con malocclusione di II Classe non trattata selezionato dall'*University of Michigan Growth Study*. Dal momento che avevamo un campione di pazienti di numerosità così elevata ebbi l'intuizione di analizzare le modificazioni dento-scheletriche nei soggetti che avevano iniziato il trattamento prima dei 10.5 anni di età (gruppo precoce) e di confrontarle con quelle di chi aveva iniziato il trattamento dopo i 10.5 anni (gruppo tardivo). L'età media nei due gruppi era di 8.8 anni nel gruppo precoce e 11.6 anni nel gruppo tardivo. In due anni la mandibola del gruppo precoce cresceva 2.2 mm in più del gruppo controllo precoce mentre nel gruppo tardivo cresceva di 3.9

mm in più rispetto al corrispondente gruppo controllo. Quindici anni dopo tu e Tiziano avete analizzato di nuovo i dati di questo studio utilizzando il metodo delle vertebre cervicali per studiare la maturità scheletrica e avete trovato circa 2 mm di crescita mandibolare supplementare nel gruppo precoce e circa 5 mm di crescita mandibolare supplementare nel gruppo tardivo. Quindi non vi è dubbio che se vogliamo stimolare efficacemente la crescita mandibolare è necessario spostare il timing di trattamento verso il picco di crescita puberale. Un recente studio<sup>2</sup> che abbiamo pubblicato in collaborazione con l'Università di Firenze e con l'Università di Roma Tor Vergata evidenzia che la stimolazione della crescita mandibolare ottenuta al picco puberale resta stabile a distanza quando la rivalutiamo con un'osservazione ad un'età media di 18.6 anni. Il problema per il clinico è cosa fare di fronte ad un paziente di 7-9 anni affetto da quella che prima indicavo come "II Classe socialmente debilitante". L'ortodontista si trova "tra l'incudine e il martello" in quanto sappiamo che non è il momento biologicamente più favorevole per avere la massima risposta di crescita mandibolare ma d'altra parte è comunque necessario fare qualcosa, spesso su richiesta dei genitori. Quello che si può fare comunque in una II Classe in epoca prepuberale è una fase di espansione rapida in presenza di un deficit trasversale dell'arcata superiore. Nello studio del 2010 di Guest et al<sup>3</sup> abbiamo osservato i cambiamenti nel rapporto molare dopo espansione rapida in pazienti con malocclusione di II Classe e rapporto molare di II Classe piena o cuspid-cuspid rispetto a controlli con II Classe non trattata. Circa il 50% dei pazienti sottoposti ad espansione mostravano almeno 2 mm di miglioramento spontaneo del rapporto molare quando venivano rivalutati in dentatura permanente prima di iniziare la terapia fissa. La procedura clinica che utilizzo di più nel trattamento dei pazienti con malocclusione di II Classe (che rappresentano circa il 30% dei pazienti del mio studio) prevede quindi espansione rapida in dentatura mista seguita da placca superiore di contenzione. Quando i secondi molari decidui superiori diventano mobili applico una barra transpalatina per derotare e per aggiungere torque radicolo-vestibolare a livello dei primi molari permanenti. A questo punto la correzione residua dei rapporti occlusali di II Classe può essere gestita con apparecchiature fisse ed elastici di II Classe. Attualmente i casi che tratto con Herbst o Pendex sono solo il 3-4% dei miei pazienti.

**Dr. FRANCHI:** *Dr. Sarver, potrebbe illustrare brevemente quali sono i cambiamenti nei tessuti duri e molli che avvengono durante la vita dei nostri pazienti?*

**Dr. SARVER:** durante il corso presenterò i dati che riguardano i cambiamenti del viso che ci potremmo aspettare in un arco di tempo che va dagli 8 anni di età fino ad 80 anni. Mamandras<sup>4</sup> in uno studio del 1988 ha valutato un campione di ragazzi di età compresa tra 8 e 18 anni ed ha misurato la lunghezza e lo spessore delle labbra e lo spessore dei tessuti del mento. Nelle femmine, il labbro superiore raggiunge il suo massimo spessore a 14 anni e rimane invariato fino a 16 anni, con un assottigliamento successivo. Nel maschio, lo spessore massimo del labbro viene raggiunto a circa 16 anni con un assottigliamento successivo. Lo spessore orizzontale del labbro inferiore raggiunge il suo massimo sia nei maschi che nelle femmine intorno ai 15 anni. Cosa succede ai tessuti molli dopo i 18 anni? Uno studio condotto da Formby et al<sup>5</sup> nel 1994 ha analizzato i cambiamenti nei tessuti molli del volto tra i 18 e i 42 anni di età. Nei maschi, il profilo si appiattisce e le labbra diventano più arretrate. Lo spessore del labbro superiore continua a diminuire, mentre vi è un lieve aumento dello spessore del labbro inferiore. Nelle femmine, il profilo non si appiattisce, lo spessore labbro superiore diminuisce con un leggero

aumento di spessore labbro inferiore (come nei maschi). Cosa succede nelle età successive? I dati più completi sono stati riportati nelle ricerche di Behrents<sup>6,7</sup> che ha valutato pazienti di età compresa tra i 17 e gli 83 anni. Behrents<sup>6,7</sup> ha riscontrato che sono presenti significativi cambiamenti nel tessuto scheletrico e nei tessuti molli in tutti i soggetti. È interessante notare che nei soggetti in età giovane adulta (17-41 anni) i cambiamenti scheletrici sono influenzati dai pattern di crescita propri delle tipologiche scheletriche individuali. In altre parole soggetti con III Classe continuano a crescere come le III Classi e soggetti con II Classe continuano a crescere come le II Classi. È possibile attenderci recidive verso il pattern scheletrico di base anche in età più tardiva. Behrents<sup>6,7</sup> ha anche documentato che avvengono cambiamenti dei tessuti molli sostanziali, con il labbro superiore che continua ad assottigliarsi durante tutta la vita. Inoltre è presente una tendenza alla rotazione oraria del complesso nasolabiale che può portare ad un labbro superiore più lungo con una conseguente diminuzione della esposizione degli incisivi a riposo e nel sorriso. Questa rotazione comporta anche un abbassamento della punta del naso ed una accentuazione della proiezione nasale. I dati più recenti si possono derivare da uno studio condotto da Dickens, Sarver e Proffit nel 2002.<sup>8</sup> In questo studio, sono state effettuate misurazioni cliniche dirette di numerose caratteristiche dei tessuti molli facciali in zona anteriore comprese l'esposizione degli incisivi a riposo e l'altezza del filtro labiale su un ampio campione di oltre 1300 soggetti analizzati trasversalmente. La quantità di incisivo a riposo diminuisce nel tempo come risultato della rotazione del complesso nasolabiale e successivo posizionamento inferiore del labbro superiore. Questa diminuzione nell'esposizione degli incisivi era maggiore nei maschi che nelle femmine.

**Dr. FRANCHI:** *Dr. McNamara quali sono gli approcci ortopedici che utilizza attualmente nei pazienti con malocclusione di III Classe?*

**Dr. McNAMARA:** un recente studio<sup>9</sup> frutto di una collaborazione tra l'Università di Firenze e l'Università di Roma Tor Vergata ha evidenziato che l'approccio ortopedico che combina l'utilizzo dell'espansore rapido con la maschera facciale mantiene risultati favorevoli nel lungo termine (rivalutato a 18.7 anni) in circa il 75% dei pazienti. È stato rilevato inoltre che i maggiori problemi di stabilità riguardano i risultati scheletrici a livello del mascellare superiore. Ecco perché sono molto interessato ai dati che il tuo gruppo dell'Università di Firenze sta analizzando con i nuovi approcci che alternano espansione e contrazione rapida per aumentare la mobilità del mascellare superiore prima di applicare le forze ortopediche sagittali generate con gli elastici e la maschera facciale. Per quanto riguarda il timing di intervento preferisco applicare l'espansore con splint in resina<sup>10</sup> quando gli incisivi centrali e i primi molari sono erotti. Il vantaggio di utilizzare l'espansore con splint in resina di 3 mm nei pazienti con malocclusione di III Classe consiste nella possibilità di "sbloccare" l'occlusione e in particolare il crossbite anteriore e quindi facilitare la correzione dei rapporti occlusali. Gli splint in resina possono inoltre rivelare in un paziente con III Classe una discrepanza tra occlusione e relazione centrica. Un altro approccio innovativo proposto per il trattamento della malocclusione di III Classe è rappresentato dal sistema proposto dal Dr. Hugo DeClerck un ortodontista belga che ho incontrato nel 2007 ad Ann Arbor durante il Moyers Symposium. Il sistema prevede l'applicazione di due miniplacche nel mascellare superiore al di sopra del primo molare permanente e di due miniplacche mandibolari al di sotto del canino permanente. Le miniplacche superiori ed inferiori sono collegate tra loro da elastici di III Classe che sviluppano forze di circa 200-250 g. La limitazione di questo sistema è rappresentata proprio dal timing in quanto non è possibile applicare le miniplacche mandibolari prima dell'eruzione del canino inferiore che avviene in genere intorno ai 10 anni. Le modificazioni indotte da questo tipo di approccio sono prevalentemente scheletriche come dimostrato da DeClerck in collaborazione con il gruppo dell'Università della North Carolina.<sup>11</sup> Tuttavia, come per tutti i nuovi protocolli per il trattamento della malocclusione di III Classe, è necessario attendere risultati nel lungo termine prima di poterne determinare la reale efficacia clinica.

**Dr. FRANCHI:** *Dr. Sarver può dirci quali sono le implicazioni cliniche delle modificazioni che avvengono con l'invecchiamento a livello dei tessuti duri e molli facciali?*

**Dr. SARVER:** in odontoiatria spesso si ritiene che la crescita sia terminata in tarda adolescenza dal momento che cessa la crescita staturale. Sorprendentemente, lo studio di Mamandras<sup>4</sup> ha rilevato che sia nei maschi che nelle femmine, la quantità di cambiamento sia dei tessuti duri che dei tessuti molli che si verifica tra i 25 ed i 42 anni è molto simile alla quantità di cambiamento che si verifica tra i 18 e i 25 anni. Questo risultato dovrebbe far cambiare il nostro giudizio su quando il trattamento ortodontico può considerarsi terminato e può spiegare molti dei problemi che riguardano la stabilità a distanza dei risultati del trattamento. Ha inoltre implicazioni importanti sui tempi di posizionamento degli impianti. I risultati delle ricerche di Behrents<sup>6,7</sup> dovrebbero farci riflettere sulla possibilità che pazienti con un pattern scheletrico di II o III Classe possono presentare una tendenza alla recidiva anche in età più avanzata rispetto a quella in cui normalmente vengono monitorati i pazienti ortodontici. Infine la ricerca di Dickens et al<sup>8</sup> ha delle importanti implicazioni sia in ortodonzia che in odontoiatria estetica. In ortodonzia, l'intrusione degli incisivi superiori deve essere una procedura attentamente valutata in quanto può affrettare l'invecchiamento del sorriso. La lunghezza delle corone delle faccette estetiche anteriori dovrebbe essere adattata all'età dei pazienti. In sintesi il processo di invecchiamento durante la vita dei nostri pazienti comporta modificazioni scheletriche quali sviluppo verticale a livello dento-alveolare e scheletrico del mascellare superiore e allungamento mandibolare. I cambiamenti dei tessuti molli comprendono ridotta pienezza del labbro superiore, un appiattimento del profilo, un aumento della proiezione nasale con abbassamento della punta del naso ed una posizione più inferiore del labbro superiore. Tutte queste modificazioni devono essere tenute presenti nella corretta pianificazione del trattamento ortodontico.

**Dr. FRANCHI:** *grazie Dr. McNamara e Dr. Sarver per averci dato "un assaggio" delle tematiche che svilupperete in dettaglio durante il vostro corso.*

## Bibliografia

- McNamara JA Jr, Bookstein FL, Shaughnessy TG. Skeletal and dental changes following functional regulator therapy on class II patients. *Am J Orthod* 1985;88:91-110.
- Franchi L, Pavoni C, Faltin K Jr, McNamara JA Jr, Cozza P. Long-term skeletal and dental effects and treatment timing for functional appliances in Class II malocclusion. *Angle Orthod* 2013;83:334-40.
- Guest SS, McNamara JA Jr, Baccetti T, Franchi L. Improving Class II malocclusion as a side-effect of rapid maxillary expansion: a prospective clinical study. *Am J Orthod Dentofacial Orthop* 2010;138:582-91.
- Mamandras AH. Linear changes of the maxillary and mandibular lips. *Am J Orthod Dentofacial Orthop* 1988;94:405-10.
- Formby WA, Nanda RS, Currier GF. Longitudinal changes in the adult facial profile. *Am J Orthod Dentofacial Orthop* 1994;105:464-76.
- Behrents RG. Growth in the aging craniofacial skeleton. Monograph 17. *Craniofacial Growth Series*. Ann Arbor: Center for Human Growth and Development; University of Michigan; 1985.
- Behrents RG. An atlas of growth in the aging craniofacial complex. Monograph 18. *Craniofacial Growth Series*. Ann Arbor: Center for Human Growth and Development; University of Michigan; 1985.
- Dickens ST, Sarver DM, Proffit WR. Changes in frontal soft tissue dimensions of the lower face by age and gender. *World J Orthod* 2002;3:313-20.
- Masucci C, Franchi L, Defraia E, Mucedero M, Cozza P, Baccetti T. Stability of rapid maxillary expansion and facemask therapy: a long-term controlled study. *Am J Orthod Dentofacial Orthop* 2011;140:493-500.
- McNamara JA Jr, Brudon WL. *Orthodontics and dentofacial orthopedics*. Ann Arbor, Michigan: Needham Press; 2001.
- Nguyen T, Cevindanes L, Cornelis MA, Heymann G, de Paula LK, De Clerck H. Three-dimensional assessment of maxillary changes associated with bone anchored maxillary protraction. *Am J Orthod Dentofacial Orthop* 2011;140:790-8.



FIRENZE

8 OTTOBRE 2014

## Il trattamento ortodontico nel paziente in crescita e nell'adulto: concetti in evoluzione

• **Dr. JAMES A. MCNAMARA**

DDS PhD, Ann Arbor. Michigan USA

• **Dr. DAVID M. SARVER**

DDS MS, Vestavia Hills. Alabama USA



Con il patrocinio



SIDO  
Società Italiana  
di Ortodonzia  
[www.sido.it](http://www.sido.it)



### Dr. JAMES A. MCNAMARA

Il Dr. James A. McNamara è Thomas M e Doris Graber Endowed Professor of Dentistry presso il Dipartimento di Ortodonzia e Odontoiatria Pediatrica dell'Università del Michigan. Lavora anche nel suo studio privato ortodontico ad Ann Arbor. Il Dr. McNamara ha scritto con l'artista William L. Brudon il libro di testo ampiamente utilizzato dalla comunità ortodontica mondiale *Orthodontics and*

*Dentofacial Orthopedics*. È uno dei pionieri nella sperimentazione e diffusione dell'ortopedia funzionale dei mascellari, dell'espansione rapida del palato e della terapia con maschera facciale.



### Dr. DAVID M. SARVER

Il Dr. David M Sarver ha ricevuto il suo Bachelor of Science nel 1973 presso l'Auburn University. Si è successivamente laureato presso l'University of Alabama School of Dentistry nel 1977. Ha conseguito un master post-dottorato e ha completato la sua certificazione in ortodonzia presso l'Università del North Carolina nel 1979. Ha aperto il suo studio a Birmingham nel 1979. Il Dr. Sarver è il co-autore di

*Contemporary Orthodontics*, il libro di testo ortodontico più utilizzato al mondo. Inoltre è ben noto come relatore su macro, micro e mini-estetica, trattamenti interdisciplinari, e la chirurgia correttiva dei mascellari.

### 1° Presentazione

**Dr. JAMES A. MCNAMARA**

#### TRATTAMENTO IN DUE FASI VS TRATTAMENTO IN FASE UNICA: COME SCEGLIERE LA STRADA DA PERCORRERE?

In ortodonzia gli ultimi dieci anni sono stati caratterizzati da numerose controversie, tra le quali e non tra le ultime come interesse suscitato, il dibattito riguardo la terapia a una fase Vs quella a due fasi. Questa presentazione si focalizza sui benefici e sugli inconvenienti dell'ortodonzia e della ortopedia precoce nei vari tipi di malocclusione, con particolare riguardo ai tipi di problemi che rispondono bene precocemente ed a quelli che, al contrario, rispondono meglio se approcciati nella dentizione mista tardiva o nella permanente precoce. La valutazione della efficacia ed efficienza dei trattamenti da parte del Dr. McNamara avverrà mediante l'approccio basato sull'evidenza.

#### Obiettivo formativo della presentazione

Alla fine di questo modulo il partecipante sarà in grado di:

- Capire, sulla base dell'evidenza, quale è il Timing corretto per il trattamento dei casi di I, II, e III Classe.
- Riconoscere il ruolo dell'espansione rapida del palato nei pazienti con deficit trasversale di arcata.
- Capire il ruolo degli apparecchi Herbst e Pendex nel trattamento delle II Classi.
- Comparare gli effetti della terapia ortopedica con espansore incollato/maschera facciale rispetto all'approccio del Dr. De Clerk con ancoraggio osseo ed elastici.

### 2° Presentazione

**Dr. DAVID M. SARVER**

#### L'INVECCHIAMENTO DEL VISO

Partendo da dove il Dr. McNamara ci ha portato riguardo la crescita e il trattamento nel periodo dell'adolescenza, il Dr. Sarver tratterà gli elementi e i principi che stabiliscono i cambiamenti dei tessuti molli e duri dopo l'adolescenza fino alla fine della nostra vita. Egli discuterà di come il sorriso cambi con l'età e di come i denti e lo scheletro cambino con la maturazione e l'invecchiamento. Questo approccio non ha solo un impatto sul trattamento dei bambini, ma ha anche un importante impatto sulle cure interdisciplinari. Questa presentazione fornirà numerose informazioni che spesso non sono conosciute ai dentisti di altre discipline con cui si lavora e che potrebbero essere importanti per la loro professione. Il corso è molto ricco di iconografia e di chiare linee guida che mirano ad un arricchimento professionale per il trattamento del paziente giovane e del paziente adulto.

#### Obiettivo formativo della presentazione

Alla fine di questo modulo il partecipante sarà in grado di:

- Capire i cambiamenti dei tessuti molli del viso che hanno importanza nella pianificazione del trattamento durante l'adolescenza.
- Riconoscere i cambiamenti scheletrici e dentoalveolari che hanno un importante ruolo nel trattamento protesico di denti mancanti.
- Determinare come il trattamento può essere concepito per ritardare o migliorare i segni del tempo.

**Lingua ufficiale del corso: INGLESE**

**(con traduzione consecutiva in Italiano a cura del Dr. Lorenzo Franchi)**

I partecipanti al Corso riceveranno un attestato.

#### Costo del corso:

Euro 200,00 +IVA

Euro 150,00 +IVA Soci S.I.D.O. e/o Specializzandi

**La quota comprende coffee break e light lunch.**

#### Orario:

8,30 – Registrazione

9,00-13,00 / 14,00-18,00

#### Modalità di pagamento:

anticipato con bonifico bancario intestato a Leone S.p.A.

presso Credito Emiliano

Centro Imprese Firenze

Codice IBAN IT98A0303202801010000090123

**ISO**<sup>®</sup>  
ISTITUTO  
STUDI  
ODONTOIATRICI

#### SCHEDA DI ISCRIZIONE

DA COMPILARE OBBLIGATORIAMENTE IN OGNI SUA PARTE

IL TRATTAMENTO ORTODONTICO NEL PAZIENTE IN CRESCITA E NELL'ADULTO: CONCETTI IN EVOLUZIONE

8 OTTOBRE 2014



Ortodonzia e Implantologia

#### DATI DEL PARTECIPANTE

Cognome e Nome \_\_\_\_\_

Indirizzo \_\_\_\_\_ CAP \_\_\_\_\_

Città \_\_\_\_\_ Tel. \_\_\_\_\_

P.IVA \_\_\_\_\_ C.F. \_\_\_\_\_

E-mail \_\_\_\_\_

Socio S.I.D.O.  Specializzando Scuola

#### DATI DI FATTURAZIONE SE DIVERSI

Cognome e Nome \_\_\_\_\_

Indirizzo \_\_\_\_\_ CAP \_\_\_\_\_

Città \_\_\_\_\_ Tel. \_\_\_\_\_

P.IVA \_\_\_\_\_ C.F. \_\_\_\_\_

E-mail \_\_\_\_\_

Nota informativa ai sensi del D. Lgs. 196/2003 I dati, acquisiti nell'ambito della nostra attività, sono trattati in relazione alle esigenze contrattuali e per l'adempimento degli obblighi legali e amministrativi. Tali dati sono trattati con l'osservanza di ogni misura cautelativa della sicurezza e riservatezza.

Data \_\_\_\_\_ Firma \_\_\_\_\_

Nel rispetto del D. Lgs. 196/2003, indicandoci i suoi dati avrà l'opportunità di essere aggiornato su tutte le iniziative commerciali e culturali da noi promosse. Solo se non desiderasse ricevere ulteriori comunicazioni, barri la casella



• **CORSO DI PERFEZIONAMENTO IN ODONTOIATRIA INFANTILE**

Direttore del corso: Dr. Lorenzo Franchi  
 27-28-29 Marzo / 8-9-10 Maggio 2014

ISO Istituto Studi Odontoiatrici

• **ORTODONZIA RIMOVIBILE (primo livello)**

Relatore: Odt. Fabio Fantozzi  
 31 Marzo / 1 Aprile 2014

ISO Istituto Studi Odontoiatrici

• **TWIN BLOCK: STORIA, FILOSOFIA, COSTRUZIONE**

Relatore: Odt. Fabio Fantozzi  
 10-11 Aprile 2014

ISO Istituto Studi Odontoiatrici

• **LA TECNICA STRAIGHT-WIRE OGGI: LINEE GUIDA E PROTOCOLLI DI TRATTAMENTO**

Direttore del corso: Dr. A. Fortini  
 Con la collaborazione del Dr. R. Ferro  
 Tutors: Dr.ssa G. Fortini, Dr.ssa E. Carli, Dr. A. Caburlotto  
 23-24 Maggio / 27-28 Giugno / 18-19 Luglio / 19-20 Settembre 2014

SOMMACAMPAGNA (VR)  
 c/o Studio Dr. F. Montagna

• **ORTODONZIA FISSA (primo livello)**

Relatore: Odt. Fabio Fantozzi  
 30 Giugno / 1 Luglio 2014

ISO Istituto Studi Odontoiatrici

• **CORSO DI ODONTOIATRIA INFANTILE E DI ORTODONZIA DELLE PRIME DENTATURE**

Relatori: Dr. R. Ferro, Dr.ssa I. Gozzi  
 11-12 Settembre / 16-17 Ottobre / 13-14 Novembre / 4-5 Dicembre 2014  
 15-16 Gennaio / 12-13 Febbraio 2015

ISO Istituto Studi Odontoiatrici

• **L'ORTODONZIA DIRETTAMENTE SUL PAZIENTE**

Relatore: Dr. Roberto Ferro  
 Settembre 2014 - Luglio 2016

Cittadella (PD)

• **IL TRATTAMENTO ORTODONTICO NEL PAZIENTE IN CRESCITA E NELL'ADULTO: CONCETTI IN EVOLUZIONE**

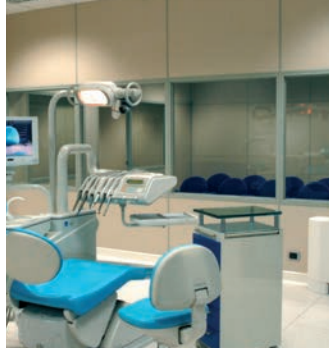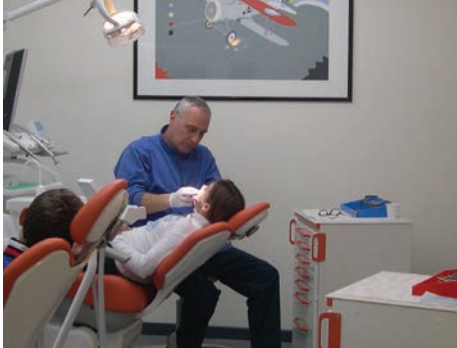Relatori: Dr. J. McNamara, Dr. D.M. Sarver  
 8 Ottobre 2014

ISO Istituto Studi Odontoiatrici

• **CORSO CLINICO DI ORTODONZIA E TECNICA STRAIGHT-WIRE SU PAZIENTI**

Direttore del corso: Dr. A. Fortini  
 Responsabili didattici: Dr.ssa G. Fortini, Dr.ssa E. Carli  
 27 Ottobre / 24 Novembre / 22 Dicembre 2014  
 19 Gennaio / 23 Febbraio / 23 Marzo / 20 Aprile / 25 Maggio / 22 Giugno 2015  
 20 Luglio / 21 Settembre / 19 Ottobre / 23 Novembre / 14 Dicembre 2015

ISO Istituto Studi Odontoiatrici



• **ORTODONZIA CLINICA CONTEMPORANEA - 19° Edizione**

Direttore del corso: Dr. A. Fortini

Invited speaker: Dr. F. Giuntoli

30-31 Ottobre / 27-28 Novembre / 11-12 Dicembre 2014

12-13 Gennaio / 5-6 Febbraio / 5-6 Marzo / 16-17 Aprile / 7-8 Maggio 2015

11-12 Giugno / 9-10 Luglio / 10-11 Settembre / 1-2 Ottobre 2015

ISO Istituto Studi Odontoiatrici

• **I CANINI INCLUSI:  
 DIAGNOSI E TERAPIA DALLA EVIDENZA SCIENTIFICA ALLA PRATICA CLINICA**

Relatori: Prof.ssa Paola Cozza, Dr. Arturo Fortini

6-7 Novembre 2014

ISO Istituto Studi Odontoiatrici

• **CORSO CLINICO PRATICO SU PAZIENTE 2014-2015**

Relatore: Dr.ssa Mila Fedi

24 incontri

PRATO

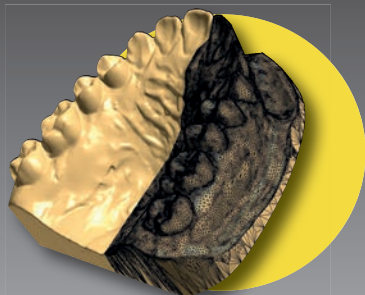
c/o Studio Dr.ssa M. Fedi

**Per informazioni ed iscrizioni:** Segreteria ISO - Tel. 055.304458 Fax 055.304455 e-mail: iso@leone.it [www.leone.it](http://www.leone.it)

**LEOTECH**

**13 Giugno 2014**

INCONTRO GRATUITO PER TECNICI SPECIALIZZATI IN ORTODONZIA



Dispositivi innovativi,  
 tecnologie digitali,  
 esperienze internazionali.

**Fabio Fantozzi**

Ortodonzia digitale: quello che funziona, quello che non funziona, quello che verrà.

**Lance Dowdle**

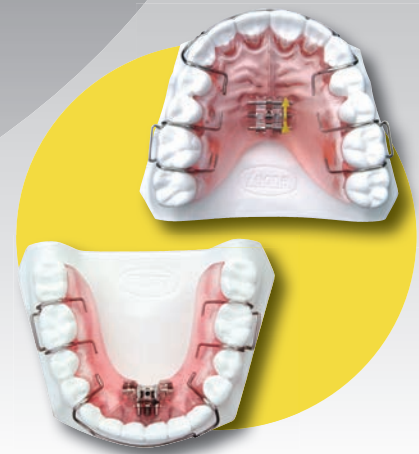Oltre 30 anni di esperienza di Ortodonzia tecnica negli Stati Uniti.

**Lluis Altesa**

Strategie e scelte per lavorare e crescere in tempo di crisi.

**Gabriele Scommegna**

Espansori ortodontici: i dettagli e le caratteristiche che fanno la differenza.



**Per informazioni ed iscrizioni:** Segreteria ISO - Tel. 055.304458 Fax 055.304455 e-mail: iso@leone.it [www.leone.it](http://www.leone.it)



Ortodonzia e Implantologia

# Sono disponibili i nuovi poster delle VITI ORTODONTICHE LEONE

**Viti ortodontiche**  
fabbricate in acciaio inossidabile

**Viti per placche rimovibili**

LEONE  
ORTODONZIA e IMPLANTOLOGIA  
LEONE S.p.A. • Via P. di Quarcacci, 50 • 50019 Sesto Fiorentino (Firenze) • Italia  
Ufficio Vendite Italia tel. 055.304432/33 • fax 055.374808 • italia@leone.it • www.leone.it

VITI ORTODONTICHE  
PER PLACCHE RIMOVIBILI

**Viti ortodontiche per apparecchi fissi**  
fabbricate in acciaio inossidabile

**espansori**

**oltre 500.000**  
catalizzati  
Fano

**viti per biomeccanica**

**distalizzatori**

**novità**  
A022-p1  
chiavette snodata  
con conta attivazioni

**first class**

**fast back**

LEONE  
ORTODONZIA e IMPLANTOLOGIA  
LEONE S.p.A. • Via P. di Quarcacci, 50 • 50019 Sesto Fiorentino (Firenze) • Italia  
Ufficio Vendite Italia tel. 055.304432/33 • fax 055.374808 • italia@leone.it • www.leone.it

VITI ORTODONTICHE  
PER APPARECCHI FISSI

Per richiederli:

# clienti@leone.it



# Un nuovo dispositivo per l'espansione lenta del mascellare superiore: l'espansore riattivabile con molle a balestra in nichel-titanio MEMORIA®

Dr. Alessandro Gianolio\*, Dr. Claudio Lanteri\*, Dr.ssa Valentina Lanteri\*, Dr.ssa Claudia Cherchi\*

\* Specialisti in Ortognatodonzia, Liberi Professionisti

Il crossbite posteriore è la malocclusione trasversale più frequente ed è generalmente accompagnata dall'affollamento dell'arcata superiore. (Harvold et al. 1972; Bishara and Staley 1987). Gli attuali orientamenti in ortodonzia sono spesso rivolti a modalità di trattamento di tipo non estrattivo che richiedono interventi di ortopedia dento-facciale. Le apparecchiature di espansione mascellare utilizzate a tal fine, oltre ad aumentare i diametri trasversi, producono un aumento di lunghezza dell'arcata, cioè dello spazio disponibile (Adkins et al. 1990). Krebs (1964) ha dimostrato come la correzione del cross bite posteriore determini incrementi stabili nella base mascellare e delle cavità nasali. Molti autori hanno descritto apparecchi per l'espansione mascellare, differenti per caratteristiche tecniche, per ammontare di espansione e per tipologia delle modificazioni prodotte.

Tutte le tecniche di espansione del mascellare prevedono l'applicazione di forze laterali continue sui denti pilastro mediante appositi apparecchi, fissi o rimovibili. Le forze applicate devono essere in grado di determinare sui mascellari una reazione morfologica le cui caratteristiche sono legate principalmente a tre fattori:

- a) età del paziente
- b) tipo di forza applicata (leggera = ortodontica oppure pesante = ortopedica)
- c) ampiezza dell'espansione e suo rapporto con il tempo di applicazione della forza.

L'effetto dell'espansione dell'arcata dentale sulle basi palatine diminuisce con l'aumentare dell'età, in rapporto all'aumento della rigidità dello scheletro facciale.

Il diverso tipo di risposta biologica è legato alla intensità e durata delle forze: in effetti, la metodica della espansione rapida si basa sulla capacità del parodonto di opporsi al movimento dentale, a causa della ialinizzazione del legamento, quando su di esso vengono esercitate forze molto elevate, al contrario il movimento dentale si manifesta quando le forze sono leggere ma continue.

Quando si attua un trattamento di espansione ortopedica del mascellare, l'obiettivo è quello di ottenere minimi effetti dentali con il massimo effetto scheletrico (Haas 1961). Molti studi hanno evidenziato significativi cambiamenti nel diametro trasversale intercanino ed intermolare a livello mascellare e mandibolare (Haas 1965,1970; Timms 1980; Akkaya et al. 1998) dopo espansione mascellare ortopedica. Le modificazioni ortopediche che si manifestano quando si agisce precocemente sulle strutture ancora attive, si

dimostrano tendenzialmente stabili nel tempo (Haas 1980, Bishara 1987, McNamara 1993) ma non esenti da effetti collaterali, come risulta da molti studi clinici ed istologici che hanno permesso di rilevare, ad esempio, microtraumi a carico dell'articolazione temporomandibolare, microfratture della sutura e specialmente i riassorbimenti radicolari esterni (Linder Aronson 1979, Barber e Simms 1981 Langford 1982).

L'espansione mascellare lenta permette di eliminare questi svantaggi ed ottenere una reazione fisiologica dei tessuti, di rimodellamento dell'osso alveolare, durante l'aumento trasversale (Mew 1983; Profitt 1986; Vardimon 1991). È stato anche dimostrato che l'espansione lenta mascellare può avere effetti ortopedici nei soggetti in crescita (Cotton 1978, Hicks 1978, Bell and Le Compte 1981 Mossaz 1989). In anni recenti è stata messa a punto un'apparecchiatura per l'espansione lenta mascellare in grado di esercitare una forza di intensità costante nel tempo, mediante la riattivazione di una molla compressa in acciaio: l'espansore lento ammortizzato (E.L.A.) (C. Lanteri, F. Francolini 2005).

**L'E.L.A. (Espansore Lento Ammortizzato) è un dispositivo ortodontico, su misura individuale, che permette di realizzare l'espansione del mascellare, prevalentemente mediante rimodellamento dento-alveolare, applicando forze, leggere e continue, predeterminate per intensità e direzione, che trova la sua indicazione ottimale in caso di deficit alveolare.**

Come peraltro proposto anche da altri autori (Profitt 1986), oltre che in pazienti in età evolutiva, l'espansione lenta è stata utilizzata in soggetti che presentano una possibile completa maturazione della sutura o anche come alternativa all'espansione chirurgicamente assistita (Handelmann 1997, 2000).

La prima versione dell'E.L.A., realizzato dalla Leone, a prima vista appare molto simile ad un espansore rapido ma in realtà se ne differenzia nettamente per vari aspetti sia tecnici che biomeccanici. All'interno della struttura metallica della vite specifica trova posto una molla precaricata, da 500 grammi oppure da 800 grammi, a scelta dell'operatore, che permette di sviluppare una forza costante in grado di generare un movimento dentale biologicamente ideale e biomeccanicamente controllato (Fig.1).

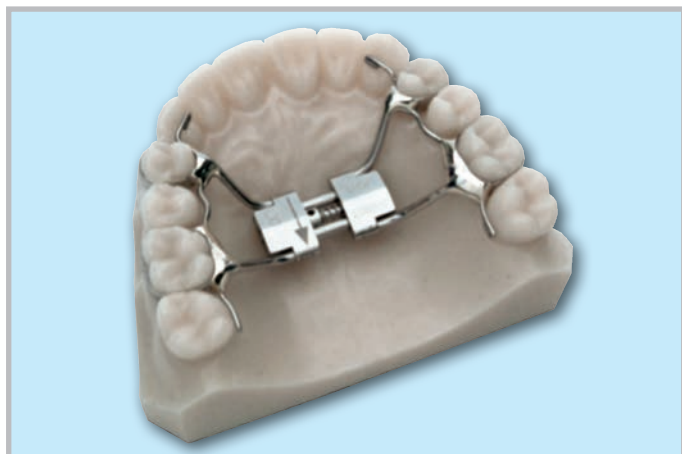

Fig. 1 - Caratteristica conformazione dell' E.L.A. di prima generazione, con estensioni sui canini e sui secondi molari

La molla, non visibile in quanto contenuta all'interno del corpo della vite, rappresenta la vera componente attiva del sistema mentre la vite, a differenza di quanto avviene in caso di espansione rapida della sutura palatina, ha semplicemente il compito di comprimere la molla e non esercita quindi nessuna azione diretta sui denti pilastro. L'uso di forze leggere e continue genera riassorbimento osseo diretto e quindi rimodellamento dento-alveolare, che è la reazione ricercata quando si desidera realizzare l'espansione lenta (Fig. 2).




Fig. 2 - Visualizzazione dell'interno della struttura metallica della vite specifica per E.L.A. dove è alloggiata una molla compressa da 500 grammi oppure da 800 grammi, in grado di sviluppare forze trasversali simmetriche e costanti, che generano un movimento dentale biomeccanicamente controllato, per ammontare e direzione

Nel 2013, sulla base delle esperienze acquisite dagli operatori, la Leone ha introdotto una radicale modifica dell'E.L.A, che ha portato all'eliminazione della molla tipo coil spring, sostituita da un elemento attivo di nuova concezione.

La struttura nel suo complesso è rimasta del tutto simile a quella di un comune espansore rapido o lento, ma in questo caso la vite d'attivazione, con filettatura monolaterale, agisce comprimendo una doppia molla a balestra in nichel-titanio che, in fase di disattivazione recupera le sue dimensioni, determinando un'espansione calibrata dell'arcata superiore. Sono attualmente disponibili in commercio due tipi di molle a balestra, la light di 500 gr e la medium di 800 gr. Le dimensioni del corpo della vite sono 11x12x4 mm, quindi ridotte e adattabili anche a condizioni critiche come palati molto stretti o ad arcate iposviluppate trasversalmente.

Per adattarsi alle diverse contingenze cliniche, esiste la possibilità di scegliere tra due dispositivi:

- 1 - nel primo tipo le molle a balestra sono due ed hanno un'espansione massima di 6 mm mentre il giro della vite centrale è di 0,4 mm. Poiché i fori sono posizionati ad ogni quarto di giro, ogni attivazione determina un'espansione della vite di 0,1 mm. Si eseguono pertanto 8-10 attivazioni al mese in un'unica soluzione, raggiungendo il numero massimo di attivazioni effettuabili, pari a 35 attivazioni;
- 2 - il secondo tipo è caratterizzato dalla presenza di tre molle a balestra che permettono di ottenere un'espansione di ben 10 mm e il raggiungimento di un massimo di 50 attivazioni. Anche in questo caso le forze espresse possono essere di 500 (light) o 800 gr (medium).

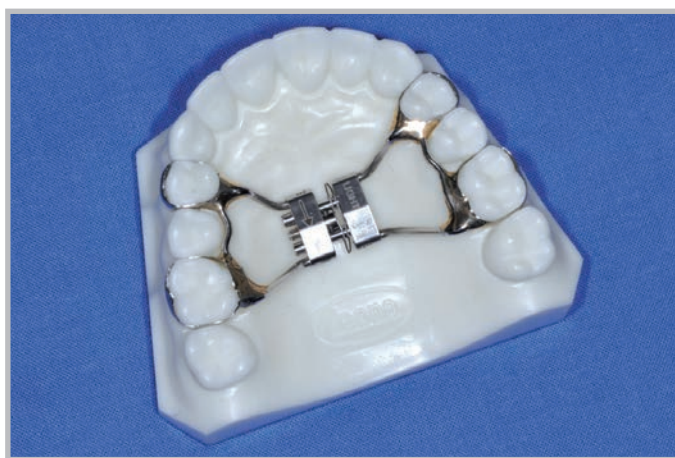

Fig. 3 - Il nuovo tipo di Espansore Lento Ammortizzato, caratterizzato dalla doppia molla a balestra in nichel-titanio











							fori da attivare per la max espansione consentita
	11 mm	4 mm	bracci	corpo			
							
<b>A2703-06</b> molla light 500 gr ca.			1,5 mm	12 mm	6 mm	0,4 mm	35
							
<b>A2704-06</b> molla medium 800 gr ca.							
							
<b>A2703-10</b> molla light 500 gr ca.			1,5 mm	16 mm	10 mm	0,4 mm	50
							
<b>A2704-10</b> molla medium 800 gr ca.							

Fig. 4 - Caratteristiche vite con doppia molla a balestra

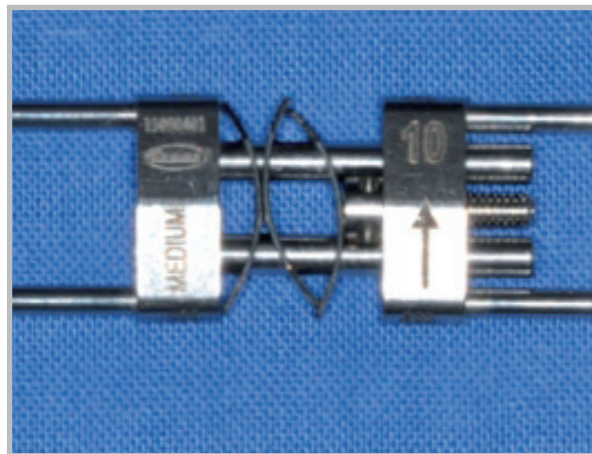


Fig. 5 - Vite con tripla molla a balestra

## TWO IN ONE

L'ELA, oltre alla possibilità di effettuare una espansione lenta, può essere adoperato, anche per effettuare l'espansione rapida della sutura palatina.

In questo caso occorre evidentemente modificare la gestione delle attivazioni. Per determinare la diastasi della sutura occorre attivare, portando a completa compressione l'elemento attivo (molla o balestra).

Ulteriori attivazioni del dispositivo comportano l'azione diretta della vite, con produzione di forze ortopediche. In caso di mancata diastasi della sutura in soggetti border line per età, la disattivazione della vite riporterà la molla o la balestra nel range di azione delle forze leggere, ripristinando la funzione di espansore lento.

CASO CLINICO

Il paziente (A.G. di anni 9) si è presentato alla nostra osservazione per la presenza del morso crociato monolaterale destro, diagnosticato correttamente dalla Pediatra.

Il consueto iter di valutazione clinica e documentale (modelli di studio, foto del volto e della bocca, ortopantomografia e teleRx LL) ha condotto alla diagnosi di:

- classe I scheletrica e dentale in soggetto normodivergente,
- stadio di dentizione mista precoce
- morso incrociato monolaterale destro per iposviluppo trasversale del palato
- shift mandibolare verso destra con secondaria deviazione omolaterale della linea mediana
- lieve deficit di spazio disponibile a livello degli incisivi laterali superiori.

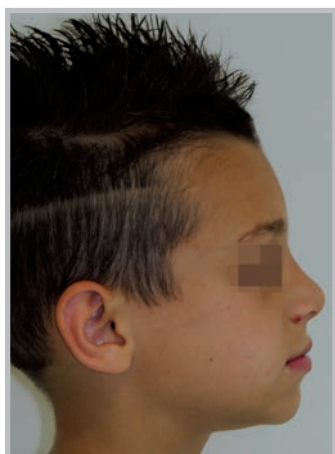

Fig. 6a



Fig. 6b

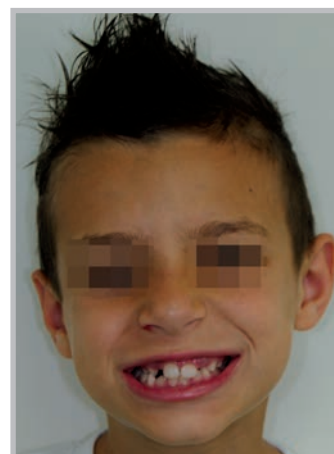

Fig. 6c

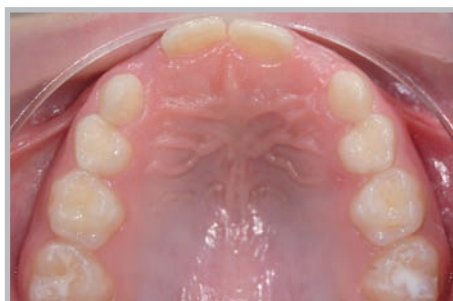

Fig. 6d

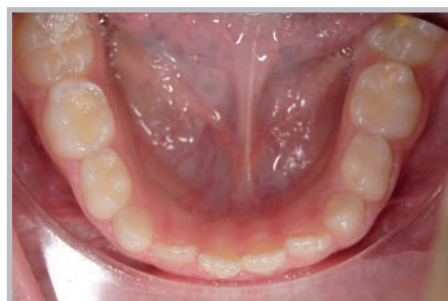

Fig. 6e

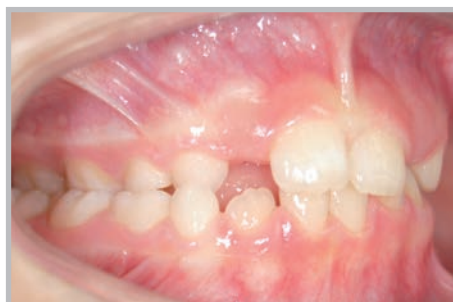

Fig. 6f

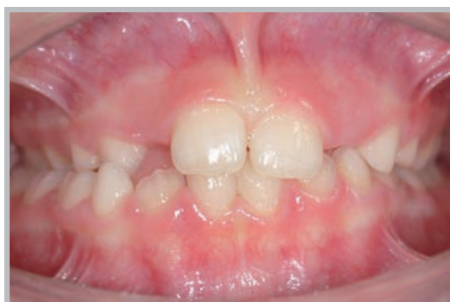

Fig. 6g

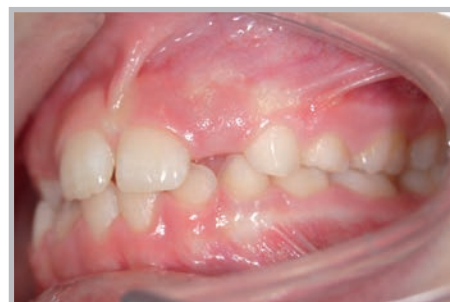

Fig. 6h

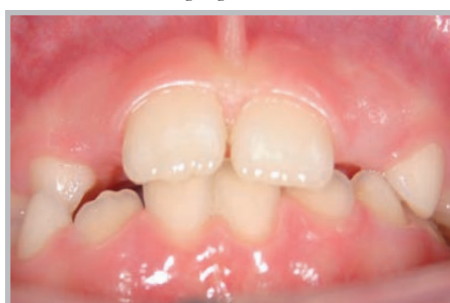

Fig. 6i

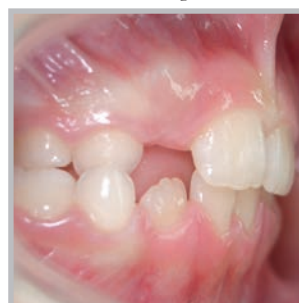
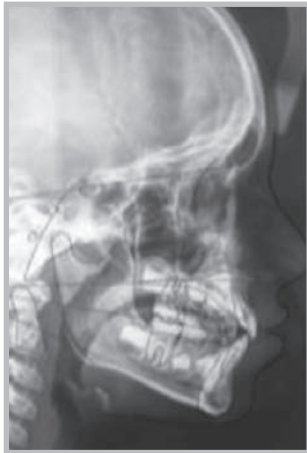
Fig. 6l

Figg. 6a-l - A.G. di anni 9. Foto iniziali



S.N / A	82° +/- 3,5°	78°
S.N / Pg	82° +/- 3,5°	76°
A.N / Pg	2° +/- 2,5	2°
S.N / ANS.PNS	8° +/- 3,0°	7°
S.N / Go.Gn	33° +/- 2,5	32°
ANS.PNS / Go.Gn	25° +/- 6	25°
+1 / ANS.PNS	110° +/- 6,0	109°
-1 / Go.GN	94° +/- 7°	96°
-1 / A.Pg (mm)	2 +/- 2 mm	1.5 mm
OVJ	3,5 +/- 2,5 mm	2 mm
OVB	3,5 +/- 2,5mm	2 mm
+1/-1	132° +/- 6,0°	129°

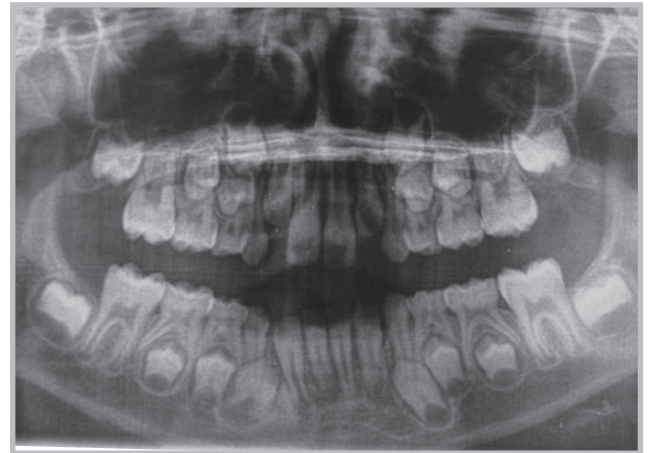


Fig. 7a

Fig. 7b

Fig. 7c

Figg. 7a-c - A.G. di anni 9. Radiografia panoramica, teleradiografia latero-laterale e cefalometria finali

Gli obiettivi del trattamento sono:

- espansione dell'arcata superiore per correzione del morso crociato monolaterale,
- normalizzazione di overjet e overbite,
- allineamento delle linee mediane,
- armonizzazione di forma e funzione delle arcate.

La prognosi in casi simili è buona, soprattutto se si considera che non è richiesta alcuna collaborazione e che abitualmente la compliance del paziente è buona, data l'assoluta assenza di dolore o di senso di trazione.

Per la realizzazione del trattamento abbiamo scelto l'Espansore Lento Ammortizzato di nuova generazione, con doppia molla a balestra in nichel-titanio.

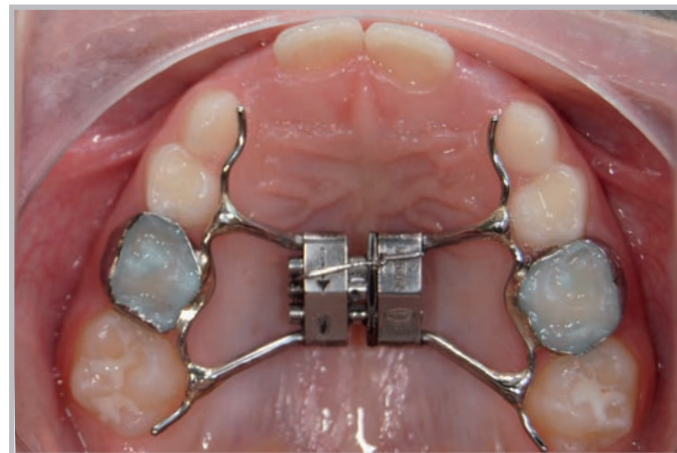


Fig. 8 - Inizio dell'espansione: l'E.L.A. viene consegnato dal laboratorio già preattivato, con una legatura metallica che tiene avvicinati i corpi della vite. Dopo la cementazione la legatura metallica viene rimossa in modo da consentire l'inizio dell'espansione

Al controllo clinico dopo un mese, abbiamo osservato l'aumento della luce tra i due elementi della molla; abbiamo perciò eseguito 8 attivazioni per permettere un riavvicinamento delle stesse e l'inizio di una nuova espansione. Tale operazione è stata ripetuta mensilmente, raggiungendo un totale di 32 attivazioni. Al termine dell'espansione è stata eseguita radiografia oclusale che evidenzia chiaramente il rimodellamento osseo, verificatosi a livello della sutura mediana del palato.




Fig. 9 - Sequenza di espansione e attivazione:  
 1 - cementazione dell'E.L.A. con legatura di bloccaggio;  
 2 - espansione dopo 1 mese;  
 3 - espansione dopo 2 mesi;  
 4 - riattivazione eseguita nella stessa seduta;  
 5 - ulteriore riattivazione della molla;  
 6 - espansione dopo 4 mesi

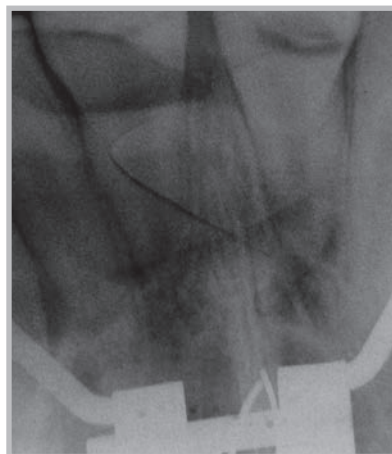

Fig. 10 - Rx occlusale a fine espansione. Non si è verificata la diastasi della sutura, tipica dell'espansione ortopedica ma si osserva il rimodellamento osseo, verificatosi a livello della sutura mediana del palato, che caratterizza l'espansione lenta nei soggetti in crescita

Dopo 4 mesi dall'inizio dell'espansione il morso incrociato è stato corretto e si attende la stabilizzazione del risultato con l'apparecchio in situ. Un'ulteriore attesa di 3 mesi ci ha permesso di apprezzare clinicamente l'eruzione degli incisivi laterali superiori, la centratura delle linee mediane e l'armonizzazione della forma e funzione delle arcate, il raggiungimento quindi degli obiettivi prefissati. Le analisi cefalometriche ed il riscontro radiografico confermano i risultati clinici ottenuti.

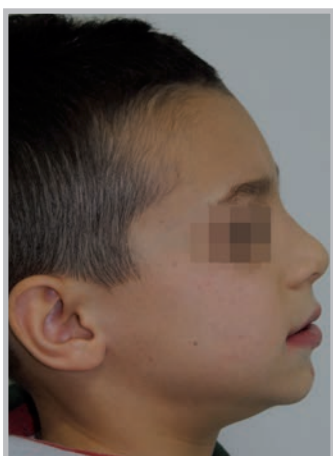

Fig. 11a

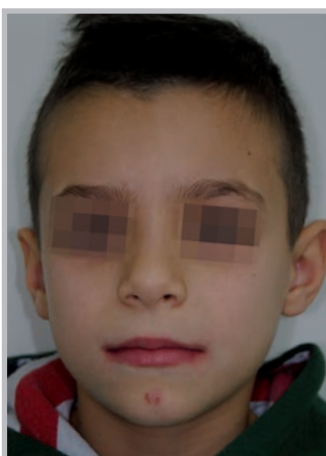

Fig. 11b

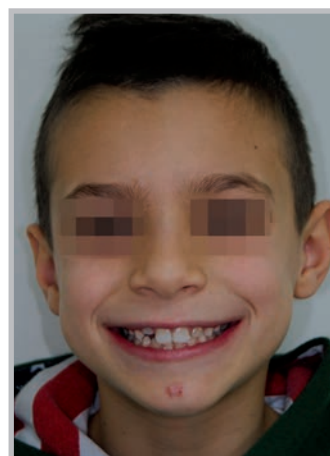

Fig. 11c

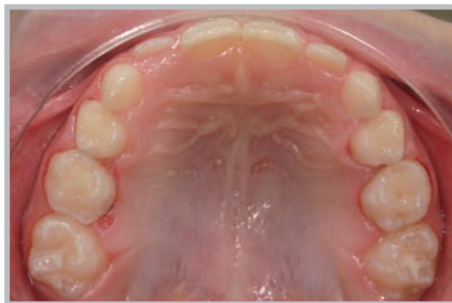

Fig. 11d

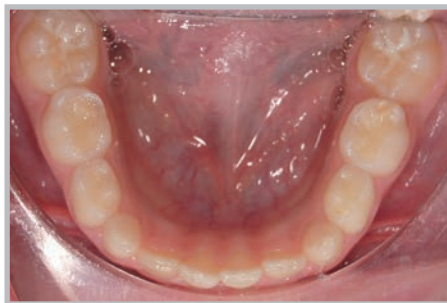

Fig. 11e

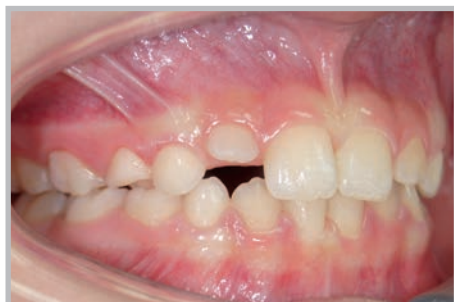

Fig. 11f

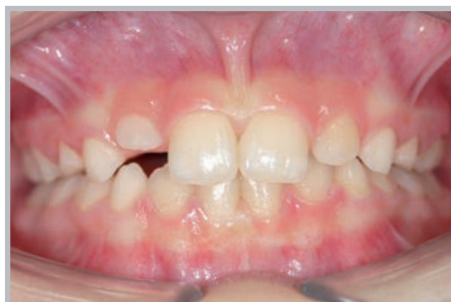

Fig. 11g

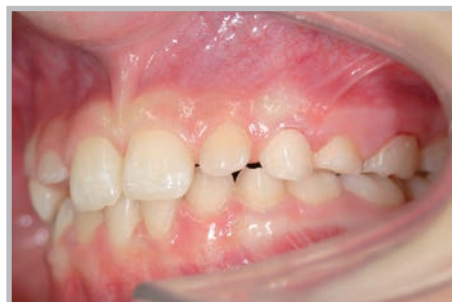

Fig. 11h

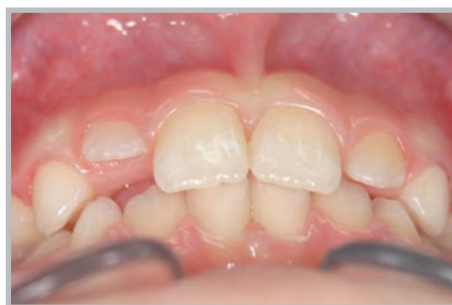

Fig. 11i

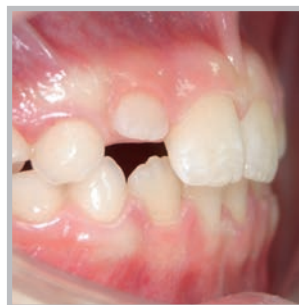

Fig. 11l

Figg. 11a-l - A.G. di anni 9. Foto finali

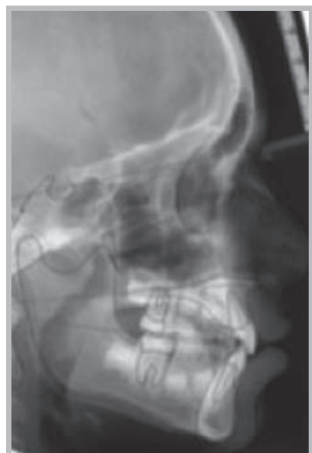

Fig. 12a

S.N / A	82° +/- 3,5°	78°
S.N / Pg	82° +/- 3,5°	76°
A.N / Pg	2° +/- 2,5°	2°
S.N / ANS.PNS	8° +/- 3,0°	7°
S.N / Go.Gn	33° +/- 2,5°	31°
ANS.PNS / Go.Gn	25° +/- 6	24°
+1 / ANS.PNS	110° +/- 6,0	106°
-1 / Go.GN	94° +/- 7°	96°
-1 / A.Pg (mm)	2 +/- 2 mm	1 mm
OVJ	3,5 +/- 2,5 mm	4 mm
OVB	3,5 +/- 2,5mm	2 mm
+1/-1	132° +/- 6,0°	133°

Fig. 12b

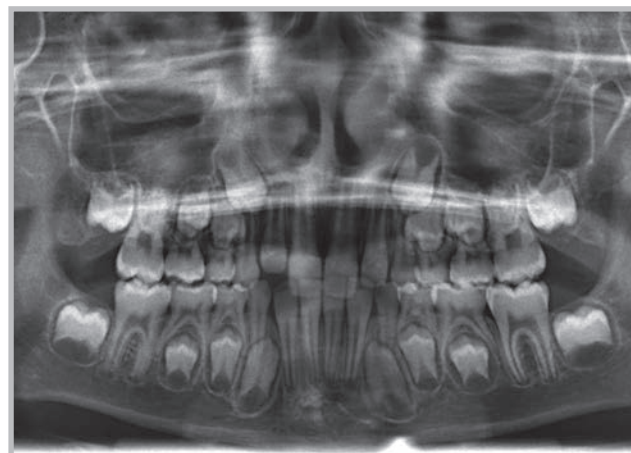


Fig. 12c

Figg. 12a-c - Radiografia panoramica, teleradiografia latero-laterale e cefalometria finali

I risultati ottenuti comprovano l'efficacia, l'efficienza e la facilità di impiego dell'espansore lento ammortizzato, nella correzione dei deficit mascellari trasversali nel paziente in crescita.

I vantaggi nell'utilizzo di questa apparecchiatura che abbiamo constatato nell'impiego clinico, consistono principalmente in:

- facilità d'attivazione
- controllo visivo dell'attivazione
- sicurezza d'impiego
- assenza di collaborazione da parte del paziente
- movimento prevalentemente corporeo dei denti
- forze predeterminate, leggere e costanti
- predicibilità dei risultati.

Gli effetti sono clinicamente e radiograficamente sovrapponibili a quelli raggiungibili con l'E.R.P., pertanto in condizioni svantaggiose per l'uso dell'E.R.P. l'E.L.A. rappresenta un'ottima alternativa.

Le nostre ulteriori ricerche, già in corso, basate su campioni più significativi, sono orientate verso il confronto con altri apparecchi di espansione e si avvalgono sia di misurazioni sui modelli che di analisi lineari e angolari sulle teleradiografie latero-laterali e postero-anteriori.

## BIBLIOGRAFIA

- Baccetti T, Franchi L, Cameron CG, McNamara JA Jr. Treatment timing for rapid maxillary expansion. *Angle Orthod* 2001; 71:343-50.
- Gianolio A., Beretta M., Lanteri C., Lanteri V. Rapid and slow maxillary expansion: a postero-anterior cephalometric study *World Journal of Orthod.* Vol. suppl. 7th Int. Orth. Congress Sydney 2010
- Haas AJ. Long-term posttreatment evaluation of rapid palatal expansion. *Angle Orthod* 1980;50:189-217.
- Haas AJ. The treatment of maxillary deficiency by opening the midpalatal suture. *Angle Orthod* 1965;35:200-17.
- Handleman CS, Wang L, Begole EA, Haas AH. Nonsurgical rapid palatal expansion in adults: report on 47 cases using the Haas expander. *Angle Orthod* 2000;70:233-40.
- Krebs A. Midpalatal suture expansion studied by the implant method over a seven year period. *Eur Orthod Soc* 1964;40:131-42.
- Lanteri C., Lerda F., Francolini F. L'espansore Lento Ammortizzato (E.L.A.): un nuovo apparecchio di espansione mascellare *BOLL. INFORM. ORTOD.* Firenze 4: 22-28 2005
- Lanteri C., Beretta M., Lanteri V. L'espansore lento ammortizzato (E.L.A) *Boll. Inform. Ortod. Firenze* 79: 11-20 2007
- Lanteri C., Beretta M., Lanteri V. L'utilizzo dell'E.L.A. nell'espansione mascellare *Dental Tribune* anno III n° 7: 6-12 2007
- Lanteri V., Lanteri C., Sfondrini M.F. Un nuovo apparecchio di espansione mascellare: l'espansore lento ammortizzato *Atti IX Conv. S.I.O.C.M.F. Lombardia Nembro* (Bg) 2006
- Lerda F., Lanteri C., A new appliance for maxillary expansion: E.L.A. (Espansore Lento Ammortizzato) *World J. Orthod* Vol 6 suppl. 6th Int. Orth. Congr. Paris pag 273 2005
- McNamara JA Jr. Early intervention in the transverse dimension: is it worth the effort? *Am J Orthod Dentofacial Orthop* 2002; 121:572-4.
- McNamara JA. Maxillary transverse deficiency. *Am J Orthod Dentofacial Orthop* 2000;117:567-70.
- Melsen B. A histological study of the influence of sutural morphology and skeletal maturation on rapid palatal expansion in children. *Trans Eur Orthod Soc* 1972;48:499-507
- Mobicri P., Beretta M., Lanteri V., Lanteri C., Caprioglio A., Dental skeletal and periodontal changes in adult patients treated with a slow maxillary expander., *ATTI 89° Congress of European Orthodontic Society (Free Topics SP 251 pag. 175) Santiago de Compostela June 2012*
- Spillane LM, McNamara JA Jr. Maxillary adaptations following expansion in the mixed dentition. *Semin Orthod* 1995;1:176-87.



# NUOVO DESIGN

## Tubi **EXTREMO** *No-Nichel*



● DESIGN A BASSO PROFILO  
PER EVITARE INTERFERENZE OCCLUSALI

● INDENT OCCLUSALE  
PER UN ADATTAMENTO IDEALE  
ALL'ANATOMIA DEI MOLARI

● SVASATURA AD IMBUTO  
PER AGEVOLARE  
L'INSERIMENTO dell'ARCO



ORTODONZIA e IMPLANTOLOGIA

I tubi di acciaio inossidabile Extremo no-nichel, fabbricati in pezzo unico con tecnologia **MIM**<sup>®</sup>, presentano un profilo basso per limitare le interferenze occlusali ed una basetta anatomica con indent occlusale per un adattamento ideale all'anatomia del dente e superficie interna a micro celle molto ritentive.

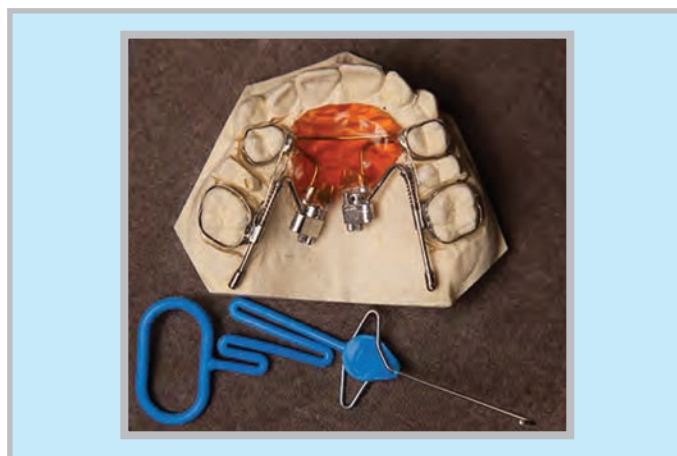
L'ingresso mesiale del tubo ha una svasatura ad imbuto che agevola l'inserimento dell'arco. Il gancio gengivale altamente ritentivo è angolato per il massimo comfort del paziente.

# So you want to make a FastBuck (FastBack)?

## *Costruire un FastBack è facile ed economicamente vantaggioso*

Matt Frketich - Phoenix, Arizona - USA

*Matt Frketich è odontotecnico e titolare di un laboratorio "full service" di Phoenix con oltre 53 anni di esperienza in protesi e in ortodonzia. Pubblichiamo queste sue indicazioni per la costruzione di un dispositivo FastBack di cui non abbiamo volutamente tradurre il titolo, (ne abbiamo indicato solo il senso) in quanto l'Autore gioca con il significato e la pronuncia delle parole della propria lingua e il nome FastBack.*



### INTRODUZIONE

Non pensate al Fastback come un dispositivo difficile da costruire. Vi sono solamente due punti di saldatura, due tubi palatali saldati a bande molari, otto giunti di saldatura e cinque pieghe sul filo.

#### **I giunti di saldatura sono:**

- 2 per unire i tubi palatali alle bande molari
- 2 sulle bande premolari dove si uniscono i bracci anteriori delle viti, che si affogano nel bottone acrilico, alla barra palatale tra i premolari
- 2 per gli stop per la molla a spirale
- 2 per fermare i terminali sferici.

#### **Le pieghe da eseguire sul filo sono:**

- 2 sui bracci distali delle viti Fastback
- 2 sui bracci anteriori delle viti Fastback
- 1 per creare la barra palatale tra i premolari.

Seguono semplici istruzioni corredate da fotografie che mostrano la facilità con cui questo ingegnoso apparecchio può essere costruito.

### PREPARAZIONE

La vera difficoltà nel costruire questo apparecchio sta nel preparare, scartare e segare il modello. Gli eventuali problemi possono essere risolti con pochi semplici passi.

1. Prendete un'impronta del modello principale e fatene un duplicato.

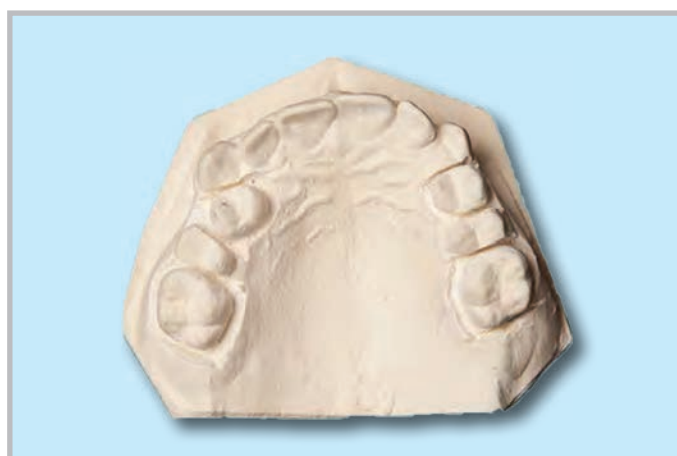

Fig. 1

2. Provate le bande molari e premolari sul modello di prova e in seguito su quello principale.

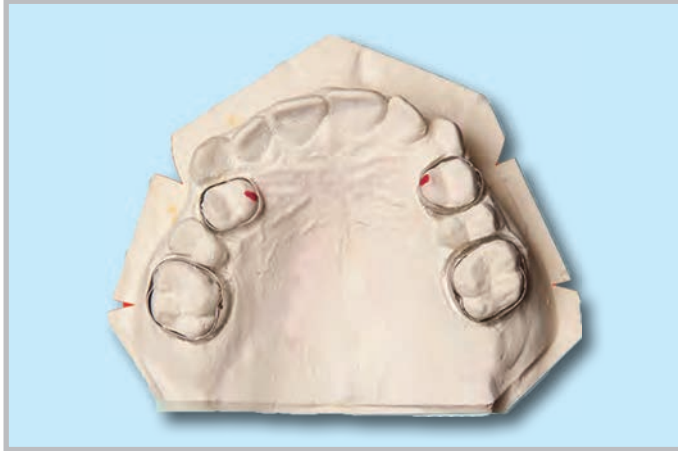

Fig. 2

3. Segnate quello che è il punto anteriore sulla banda premolare dove verrà saldata la barra (di .036") che passerà all'interno del bottone palatale.

4. Segnate due linee che serviranno come riferimento per il posizionamento delle due viti del FastBack.

5. Determinate la lunghezza posteriore del dispositivo con riferimento al primo molare.

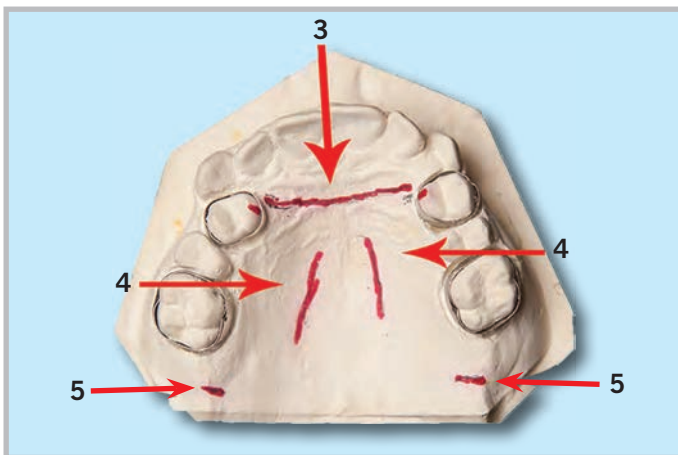


Fig. 3

## PROCEDURA

Nota: nel posizionare e poi puntare i tubi palatali alle bande molari, considerate di lasciare lo spazio necessario per gli stop premi molla.

- Puntate e poi saldate i tubi alle bande molari.

- Piegate il braccio anteriore lungo, con riferimento alla linea tracciata per la costruzione della barra all'interno del bottone acrilico, fino ad arrivare a toccare la banda premolare.

- Piegate il braccio posteriore all'indietro, all'incirca in corrispondenza del lato distale della banda del premolare.

- Saldate gli stop premi molla al braccio posteriore.

- Costruite la barra anteriore, da affogare nel bottone, con un filo di .036" e posizionate le estremità sulle bande premolari, accanto a quelle dei bracci anteriori.

- Quando entrambi i fili sono al loro posto, tagliate l'eccedenza rispetto alla zona della saldatura.

- Usate cera collante per tenere fermi in posizione tutti i componenti.

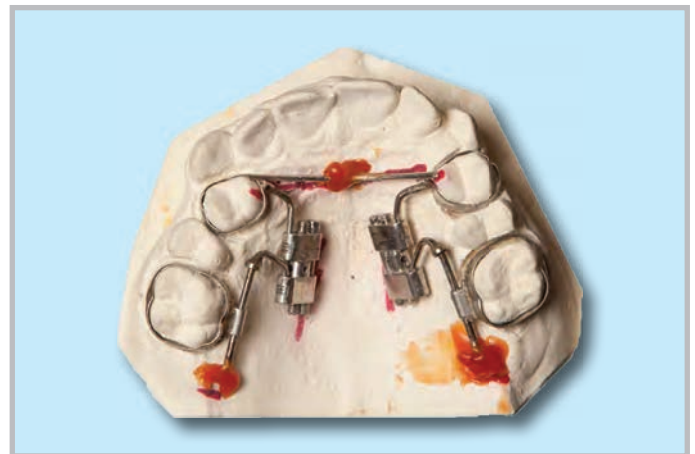

Fig. 4

- Applicate la pasta termoisolante e saldate.

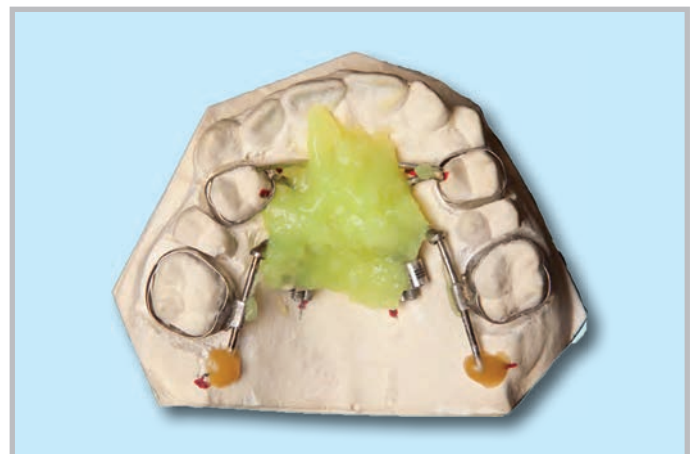

Fig. 5

- Dopo la saldatura rimuovete la pasta mettendo il FastBack in un bagno ad ultrasuoni con acqua pulita.

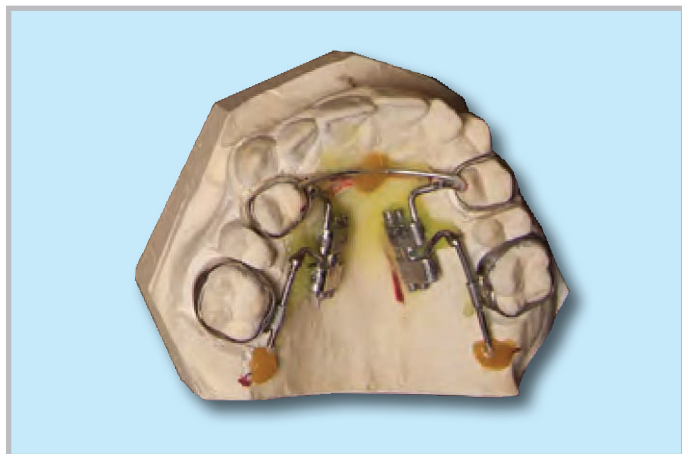


Fig. 6

- Comprimete la molla scorrendo la banda in avanti e fermandola con una pinza tipo Matthieu. Con un'altra pinza trattenete il terminale sferico e saldatelo all'estremità del braccio posteriore.




Fig. 8

- Realizzate il bottone di ancoraggio palatale con la resina Leocryl.

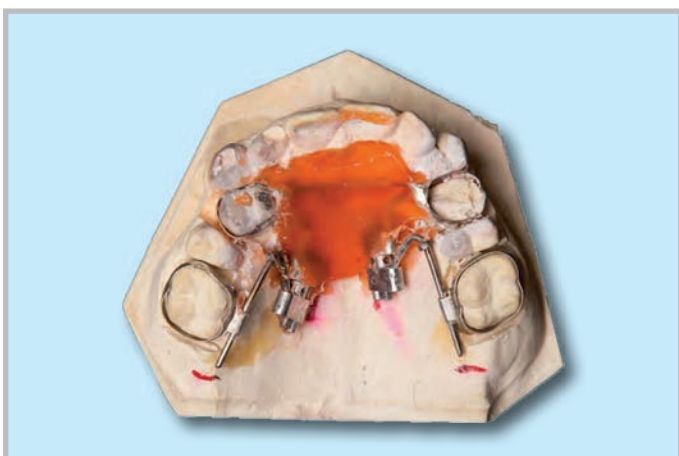

Fig. 7

- Pulite il FastBack e rimettetelo sul modello; applicate del filo per legature tra il tubo molare e la banda premolare al fine di tenere compresse le molle facilitando la successiva cementazione in bocca.

La legatura verrà rimossa in bocca consentendo la spinta distalizzante delle molle.

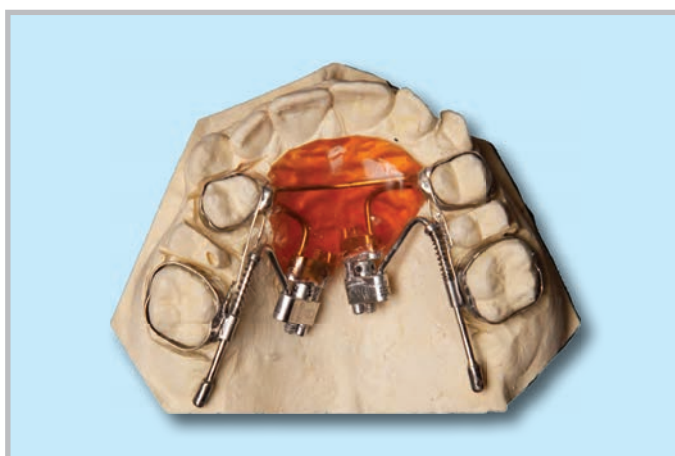


Fig. 9

- Dopo aver rimosso l'apparecchio dal modello, controllate che le due viti si possano aprire.
- Posizionate le molle a spirale su entrambi i bracci, in appoggio al tubo linguale del molare.

## ERRATA CORRIGE

Per un errore di impaginazione dell'articolo del Sig. Michele Grazioso "Attacchi linguali IDEA-L: procedure di laboratorio per bonding indiretto su modello di arcata inferiore, previo set-up di 42-41-31-32-33" pubblicato sul Bollettino 92, a pagina 42 è stato inserito, nel paragrafo Materiali e strumentazioni, il testo "Le informazioni contenute nel bracket [...] nelle tre dimensioni dello spazio." che nulla ha a che vedere con il testo dell'articolo. Ce ne scusiamo con i lettori e con l'Autore.

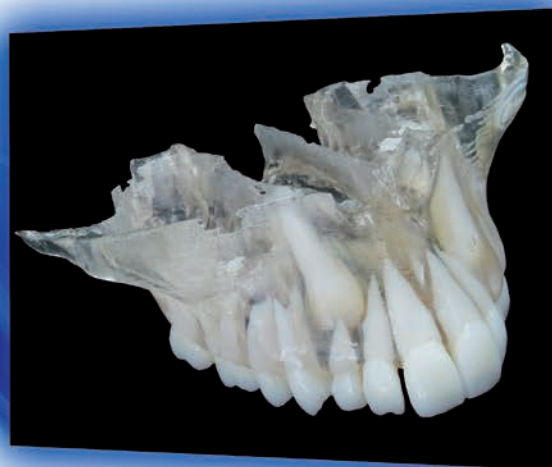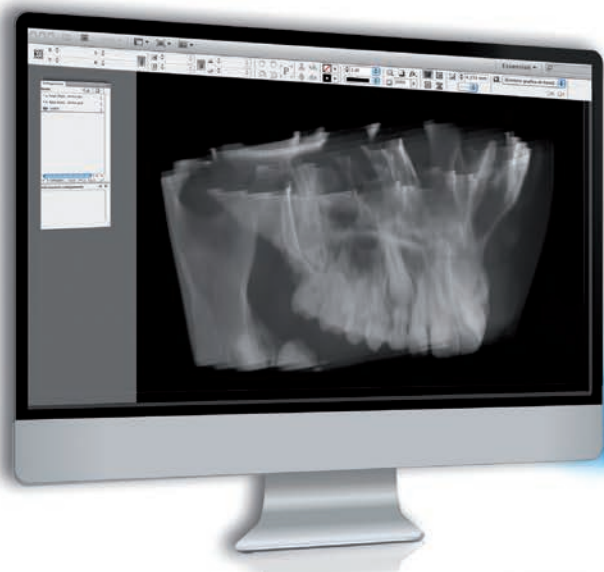
# SOLUZIONI DIGITALI IN ORTODONZIA

**Digital Service**



## REPLICHE ANATOMICHE in resina bicolore

Realizzazione, da file DICOM, di prototipi in rapporto 1:1 all'anatomia del paziente con evidenziazione delle strutture utili alla diagnosi: nervi, seni, denti inclusi.



● Arcata Superiore 280€\*

● Arcata Inferiore 280€\*

● Settore di arcata 200€\*

Per informazioni: Servizio Clienti **DIGITAL SERVICE LEONE** tel. 055.304439



ORTODONZIA e IMPLANTOLOGIA

# Valutazione dell'ortopantomografia e utilizzo di replica tridimensionale in resina per il trattamento dell'inclusione dei canini superiori

Dr. Matteo Camporesi, Dr.ssa Caterina Masucci, Dr. Andrea Vangelisti  
Università degli Studi di Firenze

Le inclusioni dentali rappresentano un'evenienza clinica di frequente riscontro in odontoiatria avendo un'incidenza di circa il 15% (Grover e Lorton, 1985). Tra le possibili inclusioni dentali quella dei canini superiori sono quelle con maggiore incidenza (dallo 0,2% al 2,8%) se si escludono quelle dei terzi molari (Ericson e Kurol, 1987, 1988).

In uno studio condotto da Ericson e Kurol (2000) sono stati analizzati 156 canini ectopici, da questo lavoro è emerso che il 50% di essi era in posizione palatale o disto-palatale, il 39% in posizione vestibolare o disto-vestibolare e l'11% in posizione apicale rispetto all'incisivo laterale o tra le radici dell'incisivo centrale e laterale. I fattori eziologici implicati nell'inclusione del canino possono essere rappresentati da una posizione ectopica del germe del dente, dalla perdita di spazio in arcata, dall'assenza della guida eruttiva e da fattori genetici (Becker *et al.*, 1981; Jacoby, 1983; Bishara, 1992; Peck *et al.*, 1994).

I canini superiori rappresentano elementi dentali importanti sia nella funzione (disclusione canina nei movimenti di lateralità) che nell'estetica del sorriso; pertanto l'inclusione del canino superiore rappresenta una problematica ortodontica che deve essere per quanto possibile affrontata e risolta (Ferneez *et al.*, 1998).

Nel tempo sono stati proposti molteplici approcci terapeutici che mirano a disincludere e ad allineare correttamente il canino in arcata con un adeguato e integro supporto parodontale. La gestione del canino incluso necessita di un approccio multidisciplinare chirurgico-ortodontico sicuramente impegnativo, con tempi di trattamento a volte non prevedibili e non privo di possibili complicanze per il canino stesso quali: disallineamento, rischio di vitalità del dente con successiva discromia, possibile comparsa di tasche parodontali, possibili difetti ossei e carenza o assenza di gengiva aderente. Talvolta è possibile che si verifichi anche un riassorbimento radicolare a carico degli elementi dentali adiacenti; questa complicanza che può essere asintomatica, se non coinvolge la polpa, può in alcuni casi comportare anche la perdita dell'elemento dentale adiacente al canino (Ericson e Kurol, 2000; Stivaros e Mandall, 2000).

Alla luce di queste considerazioni, la disinclusione ortodontico-chirurgica del canino resta il trattamento di scelta, tuttavia in letteratura recentemente alcuni autori in casi di gravi malposizioni intraossee del canino hanno suggerito di effettuare l'avulsione del canino stesso e la successiva chiusura dello spazio attraverso la mesializzazione del primo premolare (Mirabella *et al.*, 2013).

Alcuni autori (Fortini e Lupoli, 2009) attribuiscono ai casi di canini inclusi un codice ROSSO, cioè sono considerati '*casi clinici che richiedono scelte terapeutiche non convenzionali e/o che richiedono particolari conoscenze cliniche e biomeccaniche*'.

La scelta del tipo di trattamento da intraprendere deve passare da un corretto e preciso percorso diagnostico e da un'attenta valutazione prognostica.

**Dente incluso:** assenza dell'elemento dentale in arcata dopo la fisiologica età di eruzione con la radice del dente formata, possibilità di eruzione residua non persistente.

**Dente ritenuto:** assenza dell'elemento dentale in arcata entro i tempi fisiologici, la radice non è completamente formata, persiste una residua possibilità di eruzione.

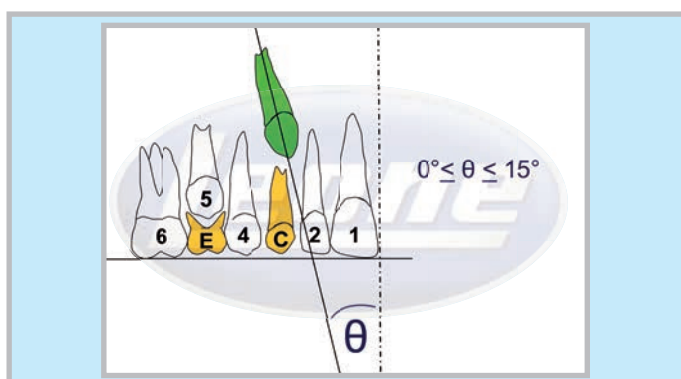
## SCOPO DEL LAVORO

Lo scopo del presente lavoro è quello di fornire al lettore delle indicazioni ricavate dalla letteratura, per effettuare sull'ortopantomografia (OPT) una *valutazione preliminare di massima* nei casi in cui sia presente l'inclusione di un canino superiore.

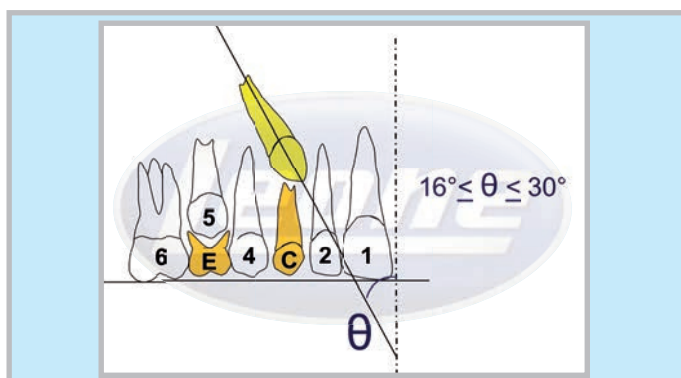
In particolar modo è stato preso in considerazione un lavoro del 2000 pubblicato sul Journal of Orthodontics di Stivaros e Mandall in cui gli Autori hanno descritto dei parametri radiografici che possono essere di ausilio per indirizzare l'ortodontista verso l'avulsione dell'elemento incluso o il recupero del dente attraverso l'esposizione chirurgica e la successiva trazione ortodontica (Stivaros e Mandall, 2000). Le valutazioni proposte dai 2 autori (Stivaros e Mandall, 2000) rappresentano misurazioni effettuate sull'OPT in senso verticale, orizzontale e angolare e permettono di definire correttamente la posizione del dente nelle 2 dimensioni dello spazio. Le immagini (Figg. 1-14) riportate di seguito rappresentano solamente un'esemplificazione delle indicazioni forniteci dagli Autori nell'articolo. Il professionista non dovrà valutare gli indici in maniera isolata, ma nella loro globalità, tenendo presente che le informazioni ricavate non devono essere considerate come "*elemento discriminante*" nella scelta di un approccio rispetto ad un altro. Nel caso di un dente incluso, l'orientamento terapeutico dovrà tener conto di molti altri fattori, non trattati in questo lavoro, come ad

esempio: la valutazione della posizione del canino dalla teleradiografia (se disponibile), l'età del paziente, la capacità di mantenere un'adeguata igiene orale e la motivazione del paziente stesso. Dopo una prima valutazione della posizione del canino superiore sull'OPT, il clinico potrà valutare le difficoltà dello specifico caso e una volta deciso per un eventuale approccio ortodontico-chirurgico, nel caso non fosse sicuro della precisa collocazione del canino e dei suoi rapporti con le strutture anatomiche adiacenti, potrà approfondire ulteriormente le informazioni attraverso un'indagine tridimensionale (Alqerban *et al.*, 2011).

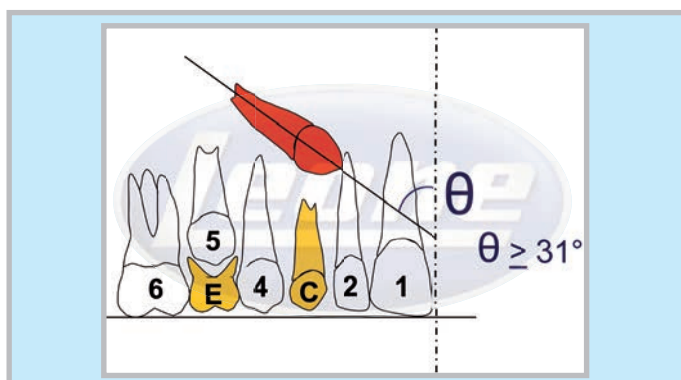
**Fig. 1-3 - Inclinazione del canino rispetto alla linea mediana**  
(Stivaros e Mandall, 2000)



**Fig. 1 - Grado 1** 0°-15°: inclinazione favorevole con elevate probabilità di eruzione spontanea o di esito positivo di una trazione ortodontico-chirurgica

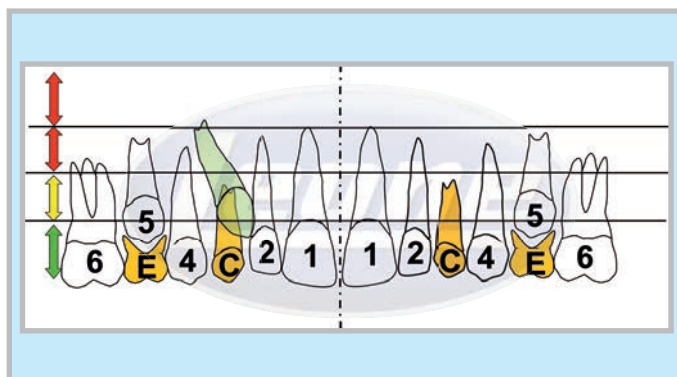


**Fig. 2 - Grado 2** 16°-30°: inclinazione non favorevole con moderate probabilità di eruzione spontanea o di esito positivo di una trazione ortodontico-chirurgica

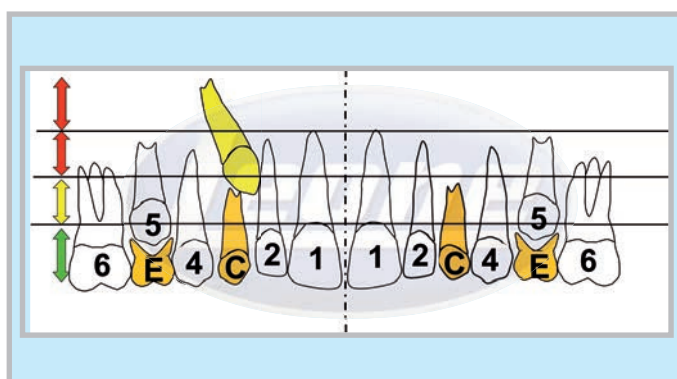


**Fig. 3 - Grado 3** > 31°: inclinazione sfavorevole con ridotte probabilità di eruzione spontanea o di esito positivo di una trazione ortodontico-chirurgica

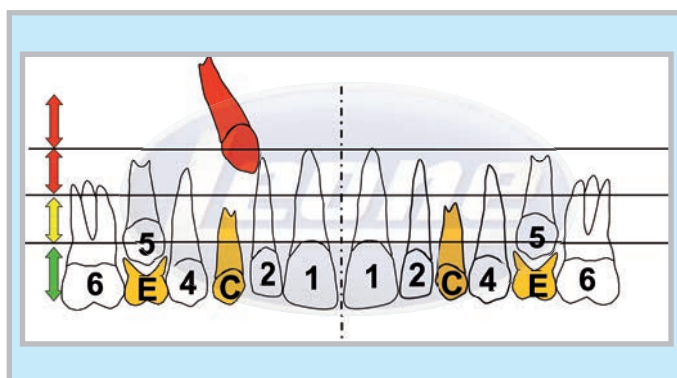
**Fig. 4-7 - Altezza verticale del canino rispetto all'incisivo adiacente**  
(Stivaros e Mandall, 2000)



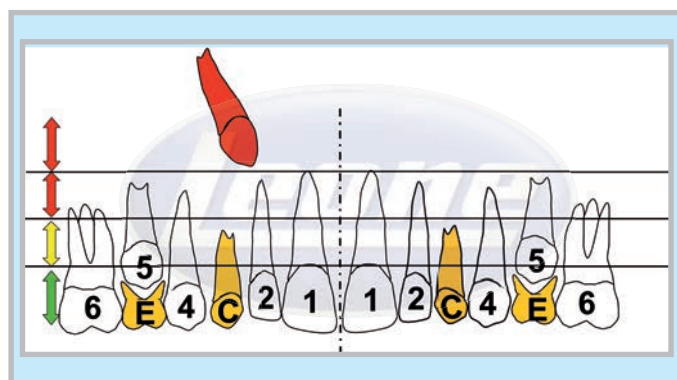
**Fig. 4 - Grado 1.** Al di sotto della giunzione amelo-cementizia: posizione verticale favorevole con elevate probabilità di eruzione spontanea o di esito positivo di una trazione ortodontico-chirurgica



**Fig. 5 - Grado 2.** Al di sopra della giunzione amelo-cementizia, ma meno della metà della radice dell'incisivo laterale: posizione verticale favorevole con buone probabilità di eruzione spontanea o di esito positivo di una trazione ortodontico-chirurgica



**Fig. 6 - Grado 3.** Più della metà della radice dell'incisivo laterale, ma meno della lunghezza completa della radice: posizione verticale non favorevole con ridotte probabilità di eruzione spontanea o di esito positivo di una trazione ortodontico-chirurgica



**Fig. 7 - Grado 4.** Al di sopra della lunghezza della radice dell'incisivo laterale: posizione verticale sfavorevole con scarse probabilità di eruzione spontanea o di esito positivo di una trazione ortodontico-chirurgica

**Fig. 8-11 - Sovrapposizione del canino sull'incisivo laterale**  
(Stivaros e Mandall, 2000)

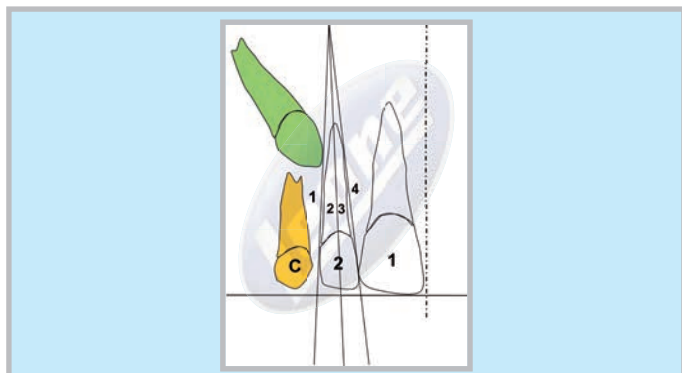


Fig. 8 - **Grado 1.** Non è presente sovrapposizione orizzontale: posizione favorevole con elevate probabilità di eruzione spontanea o di esito positivo di una trazione ortodontico-chirurgica

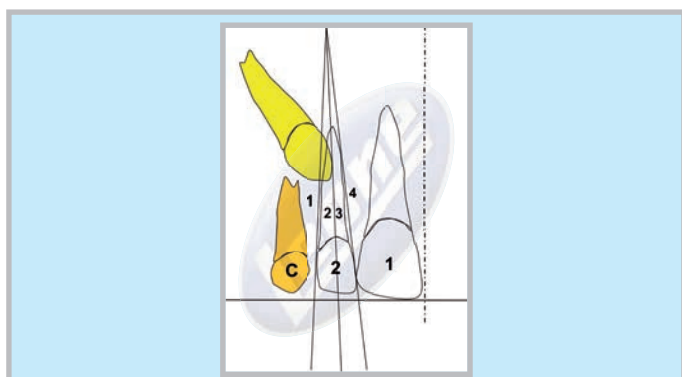


Fig. 9 - **Grado 2.** Sovrapposizione inferiore alla metà della larghezza radicolare: posizione favorevole con buone probabilità di eruzione spontanea o di esito positivo di una trazione ortodontico-chirurgica

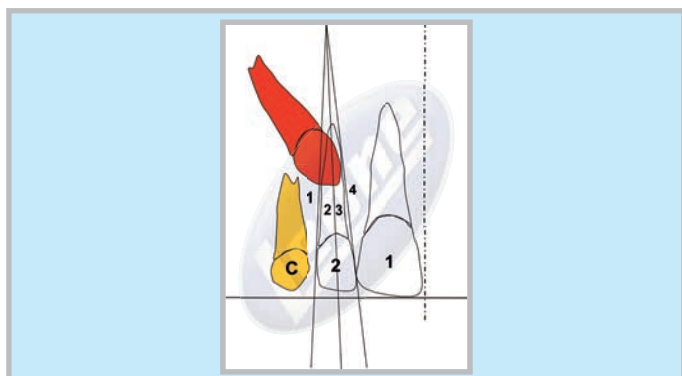


Fig. 10 - **Grado 3.** Sovrapposizione superiore alla metà, ma inferiore alla larghezza radicolare completa: posizione non favorevole con ridotte probabilità di eruzione spontanea o di esito positivo di una trazione ortodontico-chirurgica

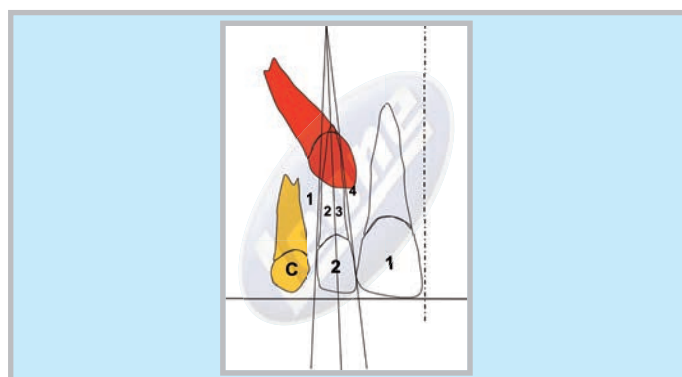


Fig. 11 - **Grado 4.** Sovrapposizione completa della larghezza radicolare: posizione sfavorevole con scarse probabilità di eruzione spontanea o di esito positivo di una trazione ortodontico-chirurgica

**Fig. 12-14 - Posizione antero-posteriore dell'apice della radice del canino.** In questo caso gli Autori hanno invertito i gradi di valutazione: si va dalla posizione meno favorevole a quella più favorevole (Stivaros e Mandall, 2000)

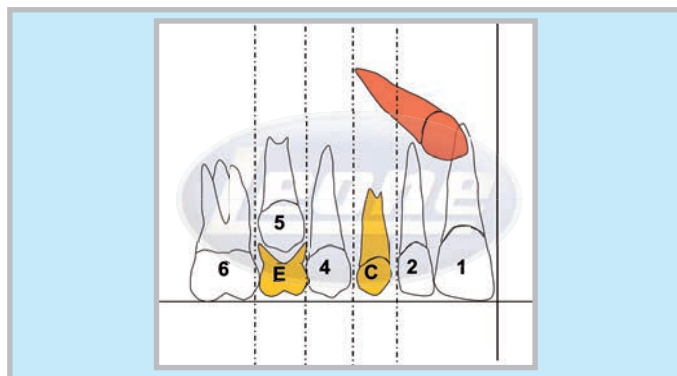


Fig. 12 - **Grado 1.** Apice canino permanente a livello dell'area del canino: posizione orizzontale del canino sfavorevole con scarse probabilità di eruzione spontanea o di esito positivo di una trazione ortodontico-chirurgica

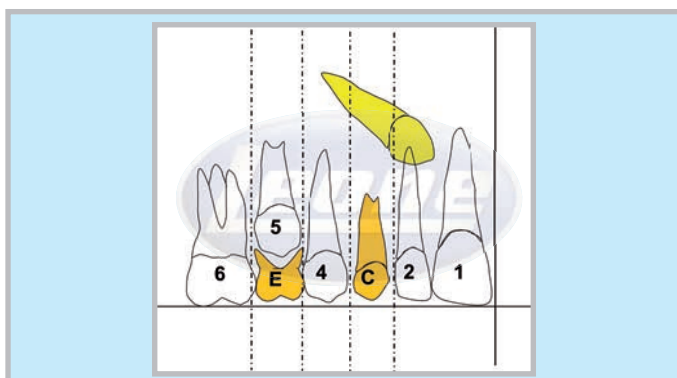


Fig. 13 - **Grado 2.** Apice canino permanente a livello dell'area del primo premolare: posizione orizzontale del canino non favorevole con moderate probabilità di eruzione spontanea o di esito positivo di una trazione ortodontico-chirurgica

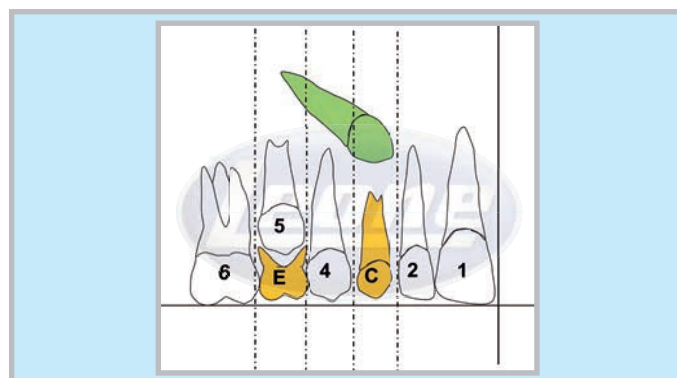


Fig. 14 - **Grado 3.** Apice canino permanente a livello dell'area del secondo premolare: posizione orizzontale del canino favorevole con buone probabilità di eruzione spontanea o di esito positivo di una trazione ortodontico-chirurgica



Il trattamento di un canino incluso rappresenta, in effetti, una delle sfide più impegnative per l'ortodontista: il buon esito della terapia deve obbligatoriamente passare da una accurata diagnosi e una precisa localizzazione del dente rispetto alle strutture adiacenti (Preda et al., 1997; Walker et al., 2005; Liu et al., 2008).

Considerando gli esami strumentali attualmente a disposizione e le loro caratteristiche tecniche, una valutazione tridimensionale può essere consigliata nella maggior parte dei casi di inclusione (Preda et al., 1997; Walker et al., 2005; Liu et al., 2008); anche se alcuni autori sostengono che non sia giustificato come approccio routinario ai canini inclusi un esame che comporta un'esposizione elevata di radiazioni ionizzanti (Schmuth et al., 1992; Preda et al., 1997; Scarfe et al., 2006).

L'introduzione della Cone Beam Computed Tomography (CBCT) ha consentito tuttavia la riduzione all'esposizione di radiazioni ionizzanti. Con questo tipo di analisi è possibile acquisire dati che, una volta elaborati attraverso software dedicati, riescono a generare una ricostruzione tridimensionale virtuale. Tale ricostruzione però, soprattutto per chi non ha confidenza con le immagini 3D elaborate al computer, può mostrare dei limiti o comunque non essere di lettura immediata.

Un ulteriore aiuto per la valutazione dei rapporti intraossei tra il canino incluso e le strutture anatomiche adiacenti in senso tridimensionale può essere fornito dalla riproduzione in resina attraverso l'utilizzo di software dedicati che tramite file tipo "dicom" (Digital Imaging e Communications in Medicine) rendono possibile la ricostruzione di modelli anatomici, risultato finale di una manipolazione digitale post-scan detta "segmentazione". Mediante questo processo si ottiene una separazione precisa dei tessuti (per esempio elementi dentali, tessuti duri e molli, nervi, vasi ecc.) e si creano vari files STL (STereoLithography) che vengono inviati ad una speciale stampante 3D (a due colori) per ottenere infine un'accurata e perfetta replica anatomica. Secondo gli Autori l'utilizzo di un modello tridimensionale può essere di aiuto nelle diverse fasi dell'approccio terapeutico:

- visualizzazione della posizione esatta del canino;
- visualizzazione dei rapporti con elementi dentali e strutture anatomiche contigue;
- programmazione della tecnica chirurgica di esposizione del canino;
- programmazione della direzione di trazione ortodontica;
- evidenziazione dell'esistenza di eventuali riassorbimenti radicolari pregressi;
- facilitazione nella comunicazione del piano di trattamento al paziente e/o ai genitori.

## CASO CLINICO

S.B. femmina 13 anni arriva alla nostra osservazione inviata dal proprio odontoiatra di fiducia per una valutazione ortodontica. L'odontoiatra aveva fatto eseguire una ortopantomografia (Fig. 15).

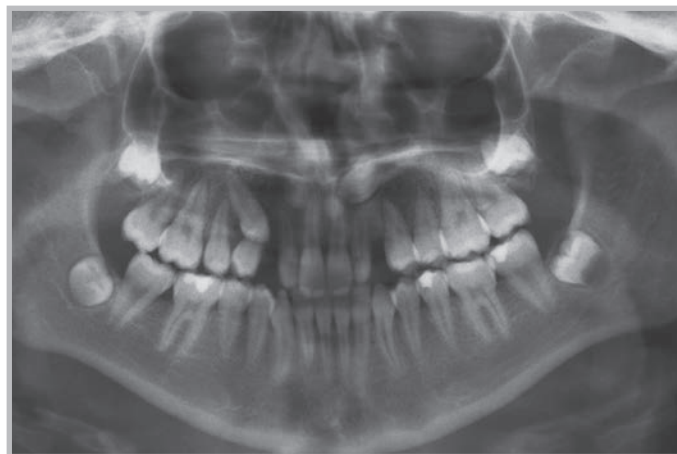

Fig. 15 - OPT della paziente S.B.: presenza di trasposizione di 1.3-1.4 e inclusione di 2.3

Dopo una valutazione clinica e una analisi dell'OPT è stato richiesto un esame Cone Beam Computed Tomography (CBCT) per completare la diagnosi (su cui sono state eseguite le misurazioni cefalometriche) e per ottenere indicazioni anatomiche sulla posizione dei due denti inclusi ed il loro rapporto con le strutture adiacenti (Figg. 16a-c).

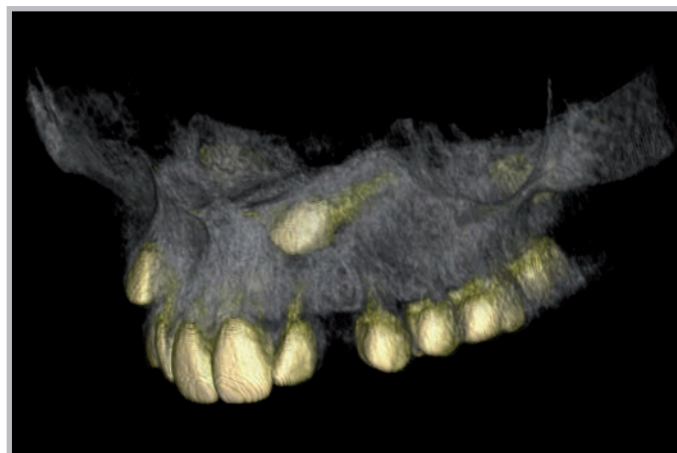


Fig. 16a - Elaborazione tridimensionale del mascellare superiore ottenuto attraverso files DICOM ricavati dalla CBCT: visione vestibolare

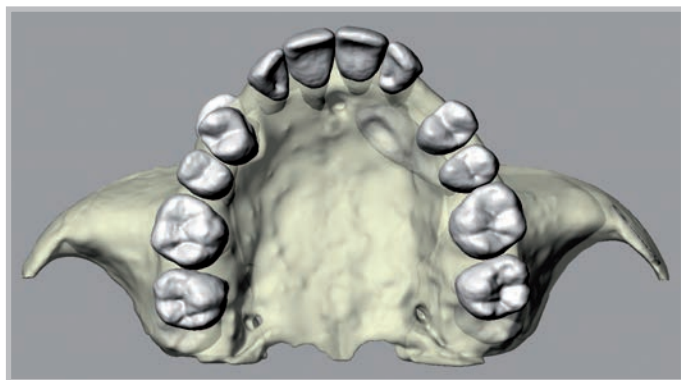


Fig. 16b - Elaborazione tridimensionale del mascellare superiore ottenuto attraverso files DICOM ricavati dalla CBCT: visione palatina

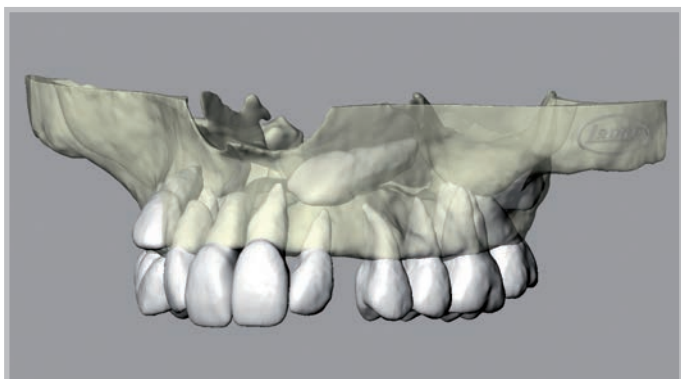


Fig. 16c - Elaborazione tridimensionale del mascellare superiore ottenuto attraverso files DICOM ricavati dalla CBCT: visione vestibolare

L'elemento dentale 1.3 si trovava in inclusione mucosa e in trasposizione rispetto a 1.4. L'elemento dentale 2.3 era in inclusione con indici di difficoltà di recupero ortodontico-chirurgico elevati. La paziente, informata sulle difficoltà del trattamento e dei rischi correlati alla terapia, ha deciso, insieme ai genitori, di intraprendere il trattamento chirurgico-ortodontico finalizzato al recupero di 1.3 e 2.3. Il piano di trattamento proposto prevedeva inizialmente l'applicazione di un apparecchio ortodontico fisso sia all'arcata superiore (per il recupero dello spazio per i canini, l'esposizione chirurgica e la trazione ortodontica dei denti inclusi) che all'arcata inferiore; tuttavia il trattamento dell'arcata inferiore è stato rifiutato dalla paziente. Durante le fasi iniziali di allineamento la creazione dello spazio in arcata ha permesso l'eruzione spontanea dell'1.3 in trasposizione con l'1.4 come previsto dal piano di trattamento iniziale (Fig.17).

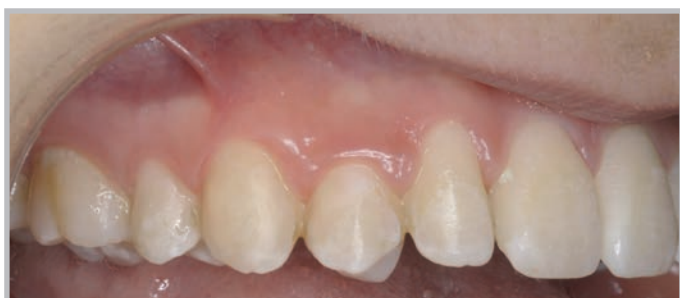

Fig. 17 - Trasposizione elemento dentale 1.3 con 1.4

Dall'elaborazione dei file Dicom attraverso un software specifico in utilizzo al Leone Digital Service è stato ottenuto un modello tridimensionale in resina (replica anatomica) (Fig. 18) che si è rivelato estremamente utile in primo luogo per comunicare con i genitori della paziente il piano di trattamento e successivamente per la programmazione della trazione ortodontica e come guida per l'intervento chirurgico di esposizione del canino (Fig. 19).

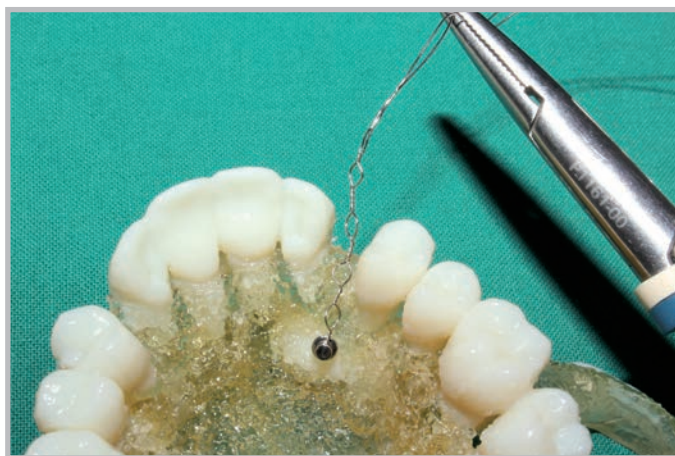

Fig. 18 - Simulazione esposizione chirurgica/ortodontica di 2.3 su replica tridimensionale in resina

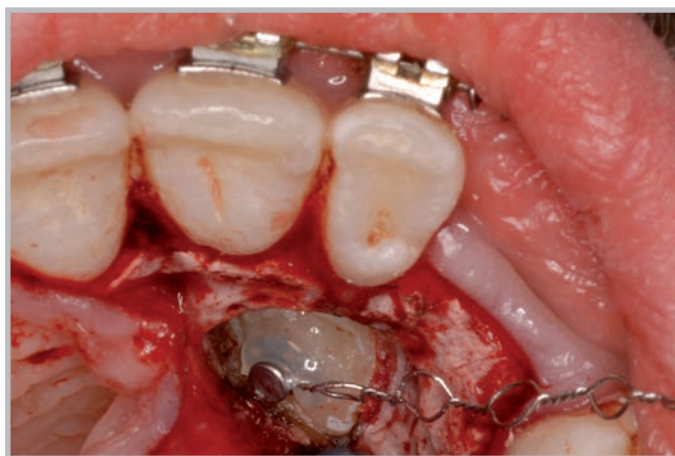
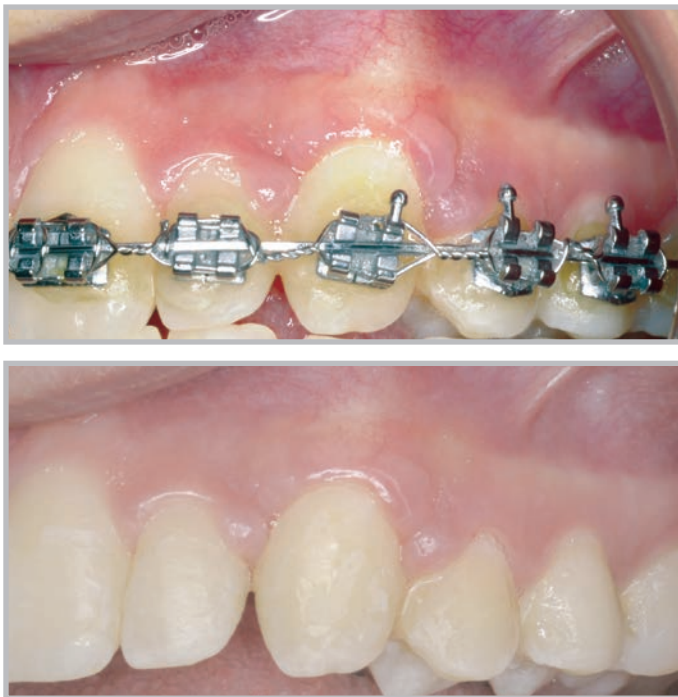
Fig. 19 - Esposizione chirurgica di 2.3 (febbraio 2012)

Dopo circa 18 mesi di trattamento, l'elemento dentale 2.3 è stato correttamente allineato all'interno dell'arcata dentale superiore con un adeguato spessore di gengiva aderente (Figg. 20a e b).



Figg. 20a e b - Fasi finali del trattamento ortodontico: il dente è correttamente allineato in arcata con supporto parodontale integro e un adeguato spessore di gengiva aderente (ottobre 2013)

## CONCLUSIONI

La letteratura scientifica allo stato attuale ci fornisce numerosi indici clinici che ci permettono di effettuare una prima stima sulla posizione dei denti inclusi anche attraverso la sola ortopantomografia, che talvolta può essere sufficiente per la risoluzione dei casi più semplici. Nei casi più complessi, sempre tenendo conto del costo/beneficio biologico per il paziente, si può ricorrere all'utilizzo di indagini radiografiche tridimensionali (CBCT). Queste permettono di definire con maggiore accuratezza la posizione esatta del dente, la contiguità con le strutture anatomiche adiacenti, la presenza di eventuali riassorbimenti radicolari preesistenti e consentono di stabilire l'accesso chirurgico più idoneo, la migliore direzione per la trazione ortodontica e la possibilità di effettuare repliche anatomiche in resina. La riproduzione in resina dell'anatomia del paziente può sicuramente essere una valida guida durante l'intervento chirurgico e la successiva trazione ortodontica del canino incluso; può inoltre aiutare l'ortodontista durante l'esposizione del piano di trattamento a chiarire le difficoltà operative e le possibili complicanze.

## BIBLIOGRAFIA

- Alqerban A, Jacobs R, Fieuws S, Willems G 2011 Comparison of two cone beam computed tomographic systems versus panoramic imaging for localization of impacted maxillary canines e detection of root resorption. *European Journal of Orthodontics*. Feb;33(1):93-102
- Becker A, Smith P, Behar R 1981 The incidence of anomalous maxillary lateral incisors in relation to palatally-displaced cuspids. *Angle Orthodontist* 51: 24-29
- Bishara S 1992 Impacted maxillary canines: a review. *American Journal of Orthodontics and Dentofacial Orthopedics* 101: 159-171
- Ericson S, Kurol J 1986 Radiographic assessment of maxillary canine eruption in children with clinical signs of eruption disturbances. *European Journal of Orthodontics* 8: 133-140
- Ericson S, Kurol J 1987 Incisor resorption caused by maxillary cuspids. A radiographic study. *Angle Orthodontist* 57: 332-346
- Ericson S, Kurol J 1988 Resorption of maxillary lateral incisors caused by ectopic eruption of the canines. A clinical e radiographic analysis of predisposing factors. *American Journal of Orthodontics and Dentofacial Orthopedics* 94: 503-513
- Ericson S, Kurol J 2000 Resorption of incisors after ectopic eruption of maxillary canines. A CT study. *Angle Orthod*;70: 415-23.
- Ferneez E, Bravo LA, Canteras M 1998 Eruption of the permanent upper canine: a radiologic study. *American Journal of Orthodontics and Dentofacial Orthopedics* 113: 414-420
- Fortini A, Lupoli M 2009 *Ortodonzia pratica contemporanea* Quintessenza Edizioni
- Grover PS, Lorton L 1985 The incidence of unerupted permanent teeth e related clinical cases. *Oral Surg Oral Med Oral Pathol*; 59: 420-5
- Jacoby H 1983 The etiology of maxillary canine impactions. *American Journal of Orthodontics* 84: 125-132
- Liu D G, Zhang W L, Zhang ZY, Wu Y T, Ma X C 2008 Localization of impacted maxillary canines e observation of adjacent incisor resorption with cone-beam computed tomography. *Oral Surgery, Oral Medicine, Oral Pathology, Oral Radiology and Endodontics* 105: 91-98
- Mirabella D, Giunta G, Lombardo L 2013 Substitution of impacted canines by maxillary first premolars: A valid alternative to traditional orthodontic treatment *American Journal of Orthodontics and Dentofacial Orthopedics*;143:125-33
- Peck S, Peck L, Kataja M 1994 The palatally displaced canine as a dental anomaly of genetic origin. *Angle Orthodontist* 64: 249-256
- Preda L, La Fianza A, Di Maggio EM, Dore R, Schifino MR, Campani R, et al.1997 The use of spiral computed tomography in the localization of impacted maxillary canines. *Dento Maxillo Facial Radiology* 26: 236-241
- Scarfe W C, Farman A G, Sukovic P 2006 Clinical applications of cone-beam computed tomography in dental practice. *Journal of the Canadian Dental Association* 72: 75-80
- Schmuth G P, Freisfeld M, Koster O, Schuller H 1992 The application of computerized tomography (CT) in cases of impacted maxillary canines. *European Journal of Orthodontics* 14: 296-301
- Stivaros N, Mandall NA 2000 Radiographic factors affecting the management of impacted upper permanent canines. *Journal of Orthodontics* 27: 169-173
- Walker L, Enciso R, Mah J 2005 Three-dimensional localization of maxillary canines with cone-beam computed tomography. *American Journal of Orthodontics and Dentofacial Orthopedics*; 128:418-423.



A cura dell'Ufficio Marketing

## LA QUALITÀ...non per CASO



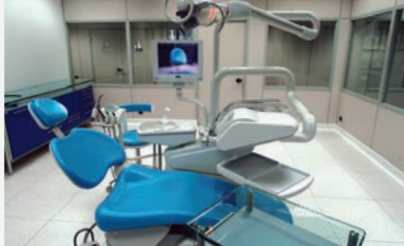Conoscere le aspettative del cliente è il primo passo per realizzare e garantire un prodotto di qualità che deve soddisfare o superare queste attese. Annualmente su tutta la nostra produzione riceviamo una percentuale di reclami prossima allo 0. Questo risultato è la conferma che, da anni, la nostra qualità aziendale è a livelli di eccellenza. Per perseguire tale scopo ogni singolo dipendente è parte integrante della gestione della qualità, di quella catena che va dall'acquisizione delle esigenze dei clienti al processo di assistenza post-vendita, passando dalla progettazione del prodotto a tutte le fasi della produzione. Ogni processo, interno ed esterno, è monitorato dal Servizio Qualità Leone e dal Sig. Elia Ladani (Responsabile Qualità) che ha curato tutte le certificazioni aziendali sin dal 1996.

### *Sig. Ladani, cosa significa essere una società certificata?*

*E.L.:* Significa che la qualità è trasparenza assoluta, che tutte le procedure, le lavorazioni, tutto quanto si svolge in azienda, è stato verificato e vagliato al fine di garantire al nostro cliente che la realizzazione del prodotto odontoiatrico marcato Leone è eseguita secondo specifiche strettissime e riconosciute. Il sistema qualità Leone è verificato periodicamente dall'Ente notificato SGS UK e da varie autorità competenti internazionali, è certificato in conformità alle normative internazionali ISO 9001, ISO 13485, ISO 13485 CMDCAS e i prodotti sono in conformità alle regolamentazioni sui medical devices come la Direttiva Europea 93/42CEE, la MDR in Canada, le parti applicabili ai dispositivi dentali del Code of Federal Regulation Title 21 in USA, l'Ordinanza MHLW n. 169 in Giappone, la Therapeutic Goods Regulation in Australia e varie altre disposizioni extra-europee.

### *Cosa significa la marcatura CE di un prodotto?*

*E.L.:* Di fatto la marcatura "CE" (Conformité Européenne) è una semplice attestazione della conformità del prodotto ai requisiti essenziali di sicurezza, fissati dalle disposizioni comunitarie. È il fabbricante che garantisce per quel prodotto il rispetto delle normative europee, in alcuni casi autonomamente, e per i prodotti a più alta pericolosità con l'avallo degli ispettori di un ente terzo accreditato. La marcatura CE garantisce al professionista un prodotto sicuro, ma si tratta di una garanzia minima imposta per legge. A noi interessa che i nostri clienti ricevano molto di più di quel semplice simbolo in etichetta.



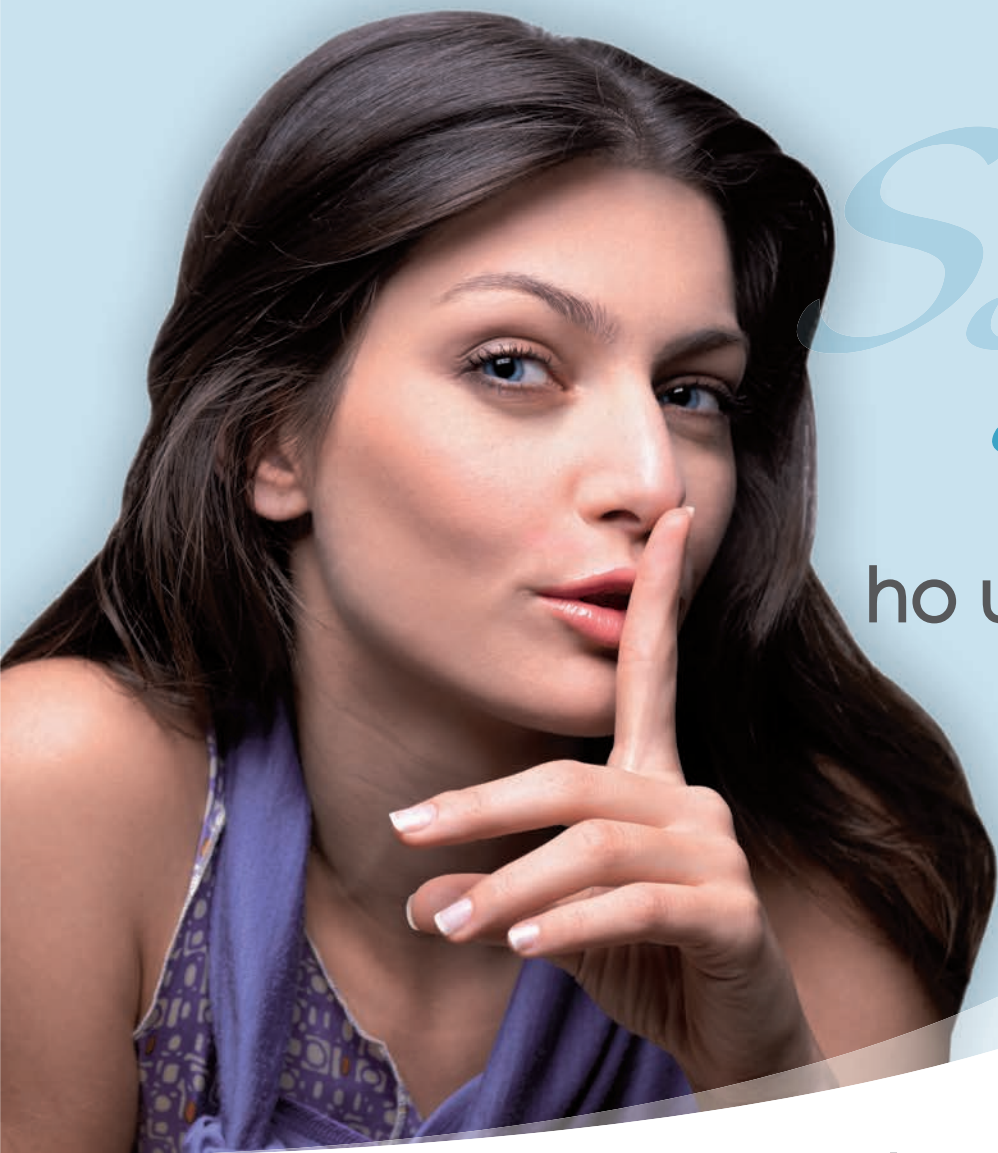*Per garantire un elevato standard qualitativo dei prodotti quali strategie operative vengono attuate?*

**E.L.:** Fondamentale è mantenere efficiente ed efficace il Sistema Qualità Aziendale in conformità alle normative internazionali sui sistemi di gestione e di prodotto, in continua evoluzione con il progresso tecnologico. Per fare questo bisogna coinvolgere tutto il personale alla realizzazione degli obiettivi prefissati, attraverso la sensibilizzazione, la formazione e l'aggiornamento continuo. Introdurre la prevenzione all'errore come costante principio operativo incoraggiando l'analisi delle cause e razionalizzando i controlli sul processo e sul sistema qualità. Eseguire adeguate prove, analisi e misurazioni nel rispetto delle specifiche definite e per l'ottenimento del livello di qualità prefissato. Pianificare azioni correttive e preventive finalizzate ad un miglioramento continuo dei processi e dei relativi output. Fondamentale è coinvolgere anche i fornitori in modo da garantire la qualità delle materie prime ed i servizi offerti grazie all'instaurazione di un rapporto di reciproca collaborazione e fiducia. Per attuare programmi volti al miglioramento del prodotto è molto importante instaurare un rapporto più approfondito con i clienti, sia i distributori che gli utilizzatori, in modo da facilitare la raccolta di quelle informazioni sulla qualità percepita del prodotto e sulla loro soddisfazione.

*Per lei Sig. Ladani, cosa è la qualità?*

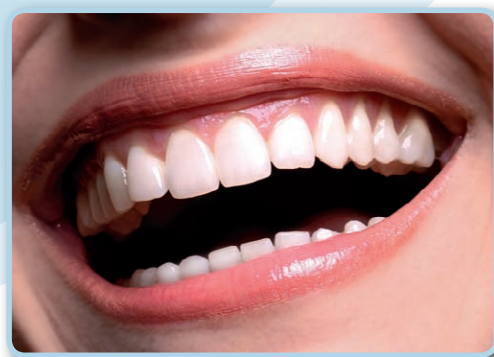**E.L.:** Per definire quel che intendiamo per qualità alla Leone vorrei parafrasare la frase di Parasuraman, esperto mondiale di marketing della Qualità del Servizio: "La qualità è un lungo viaggio, non una destinazione, perché più si ottengono risultati, più occorrono miglioramenti".





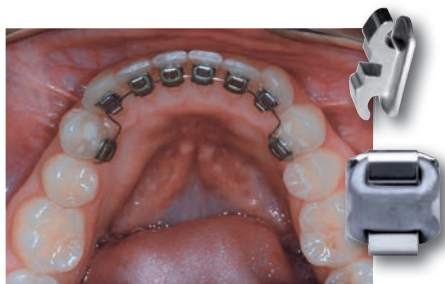
Sshh..  
Sshh..

ho un segreto..



..porto un apparecchio  
ortodontico..

lo diresti?

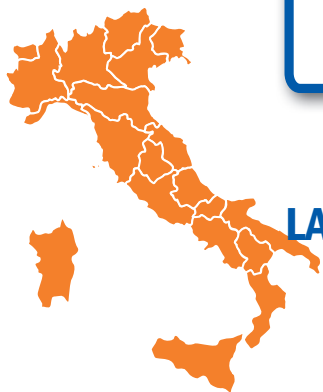

Per gentile concessione del Dr. Fabio Giuntoli

ideal  
O LIGHT LINGUAL SYSTEM



- Cosmesi ortodontica del sorriso veloce ed invisibile per la cura di lievi malposizioni e recidive
- Biomeccanica Low Friction 2D per allineare e livellare i denti anteriori in poche settimane
- Attacchi di piccole dimensioni e ridotto spessore, utilizzati con legature *Slide*<sup>™</sup>, assicurano il massimo comfort del paziente
- Posizionamento pratico e preciso con lo specifico sistema di trasferimento
- Efficace alternativa agli aligners trasparenti
- Massimo rispetto della fonesi
- Minima collaborazione del paziente



**LEOLAB**®

**Leone**

**LABORATORI AUTORIZZATI**

**Leone**

*per un sorriso made in Italy*

**S**icurezza nella qualità

**O**rganizzazione

**R**apidità

**R**icerca

**I**nnovazione

**S**ervizi

**D**ovunque siate..

..ci permettono  
di offrire dispositivi  
ortodontici all'altezza  
delle vostre esigenze!



[www.leone.it](http://www.leone.it)

sezione leolab



**ORTHOFAN**

*Abruzzo*  
tel./fax 0861.917421  
[www.orthofan.com](http://www.orthofan.com)  
[info@orthofan.com](mailto:info@orthofan.com)



**PISANO s.r.l.**

*Campania*  
tel./fax 081.5462107  
[www.ciopisano.com](http://www.ciopisano.com)  
[laboratorio@ciopisano.com](mailto:laboratorio@ciopisano.com)



**NORMOCCLUSION s.n.c.**

*Emilia Romagna*  
tel. 051.371732  
fax 051.370748  
[www.normocclusion.it](http://www.normocclusion.it)  
[ortodonzia@normocclusion.it](mailto:ortodonzia@normocclusion.it)



**UNILABOR**

*Emilia Romagna*  
tel. 0522.213519  
fax 0522.213061  
[unilabor@libero.it](mailto:unilabor@libero.it)



**ORTOTEC s.n.c.**

*Friuli Venezia Giulia*  
tel. 0432.993857  
fax 0432.992784  
[www.ortotec.it](http://www.ortotec.it)  
[info@ortotec.it](mailto:info@ortotec.it)



**ORTHOROMA s.n.c.**

*Lazio*  
tel. 06.7806013  
fax 06.7843799  
[www.orthoroma.it](http://www.orthoroma.it)  
[info@orthoroma.it](mailto:info@orthoroma.it)



**ORTHOCLASS**

*Lazio*  
tel. 06.88521526  
fax 06.88529539  
[orthoclass@libero.it](mailto:orthoclass@libero.it)



**ORTODENT s.n.c.**

*Lombardia*  
tel. 035.211328  
fax 035.210057  
[celso.minghini@vodafone.it](mailto:celso.minghini@vodafone.it)



**IL LABORATORIO ORTODONTICO**

*Marche*  
tel./fax 071.204857  
[info@laboratorioortodontico.com](mailto:info@laboratorioortodontico.com)



**ORTHOMER**

*Marche*  
tel./fax 0541.950000  
[lab.orthomer@virgilio.it](mailto:lab.orthomer@virgilio.it)



**ENNEDI s.r.l.**

*Piemonte*  
tel. 015.8497461  
fax 015.8401217  
[www.ennedi.it](http://www.ennedi.it)  
[ennedi@ennedi.it](mailto:ennedi@ennedi.it)



**FIRENZE ORTODONZIA s.n.c.**

*Toscana*  
tel. 055.374871  
fax 055.301201  
[www.firenzeortodonzia.it](http://www.firenzeortodonzia.it)  
[info@firenzeortodonzia.it](mailto:info@firenzeortodonzia.it)



**ORTHOCHECK**

*Trentino Alto Adige*  
tel. 0461.932787  
fax 0461.396539  
[www.orthocheck.it](http://www.orthocheck.it)  
[info@orthocheck.it](mailto:info@orthocheck.it)



**ZOCHELAB**

*Veneto*  
tel. 0444-571880  
fax 0444-571871  
[www.zocchelab.com](http://www.zocchelab.com)  
[info@zocchelab.com](mailto:info@zocchelab.com)



Ortodonzia e Implantologia

## Eventi culturali celebrativi



1 corso gratuito al mese  
per tutto il 2014



Evento Internazionale  
di Ortodonzia



Incontro culturale  
per tecnici e medici

Per maggiori informazioni [www.leone.it/anniversary/](http://www.leone.it/anniversary/)