

# EXACONE

## News



IL BOLLETTINO DEL SISTEMA IMPLANTARE LEONE



L'efficienza  
della semplicità

## CONNESSIONE EXACONE™: NESSUN MICROGAP

A volte le immagini sono più chiare di molte parole.

Per questo nel mio editoriale di oggi invece di tante parole ho voluto inserire due foto tratte dalla relazione che l'Ing. Holger Zipprich, del Dipartimento di Protesi Dentaria - Sez. Scienza dei Materiali - della Johann Wolfgang-Goethe-Universität di Francoforte, ha presentato lo scorso 15 ottobre al nostro 5° Exacone™ Congress.

Nell'immagine di sinistra potete vedere la radiografia della connessione del nostro impianto sottoposta ad un carico di 200N: come è evidente fra il moncone e l'impianto non c'è alcun microgap. Non si riesce a distinguere un elemento dall'altro, sembra un pezzo unico.


Nell'immagine di destra, invece, alle stesse condizioni vediamo che lo spazio fra moncone e impianto è ben evidente. L'area chiara fra la base del moncone e la parte superiore della fixture c'è ed è misurabile.

Ecco, con due foto siamo in grado di mostrarvi perché scegliere il nostro impianto.


Durante la presentazione dell'Ing. Zipprich queste immagini facevano parte di filmati che mostravano in modo esaustivo ciò che accade alle diverse connessioni sottoposte a carico. Nelle pagine seguenti troverete anche un articolo che vi spiegherà il protocollo che l'Ingegnere ha utilizzato per il suo studio.

Invece qui, mi interessa solo farvi giungere il semplice messaggio che le immagini evidenziano: con la nostra connessione conica non ci sono micromovimenti né microgap, con le altre connessioni, non coniche, il microgap è evidente.

Elena Pozzi



Connessione Exacone™



Altra connessione presente sul mercato

*Dott. Leonardo Palazzo, Dott. Salvatore Belcastro, Dott. Fulvio Floridi, Dott. Mario Guerra*

## Edentulia multipla in zona estetica follow-up a 7 anni

Parole chiave

edentulia multipla, zona estetica, fase unica, condizionamento dei tessuti molli, transfer da impronta, follow-up

pag. 4

*Dott. Alberto Frezzato, Dott.ssa Irene Frezzato*

## Trattamento monofasico nella sostituzione impianto-protetica di premolare superiore

Parole chiave

edentulia singola, post-estrattivo immediato, GBR, biomateriali, monofase, cementazione extra-orale

pag. 8

*Dott. Salvatore Belcastro, Dott.ssa Paola Floridi, Dott. Leonardo Palazzo, Dott. Mario Guerra*

## Estetica nei settori frontali, fattori diagnostici, chirurgici e protesici

Parole chiave

zona estetica, edentulia singola, post-estrattivo immediato, tecnica flapless, carico immediato, provvisorio, impronta, CAD/CAM, zirconia

pag. 14

## Corsi di implantologia

pag. 20

## Rilevamento, cause e conseguenze dei micromovimenti a livello dell'interfaccia impianto-abutment

*Da uno studio in vitro sulla connessione impianto-moncone effettuato dall'Ing. H. Zipprich*

Parole chiave

connessione conometrica, micromovimenti

pag. 22

## Prodotti Leone

pag. 26

## Giornate propedeutiche di pratica implantologica e di rigenerazione ossea

pag. 31

*Dott. Fabrizio Dell'Innocenti*

## Ampliamento di cresta (*split crest*) e contestuale inserimento di impianti

**Parole chiave** split crest, due fasi, G.B.R., sella edentula

**pag. 32**

*Dott. Mario Rocco Russomanno, Dott. Salvatore Belcastro, Dott. Leonardo Palazzo, Dott. Mario Guerra*

## Nuove tecnologie e nuovi materiali per la gestione implantoprotesica di casi complessi

**Parole chiave** edentulia totale superiore, due fasi, transfer da impronta, monconi anatomici 360°, protesi provvisoria, CAD/CAM, zirconia

**pag. 38**

*Dott. Marco Buscia*

## Impianti di piccolo diametro in zona posteriore

**Parole chiave** sella edentula, due fasi, due impianti, impronta, follow-up, ricrescita ossea sopra la fixture

**pag. 46**

*Dott. Renato Turrini*

## Chirurgia implantare “assistita” con impianti Exacone™

**Parole chiave** sella edentula, pianificazione 3D, chirurgia assistita

**pag. 51**

Gli articoli esprimono le opinioni degli autori e non impegnano la responsabilità legale della società Leone. Tutti i diritti sono riservati. È vietata la riproduzione in tutto o in parte con qualunque mezzo. La società Leone non si assume alcuna responsabilità circa l'impiego dei prodotti descritti in questa pubblicazione, i quali essendo destinati ad esclusivo uso implantologico, devono essere utilizzati unicamente da personale specializzato e legalmente abilitato che rimarrà unico responsabile della costruzione e della applicazione delle protesi realizzate in tutto o in parte con i suddetti prodotti. Tutti i prodotti Leone sono progettati e costruiti per essere utilizzati una sola volta; dopo essere stati tolti dalla bocca del paziente, devono essere smaltiti nella maniera più idonea e secondo le leggi vigenti. La società Leone non si assume alcuna responsabilità circa possibili danni, lesioni o altro causati dalla riutilizzazione dei suoi prodotti. Questa pubblicazione è inviata a seguito di vostra richiesta: l'indirizzo in nostro possesso sarà utilizzato anche per l'invio di altre proposte commerciali. Ai sensi del D. Lgs 196/2003 è vostro diritto richiedere la cessazione dell'invio e/o dell'aggiornamento dei dati in nostro possesso.

**Spedizione gratuita**

Progetto e realizzazione: Reparto Grafica Leone S.p.a - Stampa: ABC TIPOGRAFIA s.r.l. Sesto Fiorentino

IT-17-10/11



Ortodonzia e Implantologia

**LEONE S.p.A.**

Via P. a Quaracchi, 50 - 50019 Sesto Fiorentino (FI)

Tel. 055.30.441 – Fax 055.37.48.08

e-mail: [info@leone.it](mailto:info@leone.it) – [www.leone.it](http://www.leone.it)

# Edentulia multipla in zona estetica follow-up a 7 anni

Dott. Leonardo Palazzo, Dott. Salvatore Belcastro, Dott. Fulvio Floridi, Dott. Mario Guerra  
Servizio di Odontoiatria dell'Ospedale di Gubbio - Responsabile Dott. Mario Guerra

## Parole chiave

edentulia multipla, zona estetica, fase unica, condizionamento dei tessuti molli, transfer da impronta, follow-up

Trattasi del follow-up clinico e radiografico a 7 anni di un caso pubblicato sul primo numero dell'Exacone News del novembre 2004.

Paziente donna di anni 48. Sono estratti gli elementi 11 e 21. In seguito si inseriscono due impianti con tecnica chirurgica monofasica (figg. 1-8). Dopo aver atteso il periodo di osteointegrazione, si rimuovono i tappi di guarigione (fig. 9). Si apprezza particolarmente la salute e l'incremento dei tessuti molli ottenuto applicando la tecnica monofasica (fig. 10). Si posizionano i transfer negli impianti (fig. 11) e si prende l'impronta (fig. 12). In laboratorio sono stati preparati i monconi e la struttura metallica. Prima di fissare definitivamente i monconi e la protesi in bocca, si effettua una prova della struttura metallica con i monconi inseriti negli impianti, ma non attivati (fig. 13).

A seguito del risultato positivo della prova, il laboratorio ha terminato la protesi (figg. 14-15).

Si mostra il controllo clinico e radiografico a 7 anni dalla consegna del manufatto protesico (figg. 16-17).

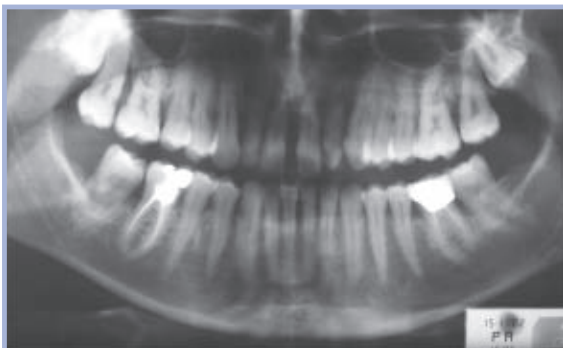


Fig. 1

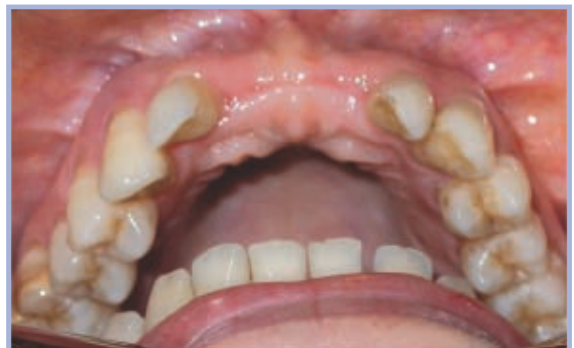

Fig. 2

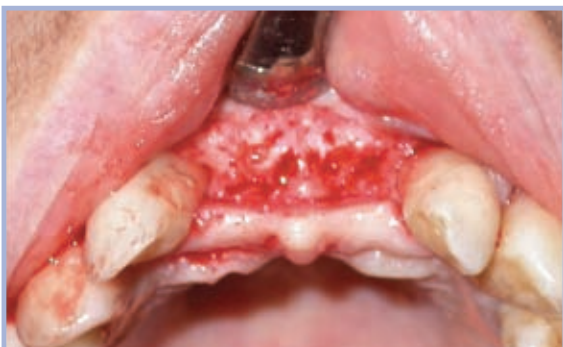

Fig. 3

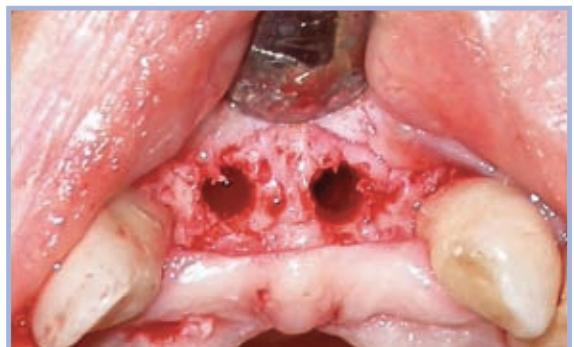

Fig. 4

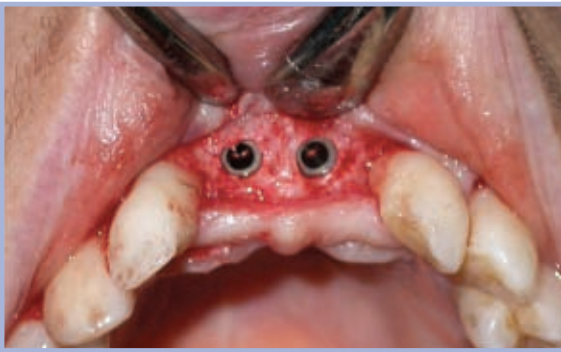

Fig. 5

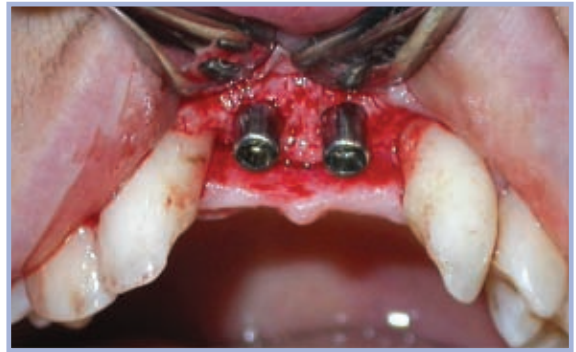


Fig. 6

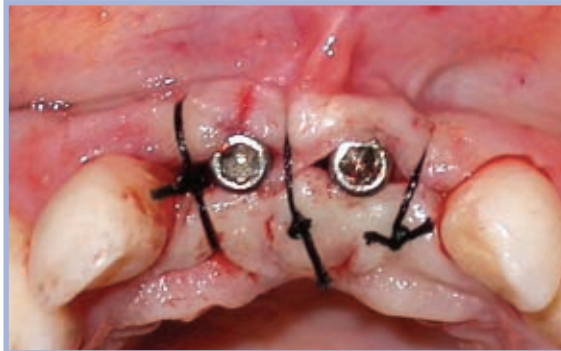

Fig. 7

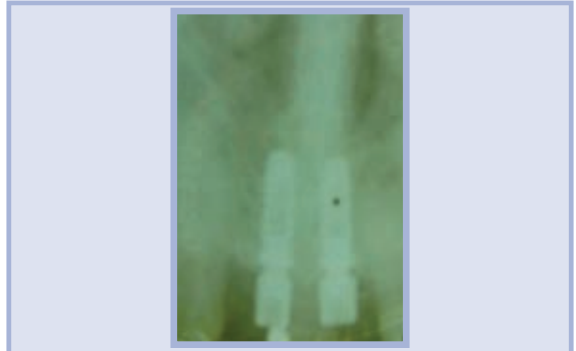

Fig. 8

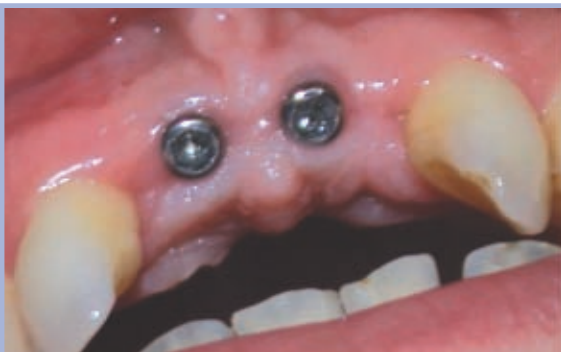

Fig. 9

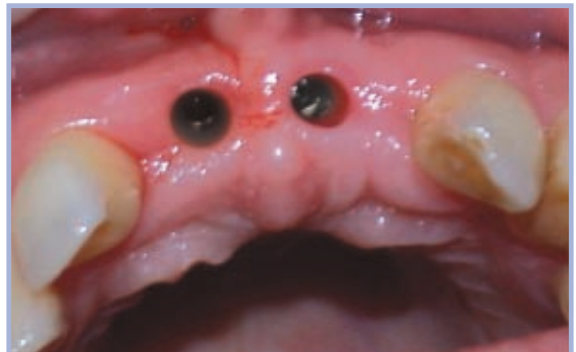

Fig. 10

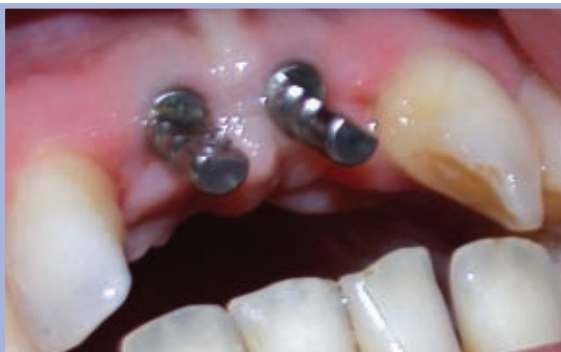

Fig. 11

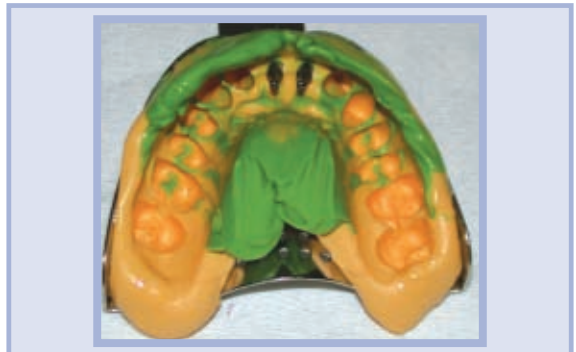

Fig. 12

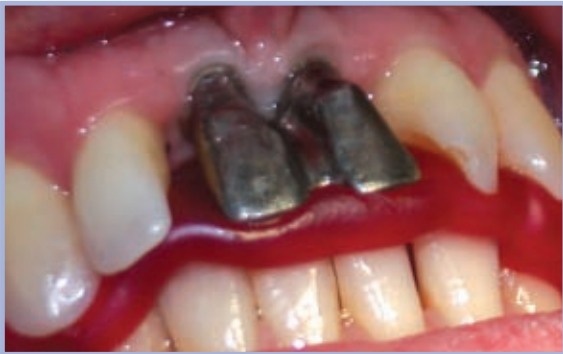

Fig. 13

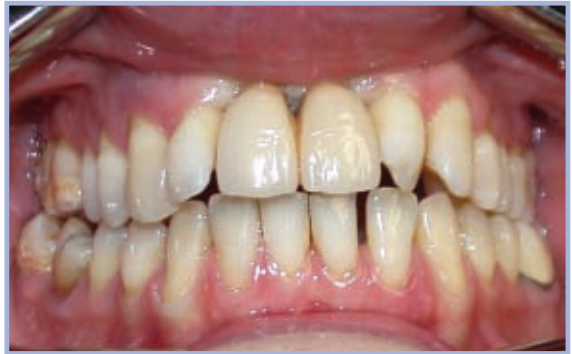

Fig. 14

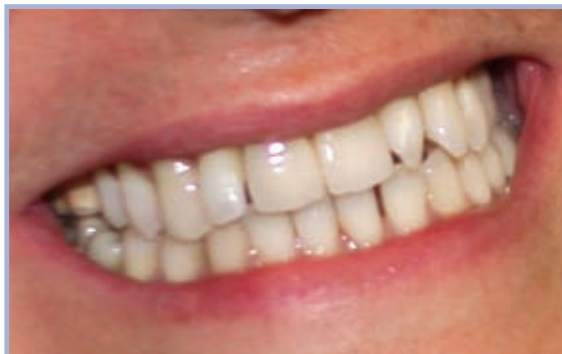

Fig. 15

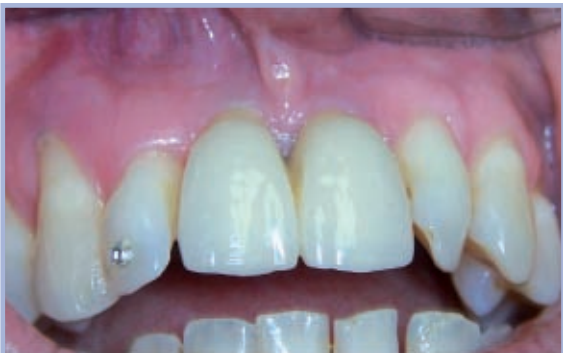

Fig. 16

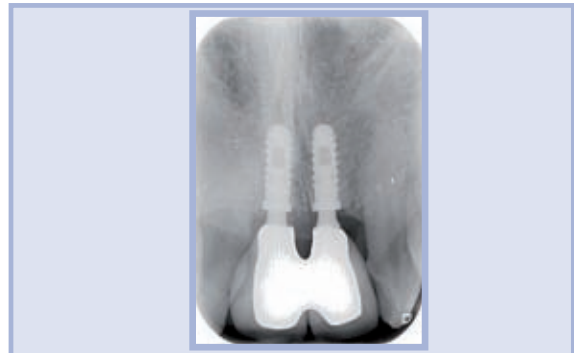

Fig. 17

Realizzazioni protesiche

Laboratorio Wilocs - Roma

# Trattamento monofasico nella sostituzione impianto-protetica di premolare superiore

Dott. Alberto Frezzato, Dott.ssa Irene Frezzato  
Liberi professionisti a Rovigo

## Parole chiave

edentulia singola, post-estrattivo immediato, GBR, biomateriali, monofase, cementazione extra-orale

La necessità di ridurre i tempi di trattamento ed il disagio al paziente, soprattutto in zona estetica, ha favorito la diffusione dell'implantologia post-estrattiva immediata. I risultati immediati ed a distanza di tale approccio risultano sovrapponibili a quelli di impianti inseriti in siti guariti.

Viene presentato un case-report di approccio in unico tempo chirurgico nella sostituzione impianto-protetica di un premolare, non recuperabile per frattura radicolare.

Trattasi di paziente donna di 49 anni presentatasi alla nostra osservazione per ascesso odontogeno su elemento 14, trattato circa 20 anni prima con terapia canalare e ricoperto con corona in metallo-resina (fig. 1).

L'esame clinico (fig. 2) mostra una lesione ascessuale in fase acuta caratterizzata da tumefazione mucosa, edema, fuoriuscita di pus al sondaggio e dolore. L'esame radiografico (fig. 3) conferma la presenza di lesione ossea rarefacente paradidale. La rimozione della corona protetica (fig. 4) evidenzia frattura radicolare longitudinale (fig. 5) che impone necessariamente una scelta estrattiva (fig. 6), accompagnata da accurata toeletta chirurgica.

La valutazione dell'alveolo post-estrattivo (fig. 7) mostra una perdita ossea sia palatina (circa 3 mm di larghezza e 6 mm di profondità), sia vestibolare, più estesa (circa 4 mm di larghezza e 9 mm di profondità). Il sito post-estrattivo è classificabile come tipo 2 secondo Salama e Salama e di tipo 2-3 secondo Tarnow et al.

Di norma si esegue in tali condizioni una rigenerativa tissutale ed un impianto differito. Nel caso presentato si decide per un impianto post-estrattivo immediato e consensuale rigenerativa tissutale, cercando di soddisfare i desideri della paziente di contrarre i tempi chirurgici. Si inserisce l'impianto secondo i concetti del posizionamento tridimensionale protesicamente guidato, mediante preparazione osteotomica (fig. 8). L'ingaggio palatale e l'estensione oltre apice, garantiscono una sufficiente stabilità primaria all'impianto. La connessione immediata di un tappo di guarigione evita il rientro chirurgico a distanza. Si esegue, contemporaneamente, una ricostruzione del sito implantare lesionato mediante tecnica rigenerativa, che si avvale dell'uso di membrana di collagene biocompatibile EZ Cure\*, di fosfato di calcio bifasico granulometria 0,5-1 mm MBCP+\* e di connettivo prelevato dalla paziente. La sequenza del "sandwich" in senso palato-vestibolare è: membrana di collagene sub-mucosa palatina (fig. 9), biomateriale (fig. 10), impianto (fig. 11), biomateriale (fig. 12), membrana di collagene (fig. 13), innesto di connettivo a prelievo palatino (fig. 14) che va a ricostituire l'integrità della mucosa vestibolare lacerata. Si stabilizza la zona tramite sutura a punti staccati (fig. 15). La radiografia endorale post-operatoria permette di osservare il corretto posizionamento implantare ed il riempimento del gap alveolare ad opera del biomateriale (fig. 16).

Il decorso clinico risulta regolare. A tre settimane possiamo osservare la maturazione dei tessuti e l'integrazione dell'innesto connettivale (figg. 17a, b). Il controllo a 5 settimane (figg. 18a, b) mostra una buona guarigione dei tessuti: la radiografia mostra una omogenea calcificazione del tessuto duro peri-implantare (fig. 19).

A 5 mesi si procede alla consegna del manufatto protesico, dopo la cementazione extra-orale della corona sul moncone (fig. 20). La corona protetica appare integrata nell'arcata, in senso funzionale ed estetico (figg. 21, 22).

Il controllo dopo 6 mesi di carico (fig. 23) mostra un aspetto sano dei tessuti molli ed una buona estetica. La radiografia a 6 mesi (fig. 24) permette di notare una corretta omogeneità del tessuto duro peri-implantare ed una riorganizzazione del biomateriale sovracrestale.

\*Fabbricati da Biomatlante, Vigneux de Bretagne, Francia distribuiti in esclusiva in Italia da Leone S.p.A.



Il manufatto appare di aspetto naturale ed il sorriso (fig. 25) piacevole ed armonico.

Risulterà necessario seguire il caso nel tempo per valutare la stabilità tissutale ed il mantenimento dei risultati funzionale ed estetico.

Appare chiaro come un trattamento monofasico di questo tipo assommi numerose variabili legate alla guarigione del sito infetto, alla integrazione dell'impianto post-estrattivo, alla maturazione dei tessuti legata alle procedure rigenerative. Il trattamento contestuale di tutti questi aspetti può riservare delle incognite in termini di predicibilità di risultato, soprattutto in zona estetica.

Un trattamento multifasico può fornire la possibilità di intervenire in ciascuna delle fasi di trattamento e quindi di ottenere una maturazione tissutale più predicibile. Richiede però più interventi, maggiori disagi, più tempo e, non ultimo, maggiori costi.

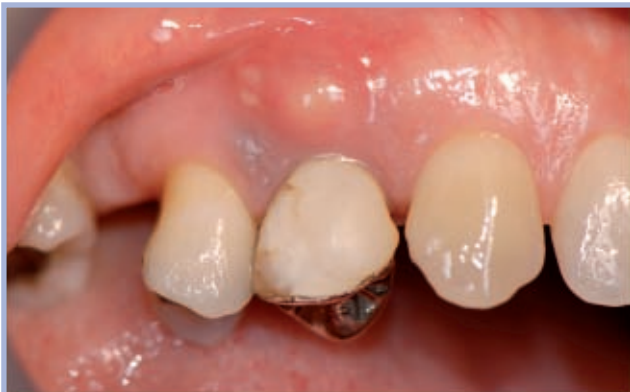

Fig. 1

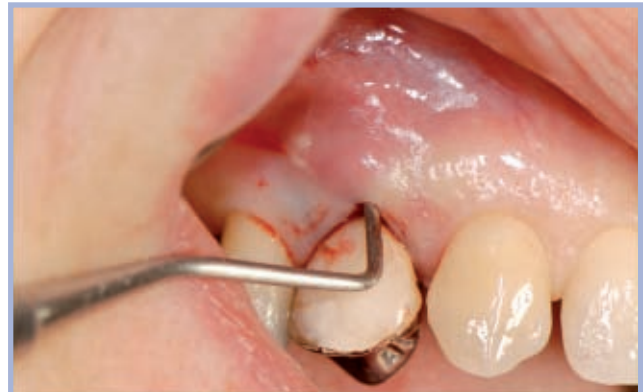

Fig. 2

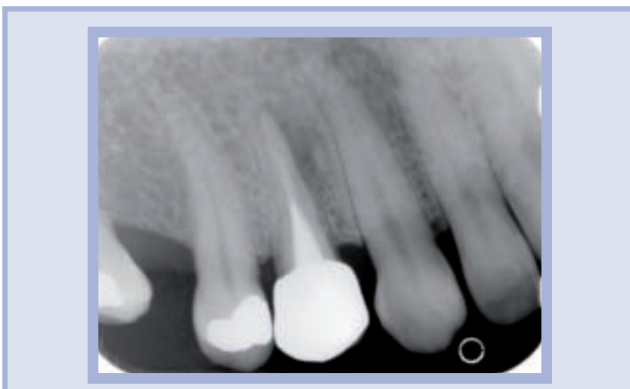


Fig. 3

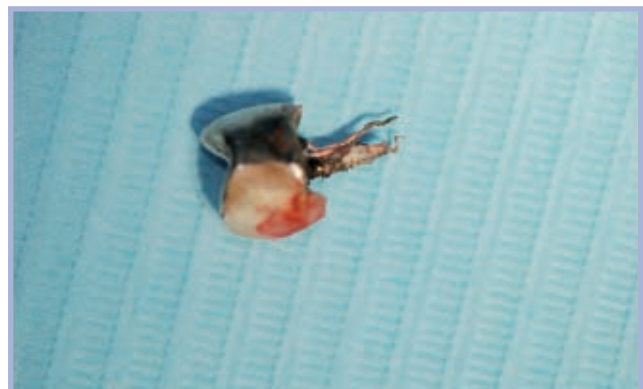

Fig. 4

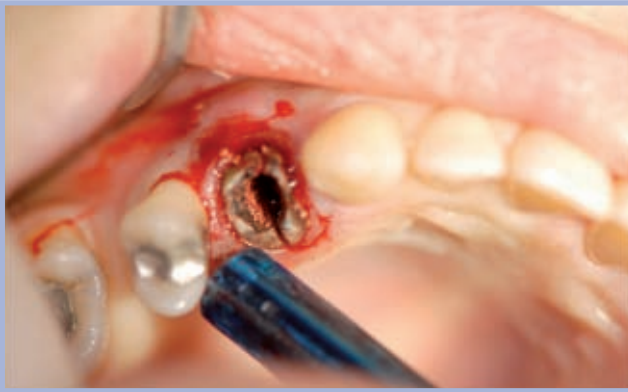

Fig. 5

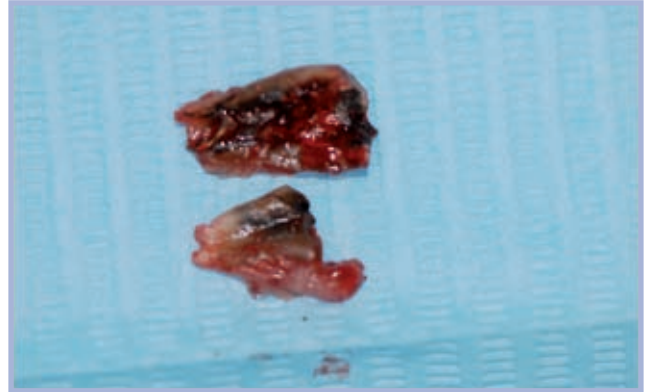


Fig. 6

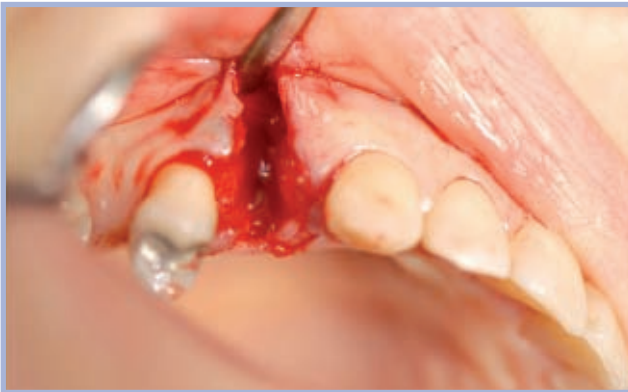

Fig. 7

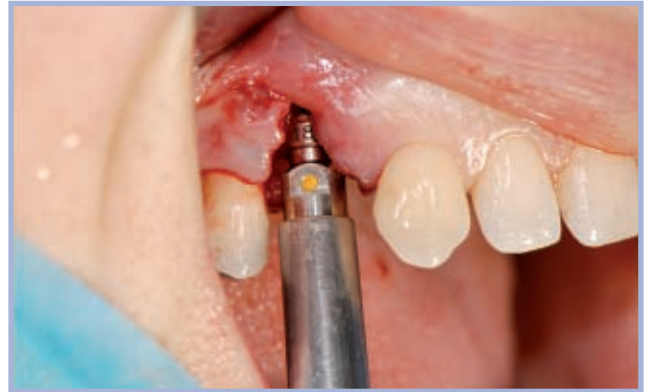

Fig. 8

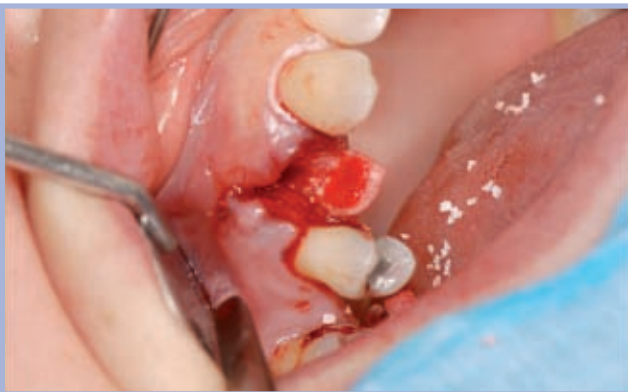

Fig. 9

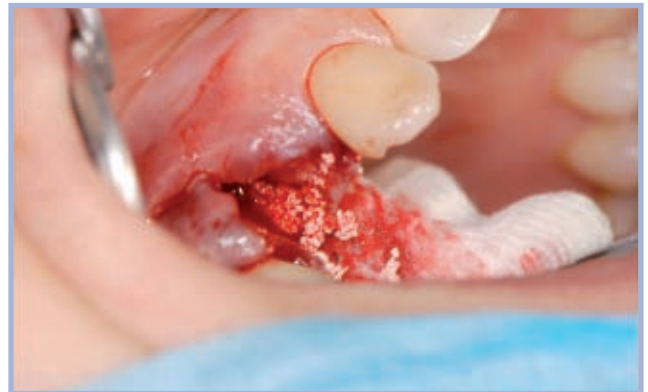

Fig. 10

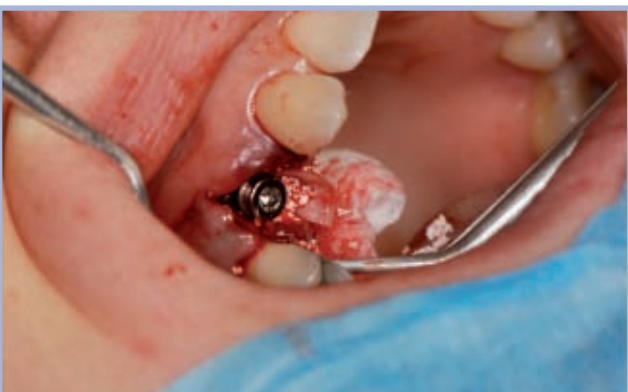

Fig. 11

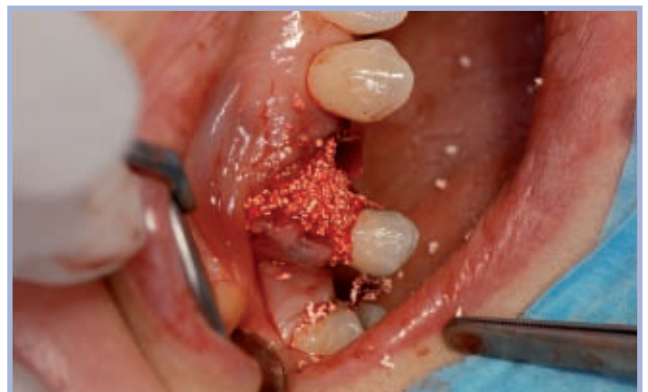

Fig. 12

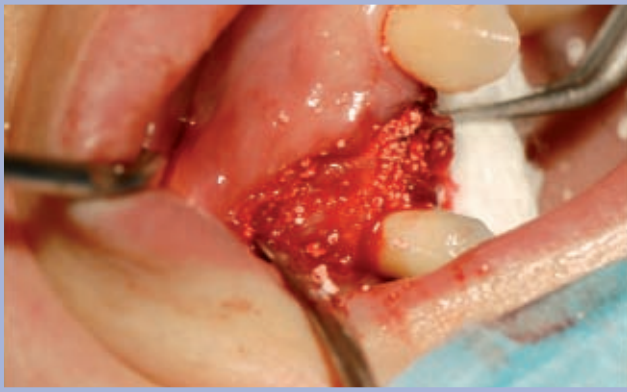

Fig. 13

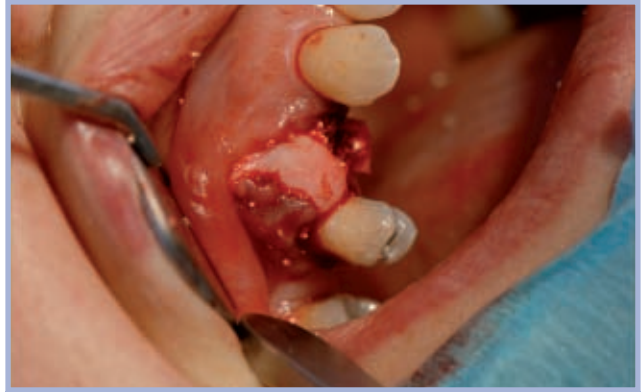

Fig. 14

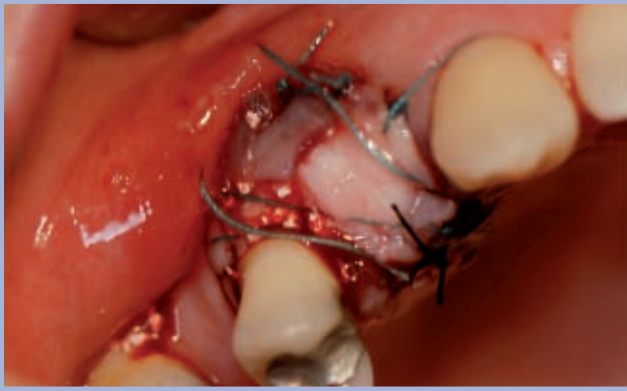

Fig. 15

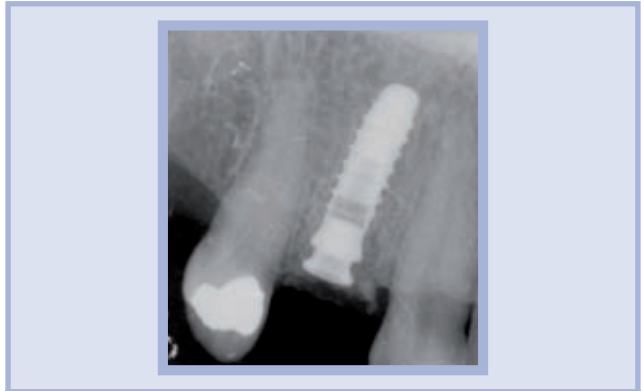

Fig. 16

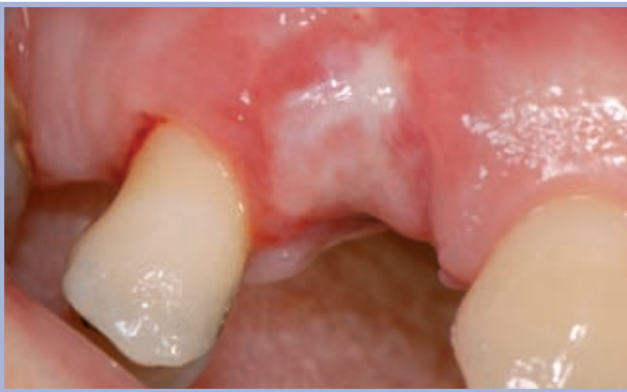

Fig. 17a

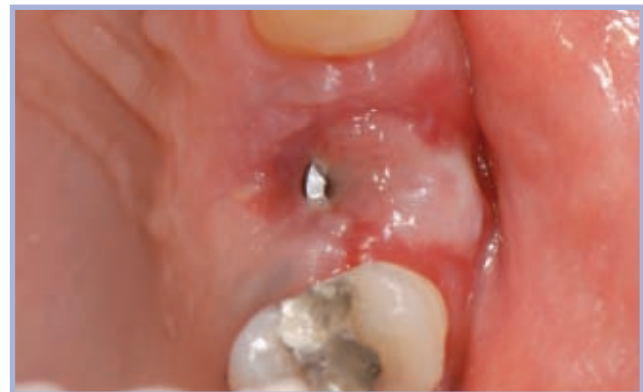

Fig. 17b

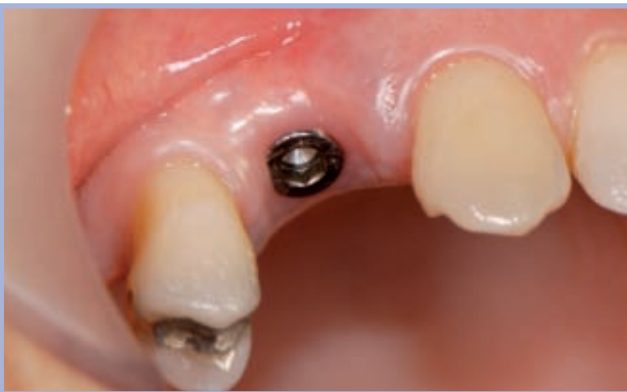

Fig. 18a

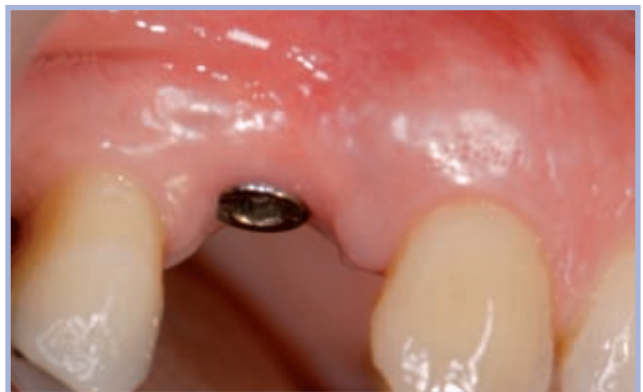

Fig. 18b

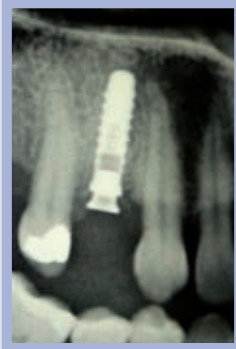

Fig. 19

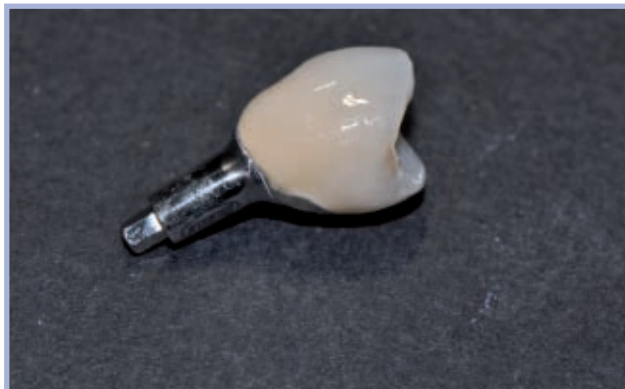

Fig. 20

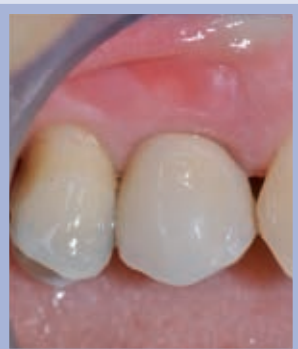

Fig. 21

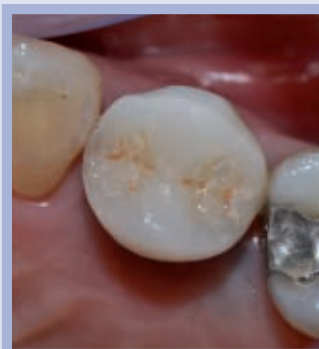

Fig. 22

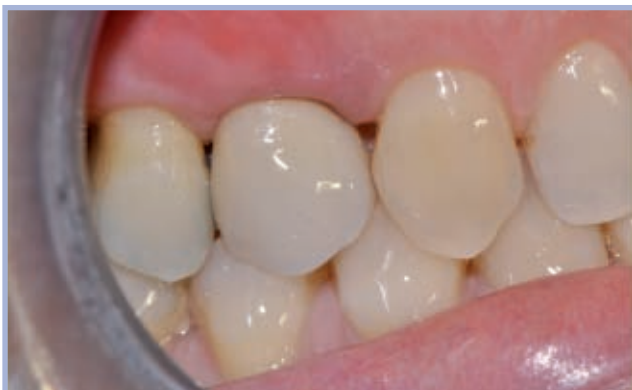

Fig. 23

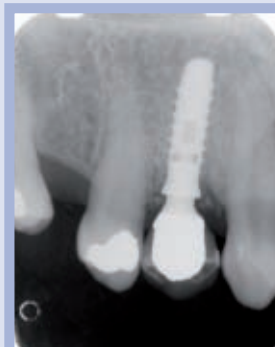

Fig. 24

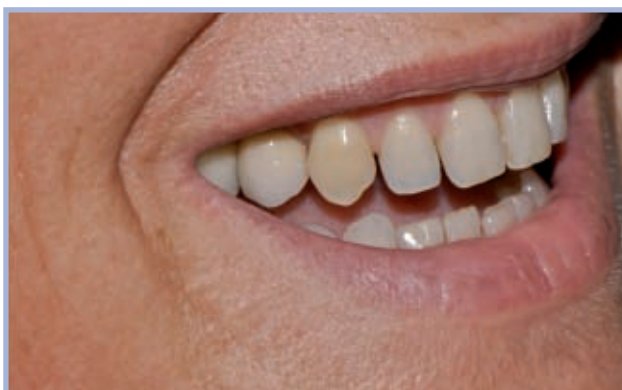
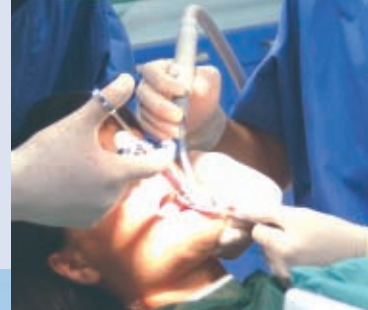
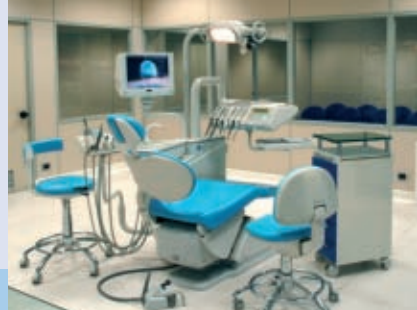Fig. 25



SISTEMA  
IMPLANTARE | **EXACONE™**

## IMPLANTOLOGIA IN PRIMA FILA *a Firenze*

**40 posti**  
per assistere  
gratuitamente  
ad interventi  
live surgery

- **23 Novembre 2010**  
**8 Febbraio / 8 Marzo 2011**  
Relatore: Dott. Leonardo Targetti
- **19 Aprile / 7 Giugno 2011**  
Relatore: Dott. Roberto Meli
- **3 Maggio / 28 Giugno 2011**  
Relatore: Dott. Leonardo Targetti

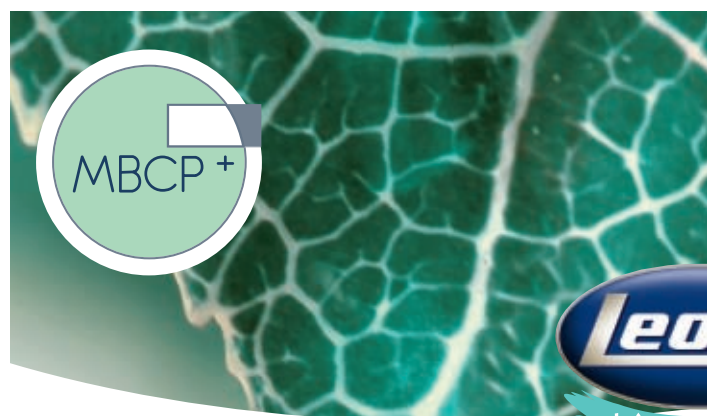
*ECM Odontoiatri: accreditamento previsto*

orario: 10,00 / 17,30

## Giornate propedeutiche di pratica implantologica su paziente

Per informazioni ed iscrizioni: Segreteria ISO - Tel. 055.304458 Fax 055.304455 e-mail: iso@leone.it

[www.leone.it](http://www.leone.it)



### GIORNATE PRATICHE di rigenerazione ossea in implantologia

Le nostre giornate pratiche offrono una introduzione all'utilizzo dei biomateriali della Biomimetic Line nella pratica clinica e ai loro principi di funzionamento. Ogni partecipante ha inoltre la possibilità di esercitarsi nell'utilizzo del sostituto osseo **MBCP+** e della membrana riassorbibile **EZ Cure** su mandibola.

- Principi di funzionamento di **MBCP+** ed **EZ Cure**
- Utilizzo di **MBCP+** ed **EZ Cure** nella pratica clinica
- Esercitazione pratica su mandibola

Dott. **Leonardo Targetti**

**16 marzo 2011**  
**11 maggio 2011**

**Strumentario occorrente:**

- 1 Scollaperiostio
- 1 Pinzetta anatomica (punta piccola)
- 1 Pinzetta chirurgica (punta piccola)
- 1 Cucchiaino chirurgico alveolare
- 1 Leva da estrazione diritta
- 1 Pinza da premolari inferiori
- Porta aghi
- Forbici
- Suture

# Estetica nei settori frontali, fattori diagnostici, chirurgici e protesici

Dott. Salvatore Belcastro, Dott.ssa. Paola Floridi, Dott. Leonardo Palazzo, Dott. Mario Guerra  
Servizio di Odontoiatria dell'Ospedale di Gubbio - Responsabile Dott. Mario Guerra

## Parole chiave

zona estetica, edentulia singola, post-estrattivo immediato, tecnica flapless, carico immediato, provvisorio, impronta, CAD/CAM, zirconia

L'estetica nei settori frontali del mascellare superiore rappresenta indubbiamente la più grande sfida per chi si occupa di implantologia osteointegrata.

Il raggiungimento predicibile di buoni risultati estetici, paragonabili a quelli della dentatura naturale sana, dipende da diversi fattori, non sempre facili da controllare; potremmo schematicamente distinguere tre gruppi di fattori, quelli diagnostico-prognostici, quelli chirurgici ed infine quelli protesici.

Una adeguata diagnosi, che tenga conto delle variabili anatomico-funzionali del sito edentulo e del paziente nel suo complesso, rappresenta il prerequisito indispensabile per una corretta pianificazione del trattamento e per evitare spiacevoli fallimenti dal punto di vista estetico. Numerosi sono i fattori diagnostici di cui bisogna tener conto e vanno da una corretta valutazione dimensionale dello spazio edentulo, ai rapporti con l'arcata antagonista, alle caratteristiche quali-quantitative dei tessuti duri e molli, alla valutazione del grado di atrofia, del biotipo parodontale, alla forma e allo stato restaurativo dei denti adiacenti. Questi ed altri fattori diagnostici quali la linea del sorriso, le condizioni di igiene orale ed il fumo sono solo alcuni degli elementi che bisogna accuratamente valutare ancor prima di procedere al posizionamento implantare. Un corretto iter diagnostico permette da un lato di intercettare precocemente fattori prognostici sfavorevoli e dall'altro, qualora le condizioni e l'abilità dell'operatore lo consentano, di mutare le condizioni sfavorevoli ricorrendo, ad esempio ad interventi rigenerativo-ricostruttivi che in alcuni casi devono precedere il posizionamento implantare.

L'accurata diagnosi sarà seguita dal corretto posizionamento implantare nelle tre dimensioni dello spazio che tenga conto delle regole, oramai acquisite dalla letteratura scientifica internazionale, quali il rispetto della corticale vestibolare, che tende inevitabilmente a riassorbirsi, ed il giusto posizionamento verticale rispetto alla giunzione amelo-cementizia dei denti adiacenti. In questo contesto il posizionamento implantare guidato, che tenga conto delle esigenze protesiche ed estetiche, così come la chirurgia post-estrattiva immediata flapless ed il carico immediato, se le condizioni lo permettono, sono tutte procedure che più facilmente consentono il raggiungimento di eccellenti risultati estetici.

Le procedure protesiche infine rappresentano il giusto corollario al lavoro svolto nelle precedenti fasi e consentono, tramite l'utilizzo delle giuste tecniche e dei giusti materiali, il completamento del caso. L'utilizzo di materiali ad alta valenza estetica quali la zirconia o le ceramiche integrali può ulteriormente migliorare i risultati purché non si affidi, come purtroppo spesso succede, a questi ultimi l'ingrato ed impossibile compito di realizzare il "miracolo estetico" avendo trascurato le fasi precedenti. Tutto ciò finora discusso serve per ottenere quella che potremmo definire "estetica della consegna". Il mantenimento nel tempo dell'estetica passa però attraverso la stabilità dei tessuti di sostegno, sia duri che molli.

In questo contesto la connessione conometrica, in virtù della drastica riduzione del gap moncone-impianto e dell'ottimo mantenimento del livello osseo marginale e conseguentemente del volume e della qualità dei tessuti molli peri-implantari facilita il mantenimento nel tempo dei risultati estetici ottenuti.

Le immagini che seguono sono relative ad un caso clinico esemplificativo che riassume quanto finora enunciato.

Si tratta di una paziente di sesso femminile di 45 anni in buone condizioni di salute generale con necessità di sostituire l'incisivo laterale superiore di destra per motivi parodontali (figg. 1-2). Le immagini cliniche prima dell'estrazione dell'elemento dentale in questione e del contestuale posizionamento implantare mostrano ottime condizioni di igiene orale ed una buona salute gengivale; la radiografia ortopanoramica (fig. 3) mostra gli esiti positivi di precedenti interventi implantoprotesici e,

relativamente all'area da trattare, una notevole perdita ossea, in particolare del picco interdentale tra gli elementi 11 e 12. Le buone condizioni dei tessuti molli e la presenza di una buona quantità di osso basale residuo ci indirizzano verso un posizionamento implantare post-estrattivo immediato con carico immediato. L'estrazione atraumatica del 12 (figg. 4-7) è stata seguita, dopo adeguato sondaggio dei picchi ossei, dalla preparazione del sito implantare rispettando la corticale vestibolare (figg. 8-10). Veniva dunque inserito un impianto di 4,1 mm di diametro e 12 mm di lunghezza (figg. 11-13); l'ottima stabilità primaria consentiva l'esecuzione di un carico immediato ribasando, con resina a freddo autopolimerizzante, una corona in resina acrilica precedentemente preparata su un tappo di guarigione standard gh 7 mm facente funzione di moncone provvisorio. Questa tecnica, oramai impiegata su larga scala dal nostro gruppo con ottimi risultati permette, per gli elementi singoli, l'installazione di un provvisorio senza l'utilizzo del cemento; la procedura prevede la realizzazione di un provvisorio completamente passivo su un tappo di guarigione personalizzato sul quale sono state fatte delle ritenzioni, la ribasatura del provvisorio direttamente sul tappo e l'utilizzo della resina (figg. 14-22). È importante, già in questa fase, attribuire all'elemento protesico il giusto profilo d'emergenza in modo da garantire il giusto sostegno dei tessuti molli evitandone il collassamento (fig. 23).

L'aspetto clinico del manufatto, ad una settimana dall'intervento, mostra già un'ottima estetica ed una eccellente guarigione dei tessuti molli (fig. 24).

A tre mesi dal posizionamento implantare (fig. 25), si procedeva, come di consueto, alla rimozione del manufatto provvisorio (fig. 26) ed alla rilevazione dell'impronta per l'esecuzione del manufatto definitivo (figg. 27-28); come già accennato, il corretto profilo d'emergenza del manufatto impiegato nel carico immediato permetteva di conservare la normale festonatura gengivale, elemento quest'ultimo impossibile da ottenere utilizzando un normale tappo di guarigione.

A distanza di una settimana e senza prove intermedie si procedeva, previa cementazione extra-orale, alla consegna del restauro protesico definitivo realizzato in zirconia-ceramica tramite metodica CAD-CAM (figg. 29-33).

Come si può osservare dalle immagini, il corretto iter diagnostico, chirurgico e protesico ha portato ad un ottimo risultato estetico con completo ripristino dell'anatomia coronale del dente mancante, della festonatura gengivale e delle papille (figg. 34-36).

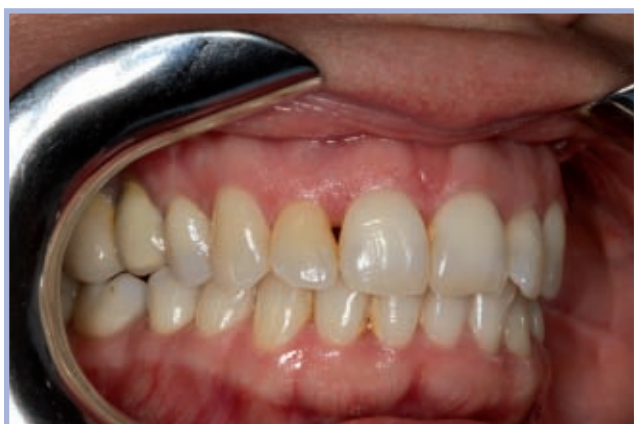

Fig. 1, 2 - Situazione clinica iniziale

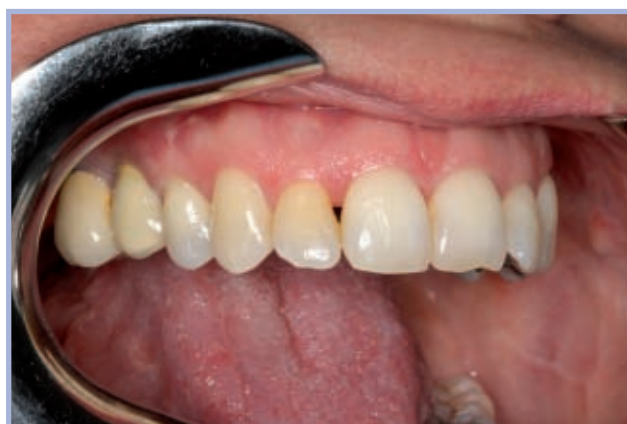

Fig. 2

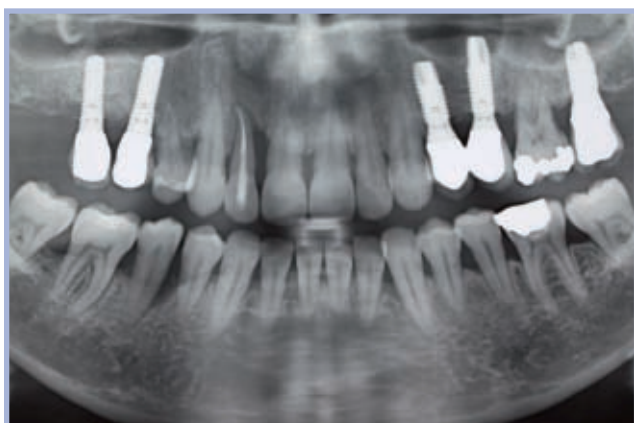


Fig. 3 - Radiografia OPT iniziale

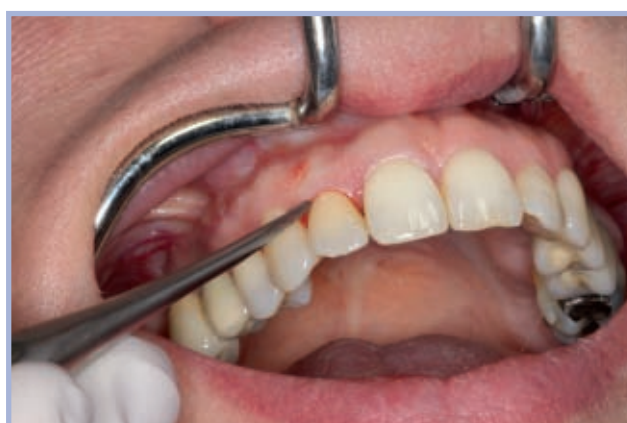

Fig. 4, 5, 6 - Estrazione dell'elemento 12

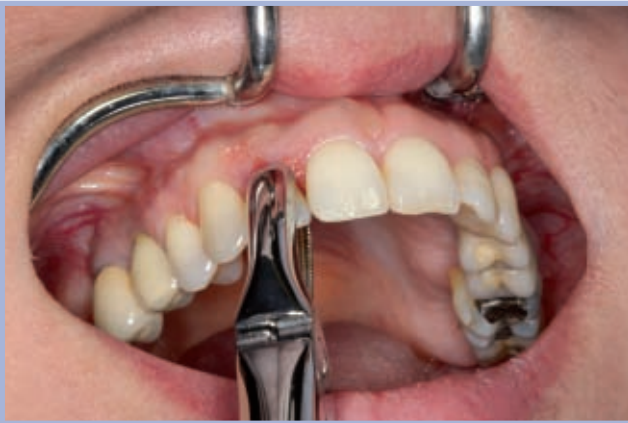

Fig. 5

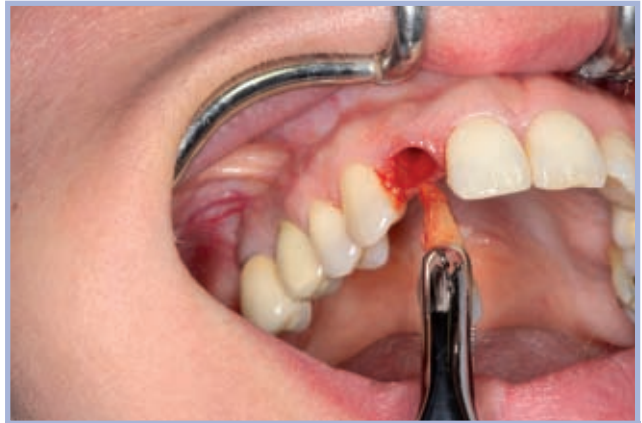

Fig. 6

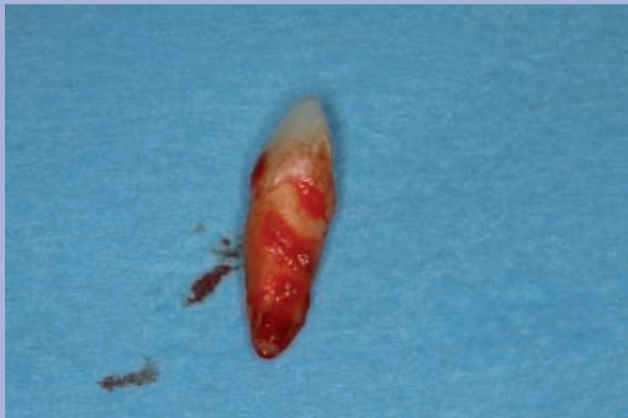

Fig. 7 - Elemento 12 estratto

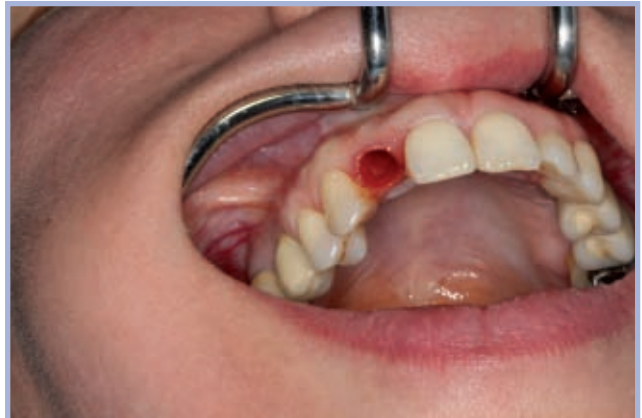
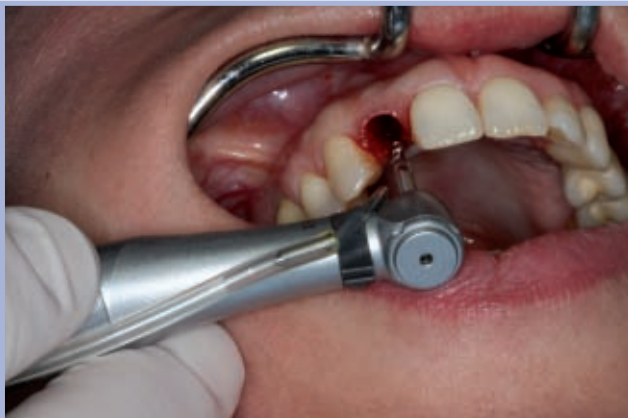
Fig. 8 - Alveolo post-estrattivo



Figg. 9, 10 - Preparazione del sito implantare

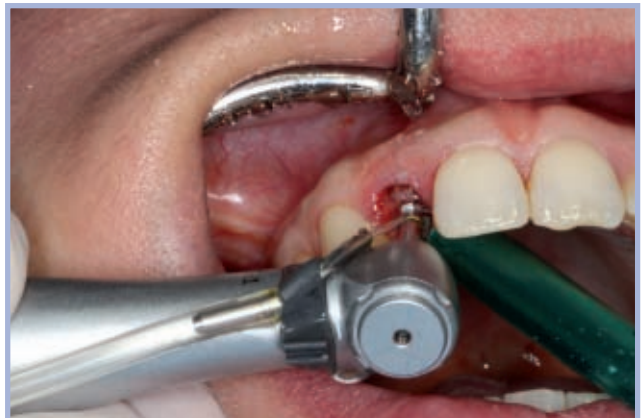
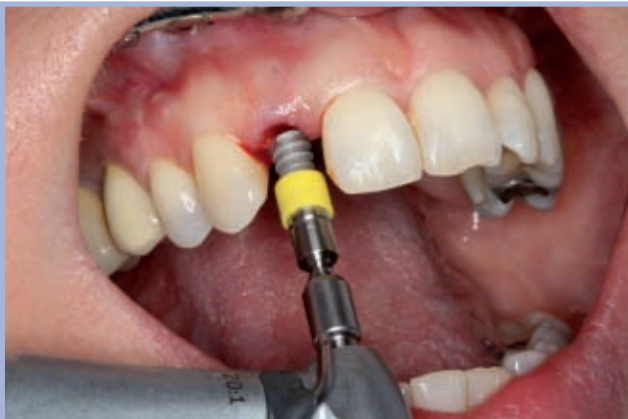
Fig. 10



Figg. 11, 12, 13 - Inserimento dell'impianto

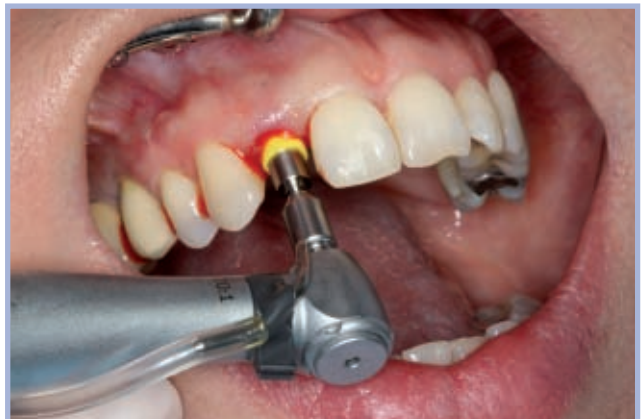

Fig. 12



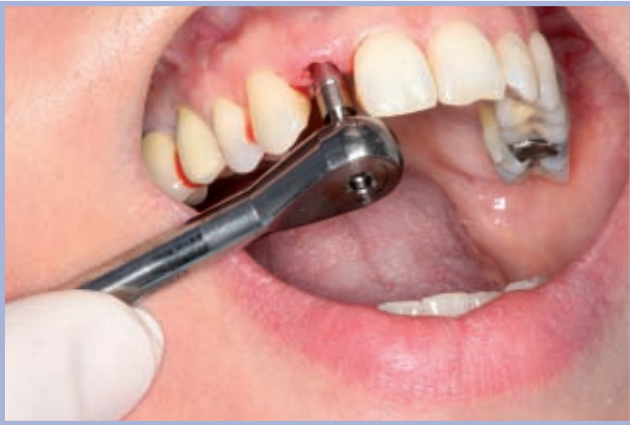

Fig. 13

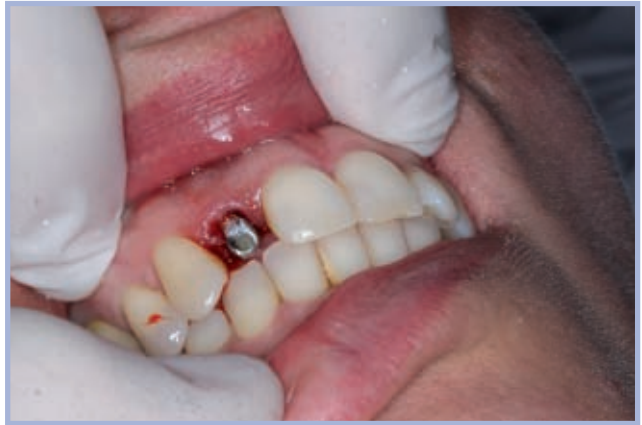

Fig. 14 - Tappo di guarigione preparato come moncone provvisorio

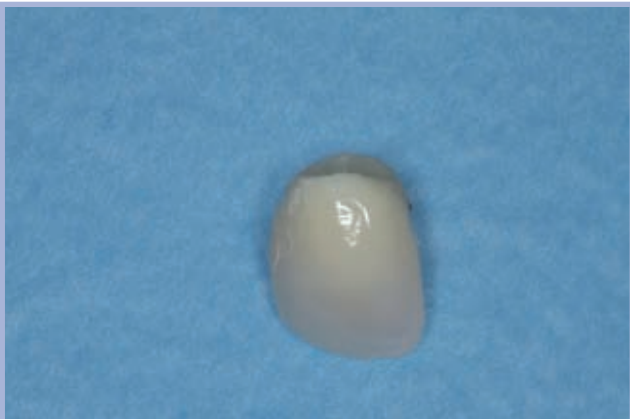
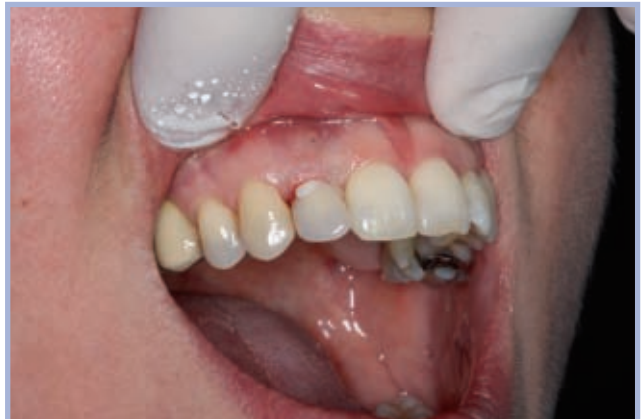

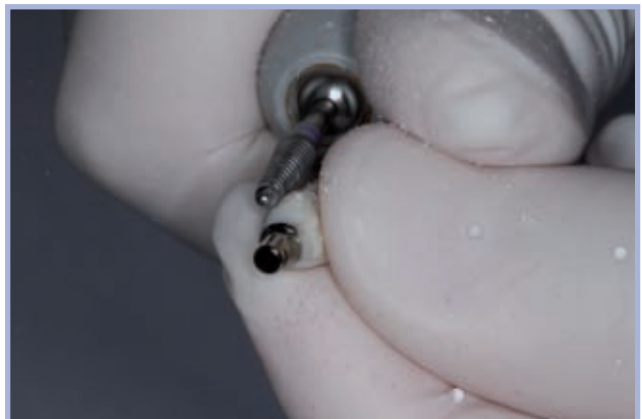
Fig. 15 - Corona provvisoria



Figg. 16, 17 - Ribasatura del provvisorio

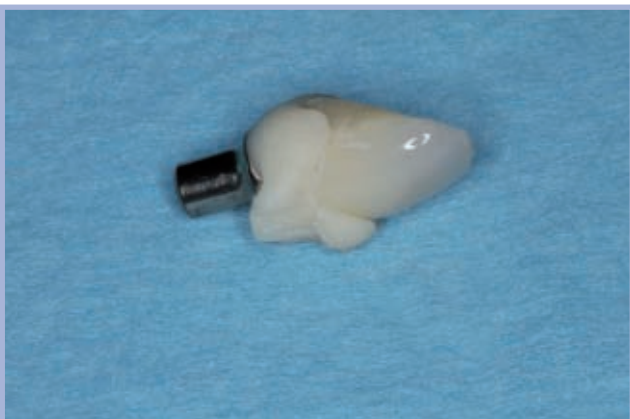

Fig. 17



Figg. 18, 19, 20 - Rifinitura del provvisorio

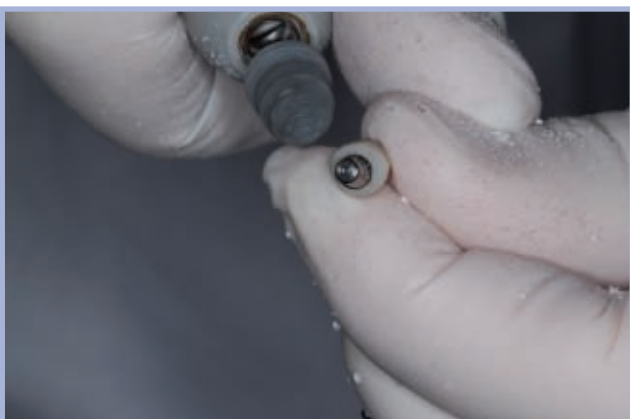

Fig. 19

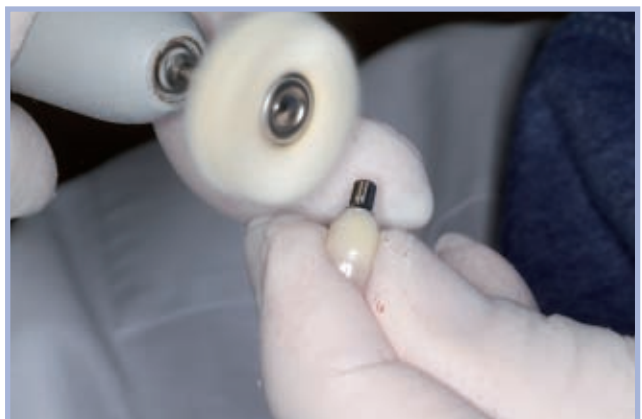


Fig. 20

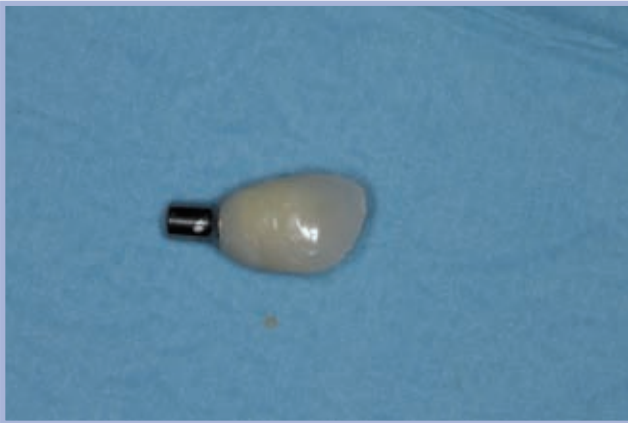

Fig. 21 - Provisorio terminato

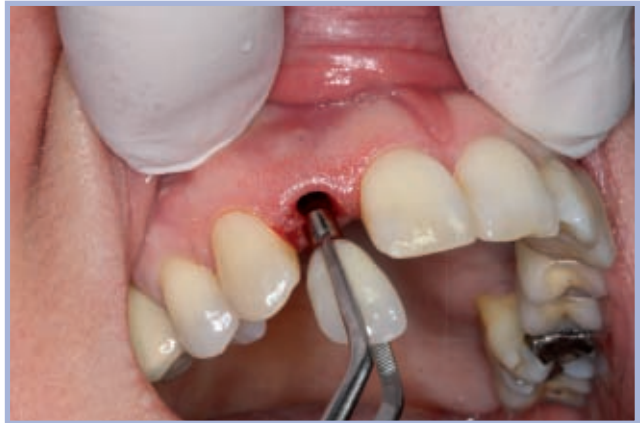

Fig. 22, 23 - Inserimento provvisorio

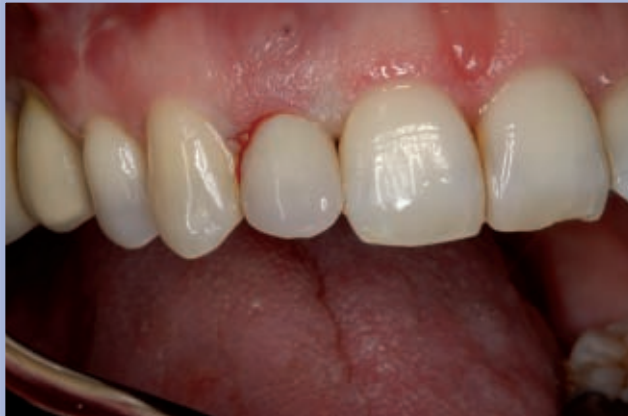

Fig. 23

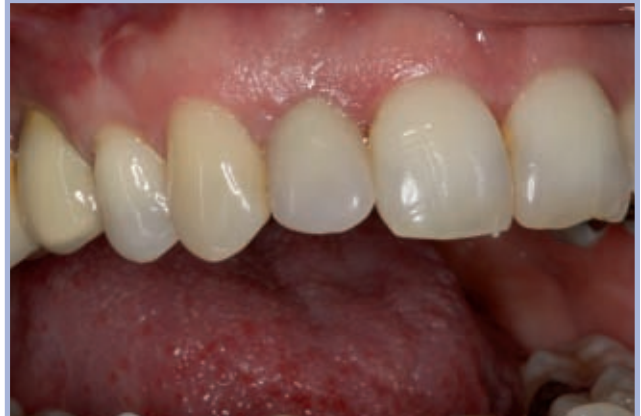

Fig. 24 - Aspetto del provvisorio ad una settimana dall'intervento

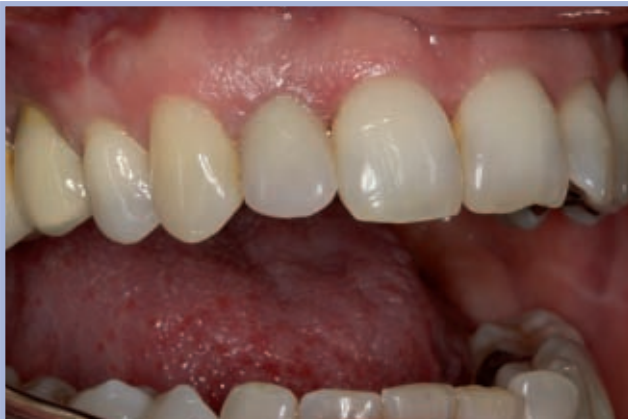

Fig. 25, 26 - Aspetto dei tessuti a 3 mesi dall'intervento

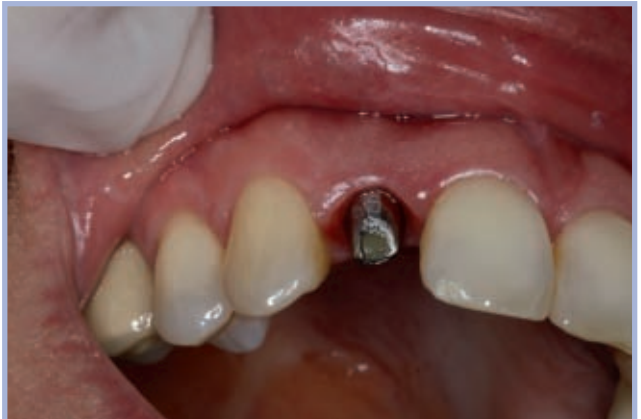

Fig. 26

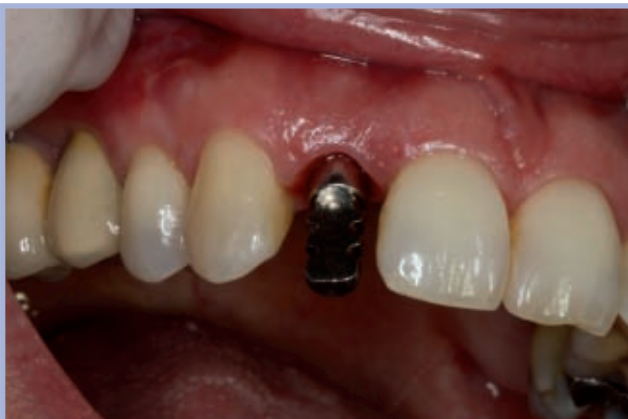

Fig. 27 - Presa impronta con transfer per il manufatto definitivo

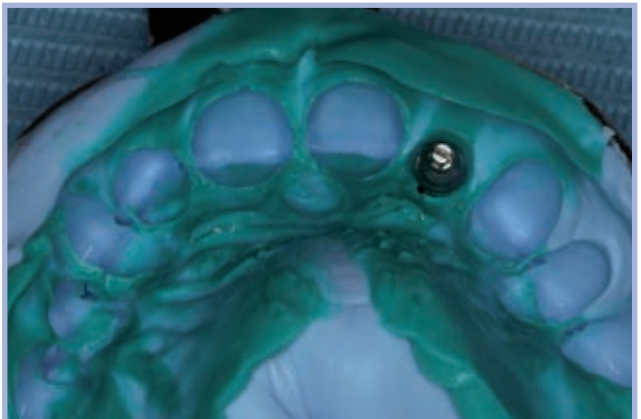


Fig. 28 - Impronta con transfer

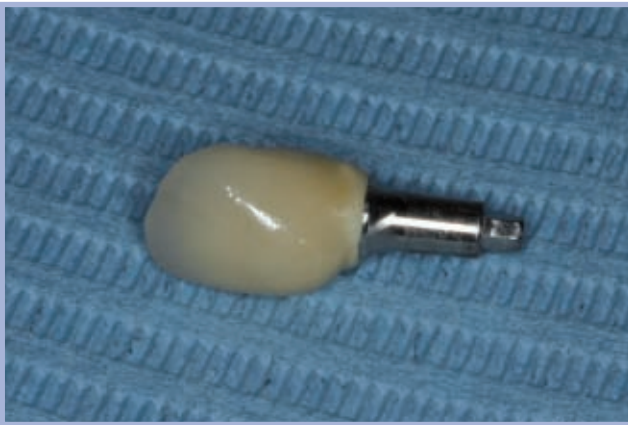

Fig. 29, 30 - Manufatto definitivo

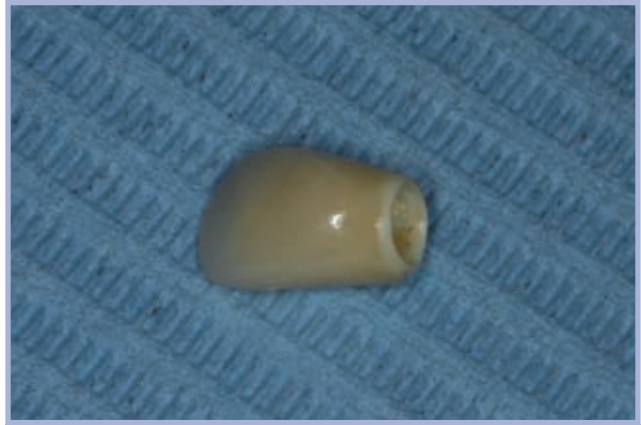

Fig. 30

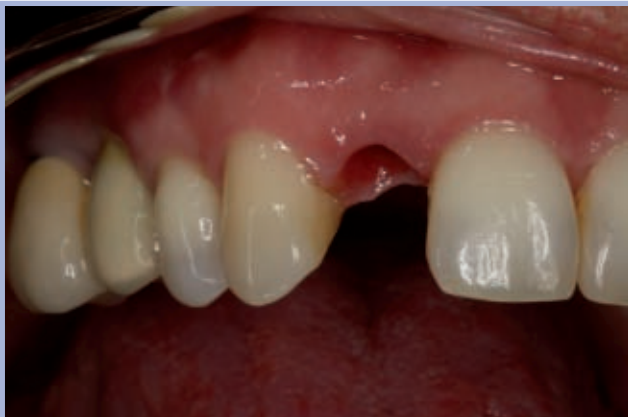

Fig. 31 - Aspetto dei tessuti molli al momento della consegna del definitivo

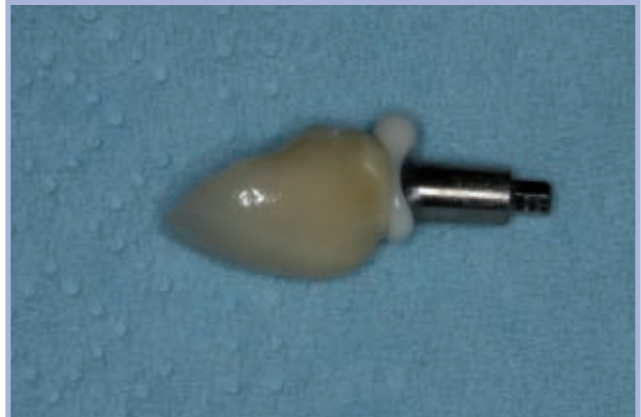

Fig. 32 - Cementazione extra-orale

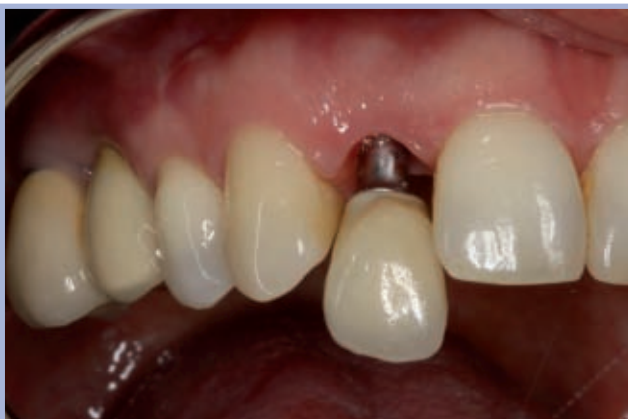

Fig. 33, 34, 35 - Consegna del manufatto definitivo

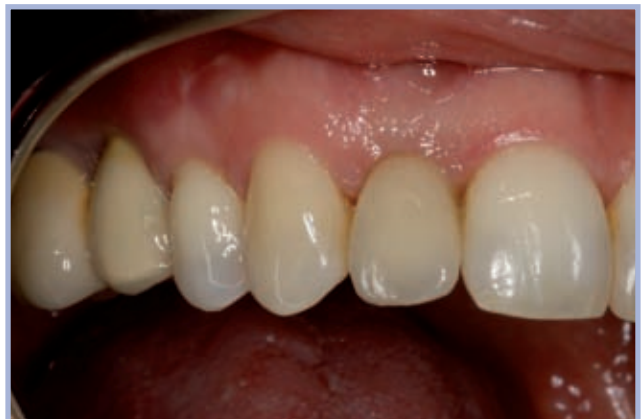

Fig. 34

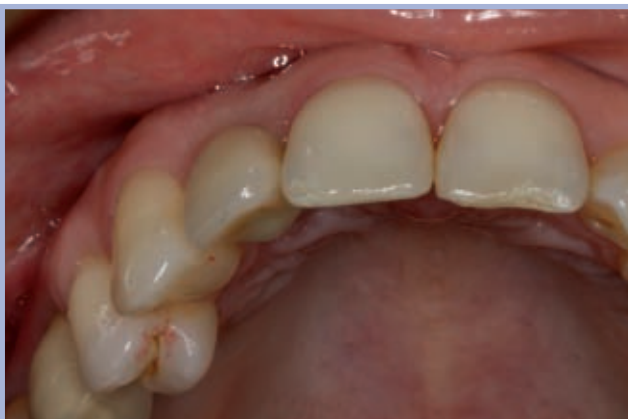

Fig. 35

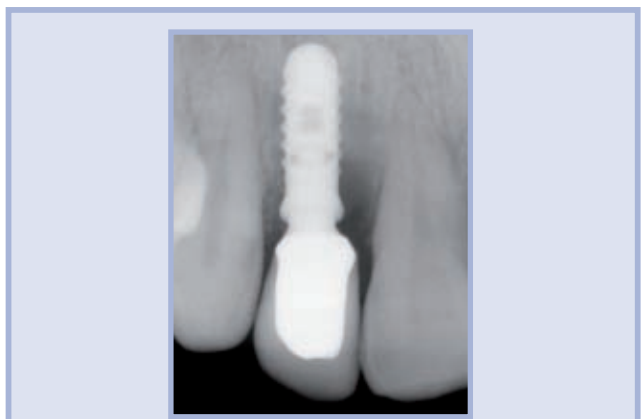

Fig. 36 - Controllo radiografico alla consegna del manufatto definitivo



## PROMOZIONE

Iscrivendosi ad un Corso ISO\* riservato agli Odontoiatri entro il 31/07/2011 riceverà in omaggio, fino ad esaurimento scorte, il libro "D & M Dentistry & Medicine" del valore di Euro 90,00.

D & M Dentistry & Medicine  
Approccio odontoiatrico alle malattie sistemiche  
Autori: Lorenzo Favero, Claudio Piovesana, Paolo Bortoluzzi  
Griffin srl Editore

*\*I corsi gratuiti sono esclusi*

- **25 ANNI DI ESPERIENZA CLINICA IN IMPLANTOPROTESI: ERRORI E SUCCESSI**

Relatore: Dott. Renato Turrini

22 NOVEMBRE / 17 DICEMBRE 2010 / 17 GENNAIO 2011

**Firenze**

c/o ISO

*ECM odontoiatri:  
accreditamento previsto*

- **LA SOSTITUZIONE IMPLANTO-PROTESICA DEL DENTE SINGOLO**

Relatore: Dott. Alberto Frezzato

28 GENNAIO 2011

**Firenze**

c/o ISO

*ECM odontoiatri:  
accreditamento previsto*

- **CORSO DI IMPLANTOLOGIA OSTEOINTEGRATA E DI IMPLANTOPROTESI**

Relatore: Dott. Leonardo Targetti

24-25 GENNAIO / 21-22 FEBBRAIO 2011

**Firenze**

c/o ISO

- **CORSO DI PERFEZIONAMENTO IN CHIRURGIA PARODONTALE E CHIRURGIA PLASTICA MUCOGENGIVALE - Università degli Studi di Firenze**

Direttore del Corso: Prof. Giovan Paolo Pini Prato

3-4 FEBBRAIO 2011

**Firenze**

c/o ISO

*ECM odontoiatri:  
accreditamento previsto*

- **LA PROTESIZZAZIONE DELL'IMPIANTO LEONE**

Relatore: Odt. Massimiliano Pisa

7 FEBBRAIO / 23 MAGGIO / 14 NOVEMBRE 2011

**Firenze**

c/o ISO

*Per odontotecnici*

- **EXACONE IN PROGRESS CORSO AVANZATO a moduli monotematici**

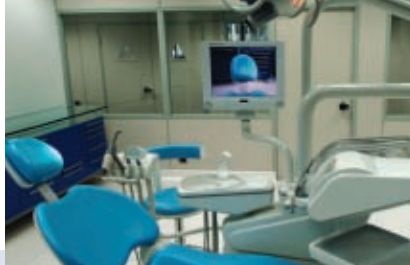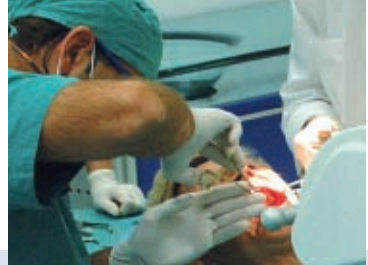Relatori: Dott. Mario Guerra, Dott. Salvatore Belcastro, Dott. Leonardo Palazzo

11 FEBBRAIO / 8 APRILE / 20 MAGGIO / 16 SETTEMBRE

2 DICEMBRE 2011

**Roma**

c/o Sede WILOCS



• **CORSO DI IMPLANTOLOGIA OSTEOINTEGRATA E DI IMPLANTOPROTESI**

Relatori: Dott. Mario Guerra, Dott. Salvatore Belcastro, Dott. Leonardo Palazzo  
18-19 FEBBRAIO / 18-19 MARZO 2011

**Roma**  
c/o Sede WILOCS

• **PROTESI ESTESE SU IMPIANTI**

Relatore: Odt. Massimiliano Pisa  
24-25 FEBBRAIO 2011

**Firenze**  
c/o ISO  
Per odontotecnici

• **CORSO INTENSIVO DI PARODONTOLOGIA**

Relatore: Dott. Francesco Cairo  
17-18 MARZO / 14-15 APRILE / 26-27 MAGGIO 2011

**Firenze**  
c/o ISO  
*ECM odontoiatri:  
accreditamento previsto*

• **CORSO DI IMPLANTOLOGIA OSTEOINTEGRATA E DI IMPLANTOPROTESI**

Relatore: Dr. Leonardo Targetti  
21-22 MARZO / 11-12 APRILE 2011

**Firenze**  
c/o ISO

• **CORSO DI IMPLANTOLOGIA OSTEOINTEGRATA E DI IMPLANTOPROTESI**

Relatori: Dott. Mario Guerra, Dott. Salvatore Belcastro, Dott. Leonardo Palazzo  
6-7 MAGGIO / 10-11 GIUGNO 2011

**Roma**  
c/o Sede WILOCS

• **CORSO DI IMPLANTOLOGIA OSTEOINTEGRATA E DI IMPLANTOPROTESI**

Relatore: Dott. Leonardo Targetti  
16-17 MAGGIO / 13-14 GIUGNO 2011

**Firenze**  
c/o ISO

• **CORSO DI CHIRURGIA AVANZATA**

Relatore: Dott. Leonardo Targetti  
30 GIUGNO - 1 LUGLIO 2011

**Firenze**  
c/o ISO  
*ECM odontoiatri:  
accreditamento previsto*

• **6° CONGRESSO EXACONE**

30 SETTEMBRE 2011

**Firenze**  
c/o ISO  
*ECM odontoiatri:  
accreditamento previsto*

# Rilevamento, cause e conseguenze dei micromovimenti a livello dell'interfaccia impianto-abutment

In queste pagine presentiamo un breve riassunto dello studio in vitro sulla connessione impianto-moncone effettuato dall'Ing. Holger Zipprich del Dipartimento di Protesi Dentaria, Sez. Scienza dei Materiali, Johann Wolfgang-Goethe-Universität di Frankfurt am Main, Germania unitamente ai dottori Paul Weigl, Bodo Lange e al Prof. Hans-Christoph Lauer.

La stesura completa del lavoro è stata pubblicata su *Implantologie*, 2007; 15: 31-45 e su *Quintessenza Internazionale* 2009; 25 (2): 7-24.

Inoltre, riportiamo i risultati ottenuti dall'Ing. Zipprich che ha analizzato il comportamento dinamico anche del nostro sistema implantare EXACONE™ sottoponendolo allo stesso ciclo di prove, alle stesse condizioni e con lo stesso metodo di studio.

## Parole chiave

connessione conometrica, micromovimenti

Sussiste un rapporto di causa-effetto tra i micromovimenti fra moncone e impianto, il fallimento meccanico di connessioni impianto-moncone (svitamento di viti, fratture, etc.) e il riassorbimento osseo crestale. Le connessioni impianto-moncone che presentano micromovimenti caricano le componenti coinvolte, impianto, moncone e vite di connessione, in modo incontrollato, causando un più rapido affaticamento del materiale con il pericolo di un fallimento meccanico precoce del sistema. I micromovimenti tra il moncone e l'impianto possono essere considerati inoltre come una delle molte cause del riassorbimento osseo crestale. L'apertura e la chiusura ciclica del microgap agisce come una pompa per il fluido presente nelle cavità dell'impianto contaminando l'osso crestale.

Lo scopo di questo studio in vitro è l'analisi del comportamento dinamico delle connessioni impianto-moncone con diversi design. A tal fine gli impianti sono stati inseriti in un blocco di resina con un modulo di elasticità analogo a quello dell'osso (fig. 1). I monconi sono stati accoppiati agli impianti seguendo le indicazioni del produttore. Conformemente al ciclo masticatorio nel settore laterale e alla norma DIN 14801 i monconi sono stati caricati con una forza fino ad un massimo di 200 N (25 N - 50 N - 75 N - 100 N - 125 N - 150 N - 175 N - 200 N) con un angolo di 30° rispetto all'asse implantare (fig. 2). La velocità di variazione della forza fino al raggiungimento della forza massima è stata pari a 0,3 N/ms. Seguendo la norma DIN 14801 il punto di applicazione della forza è stato stabilito a una distanza di 8 mm dalla spalla implantare ed è inoltre stato simulato un riassorbimento osseo verticale di 3 mm.




Fig. 1 - Impianto con moncone a testa sferica di alluminio per l'applicazione del carico inserito nel blocco di resina.




Fig. 2 - Simulatore di masticazione bidimensionale con provino montato.

Durante le prove l'interfaccia della connessione impianto-moncone dei diversi sistemi implantari è stata rilevata radiologicamente con fotocamera digitale (1000 fotogrammi al secondo) e misurato il microgap:

<b>Sistema implantare</b> (Azienda produttrice)	<b>Tipologia di connessione</b>	<b>Sistema di indicizzazione</b>	<b>Microgap a 200 N</b>
<b>SIC</b> (SIC invent)	Connessione "flat-to-flat" con piattaforma implantare orizzontale	esagono	28-32 µm
<b>Replace Select</b> (Nobel Biocare)	Connessione "flat-to-flat" con piattaforma implantare orizzontale	3 posizioni	12-16 µm
<b>Camlog</b> (Camlog Biotechnologies)	Connessione "flat-to-flat" con piattaforma implantare orizzontale	3 posizioni	32-36 µm
<b>XiVE</b> (Dentsply Friadent)	Connessione "flat-to-flat" con piattaforma implantare orizzontale	esagono	16-20 µm
<b>Bego-Semados</b> (Bego Implant System)	Connessione "flat-to-flat" + piattaforma implantare con matrice conica interna corta	esagono	0,1- 4 µm
<b>Straumann Tissue Level</b> (Institut Straumann) con			
<b>SynOkta</b>	Connessione conica interna	ottagono	20-24 µm
<b>SynOkta + meso-cilindrico di fresatura</b>	+ piattaforma implantare con patrice conica esterna corta	ottagono	60-64 µm
<b>Componente secondaria piena</b>	Connessione conica interna	nessuno	0,1-4 µm
<b>Ankylos</b> (Dentsply Friadent)	Connessione conica interna	nessuno	0,0 µm
<b>OsseoSpeed</b> (Astra Tech)	Connessione conica interna	esagono/12 posizioni	0,0 µm

I risultati dimostrano che in condizioni cliniche simulate, la presenza o l'assenza di micromovimenti tra il moncone e l'impianto dipende da meccanismi complessi. Soltanto in caso di connessioni coniche precise con piccolo angolo di apertura e lunghezza adeguata non sono stati osservati micromovimenti.

Le videoradiografie riprese durante le prove possono essere consultate o scaricate dalla seguente pagina internet dell'Università di Francoforte [www.kgu.de/zmk/werkstoffkunde](http://www.kgu.de/zmk/werkstoffkunde).

Qui di seguito i risultati dello stesso test eseguito quest'anno sui nostri impianti:

<b>Exacone™</b> (Leone)	Connessione conica interna autobloccante	esagono	0,0 µm
----------------------------	--	---------	--------

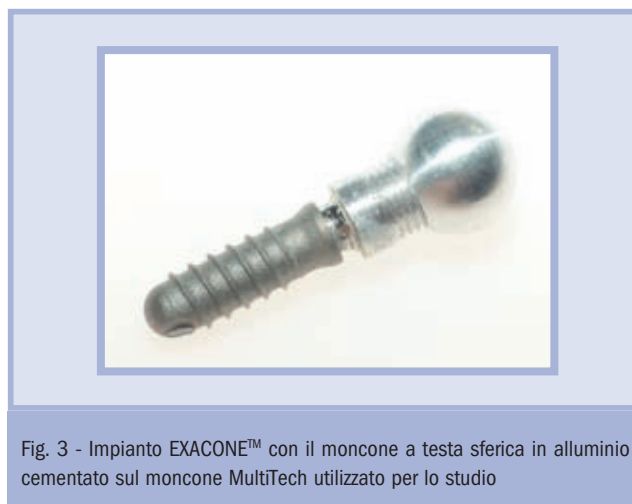

Fig. 3 - Impianto EXACONE™ con il moncone a testa sferica in alluminio cementato sul moncone MultiTech utilizzato per lo studio

5 impianti del sistema EXACONE™ sono stati sottoposti ai vari cicli di prova. La tabella riporta i risultati dei singoli provini. La figura 4 mostra l'impianto EXACONE™ al momento del carico con 200 N.

Microgap					
Carico	Provino 1	Provino 2	Provino 3	Provino 4	Provino 5
25 N	0,0 µm	0,0 µm	0,0 µm	0,0 µm	0,0 µm
50 N	0,0 µm	0,0 µm	0,0 µm	0,0 µm	0,0 µm
75 N	0,0 µm	0,0 µm	0,0 µm	0,0 µm	0,0 µm
100 N	0,0 µm	0,0 µm	0,0 µm	0,0 µm	0,0 µm
125 N	0,0 µm	0,0 µm	0,0 µm	0,0 µm	0,0 µm
150 N	0,0 µm	0,0 µm	0,0 µm	0,0 µm	0,0 µm
175 N	0,0 µm	0,0 µm	0,0 µm	0,0 µm	0,0 µm
200 N	0,0 µm	0,0 µm	0,0 µm	0,0 µm	0,0 µm




Fig. 4 - Impianto EXACONE™ al momento del carico con 200 N a 30° rispetto all'asse implantare: non si osserva nessun micromovimento tra moncone e impianto; non si crea nessun microgap tra le due parti

Le videoradiografie dell'impianto EXACONE™ riprese dall'Università di Francoforte durante le prove possono essere consultate o scaricate dalla pagina internet [www.leone.it/implantologia/qr-code/](http://www.leone.it/implantologia/qr-code/) ed è anche possibile visualizzarle sul proprio smartphone con questo codice QR:

#### Impianto Exacone™ Leone 200N a 30°

VISTA OVERVIEW



codice QR per Smart Phone

VISTA DETTAGLIO



codice QR per Smart Phone

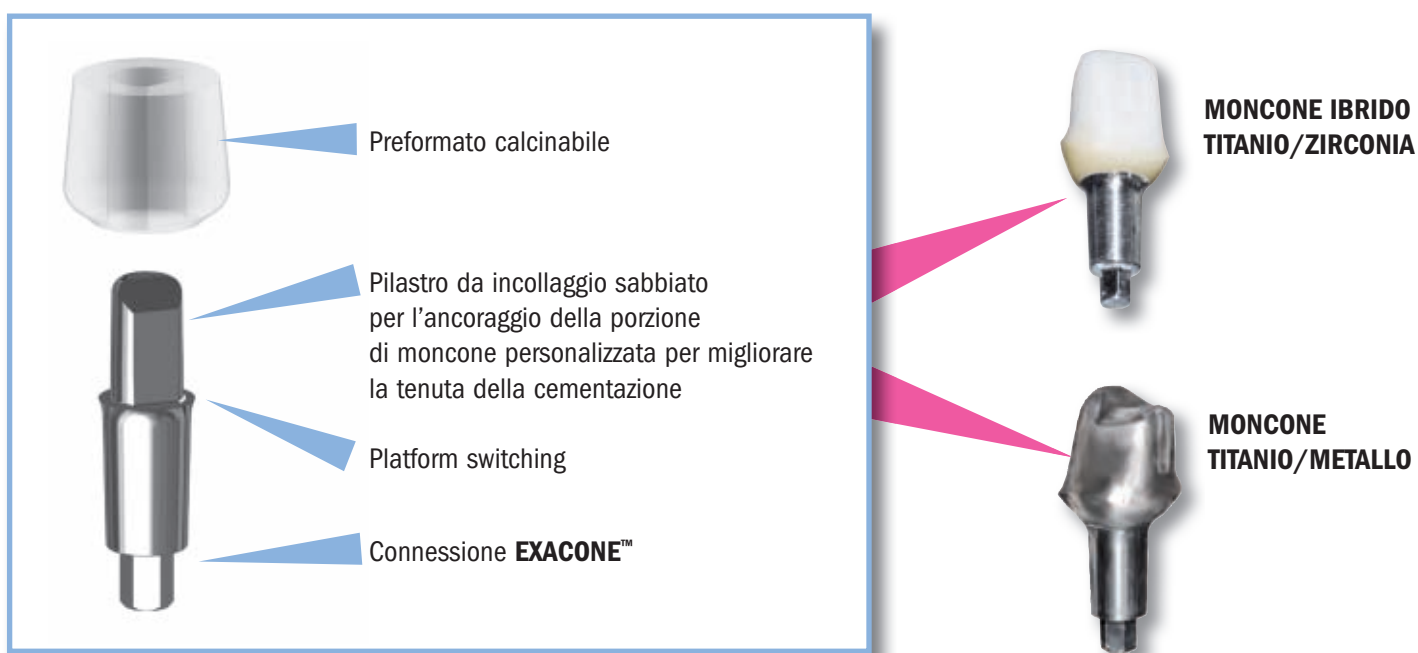


**MONCONI MULTITECH**

Il moncone MultiTech è utilizzato per ottenere un abutment completamente personalizzato tramite la realizzazione di una parte di moncone da incollare successivamente sopra il pilastro centrale.


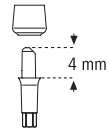
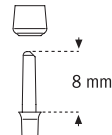
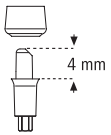
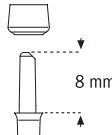
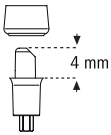
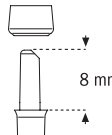
Per l'incollaggio si suggeriscono i seguenti materiali: NIMETIC CEM (3M Espe), PANAVIA 21 (Kuraray Medical Inc.).

- **con tecnologia CAD/CAM** tramite acquisizione digitale della posizione del moncone sul modello, modellazione della porzione di moncone personalizzata con software dedicato e lavorazione in laboratorio con macchinario CAM dedicato o invio del file ad un centro di lavorazione per la realizzazione definitiva;
- **con metodica tradizionale** tramite utilizzo del preformato calcinabile posizionato sul moncone, adattato e modellato in cera e/o resina, e realizzazione della porzione di moncone personalizzata tramite fusione.



**MONCONI MULTITECH**  0120

Fabbricati in titanio grado medicale 5, si fissano agli impianti tramite la connessione EXACONE™. La porzione da incollaggio interamente sabbata è disponibile in due altezze. Confezioni composte da: 1 moncone e 2 preformati calcinabili  
Euro 85,00\*

						
per impianto	<b>Ø 3,3 mm</b>	<b>Ø 3,3 mm</b>	<b>Ø 4,1 mm</b>	<b>Ø 4,1 mm</b>	<b>Ø 4,8 mm</b>	<b>Ø 4,8 mm</b>
porzione da incollaggio	4 mm	8 mm	4 mm	8 mm	4 mm	8 mm
	<b>121-3304-00</b>	<b>121-3308-00</b>	<b>121-4104-00</b>	<b>121-4108-00</b>	<b>121-4804-00</b>	<b>121-4808-00</b>

\*Tutti i prezzi sono da intendersi IVA esclusa

SOSTITUTO OSSEO SINTETICO MBCP<sup>+</sup>

La matrice ottimale per la rigenerazione ossea

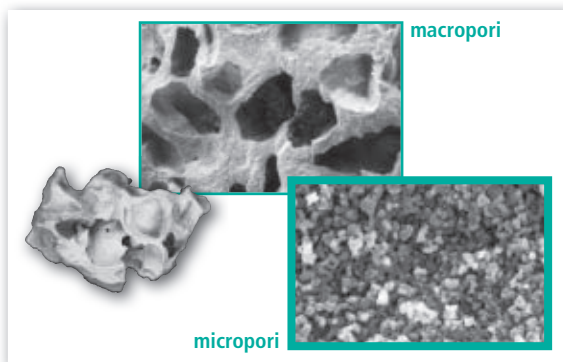
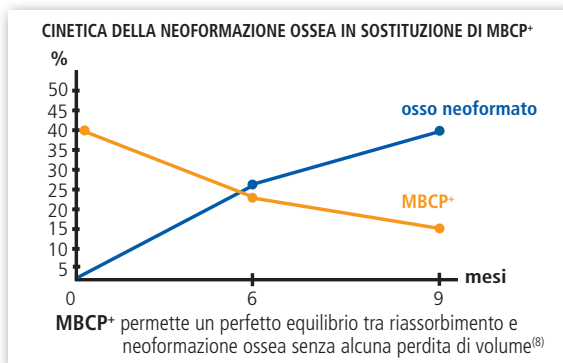
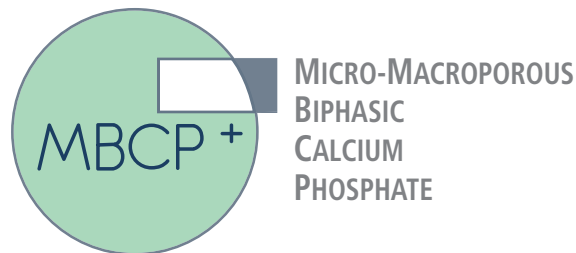
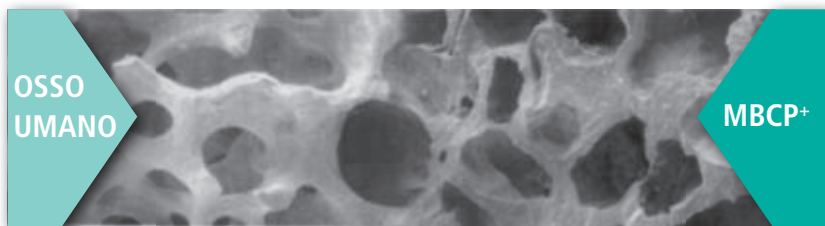
A imitazione dell'osso umano

**MBCP<sup>+</sup>** è una ceramica di fosfato di calcio bifasico composta da 20% di idrossiapatite (HA) e 80% di beta fosfato tricalcico (β-TCP). L'idrossiapatite è l'equivalente sintetico dell'osso umano, è biocompatibile e osseoconduttiva. Il beta fosfato tricalcico ha un'elevata bioattività e una rapida dissoluzione per promuovere lo scambio di ioni di calcio e di fosforo necessario al processo di osteogenesi. La morfologia biomimetica di **MBCP<sup>+</sup>**, una matrice tridimensionalmente interconnessa, imita l'architettura trabecolare e la fine struttura cristallina dell'osso naturale grazie ad un esclusivo processo produttivo di sintesi con cui si ottiene una macro e microporosità permeabile.<sup>(1, 2, 3, 4)</sup>

- la macroporosità (pori compresi tra 300 e 600 μm) permette la colonizzazione di **MBCP<sup>+</sup>** da parte delle cellule osteogeniche capaci di formare nuovo osso e nuova vascolarizzazione in sostituzione della ceramica;
- la microporosità (pori inferiori a 10 μm) è formata da tutti gli spazi presenti tra i cristalli costitutivi della ceramica. La microporosità è fondamentale per la diffusione dei fluidi biologici che promuovono lo scambio ionico e l'accumulo di fattori bioattivi.

Biocompatibile e sicuro

I prodotti sintetici possiedono molte delle proprietà osteogeniche dell'osso umano e sono un'alternativa sicura e validata all'osso autologo, all'osso omologo e all'osso animale. L'osso sintetico elimina il rischio di reazioni allergiche, di esposizione al morbo della mucca pazza o ad altri prioni patologici. L'efficacia del sostituto osseo **MBCP<sup>+</sup>** è documentata da oltre 25 anni di studi scientifici e clinici. Lavori clinici ed istologici comparativi con osso autologo e osso bovino su più di 100 pazienti mostrano l'eccellente funzionalità di **MBCP<sup>+</sup>** nel rialzo del seno mascellare e nei difetti ossei ed alveolari.<sup>(5, 6, 7)</sup>



Bibliografia

<sup>(1)</sup> Daculsi G, Laboux O, Malard O, Weiss P, Current state of the art of biphasic calcium phosphate bioceramics, Journal of materials science: materials in medicine, 2003, vol 14 (3): 195-200

<sup>(2)</sup> Daculsi G, LeGeros Z, Grimandi G, Soueidan A, Aguado E, Goyenvalle E, LeGeros J, Effect of Sintering Process of HA/TCP bioceramics on microstructure, dissolution, cell proliferation, and bone ingrowth, Key Engineering Materials, 2008, Vols. 361-363: 1139-1142

<sup>(3)</sup> Malard O, Gautier H, Daculsi G, In vivo demonstration of 2 types of microporosity on the kinetic of bone ingrowth and biphasic calcium phosphate bioceramics resorption, Key Engineering Materials, 2008, Vols. 361-363: 1233-1236

<sup>(4)</sup> Daculsi G, Layrolle P, Osteoinductive properties of micro macroporous biphasic calcium phosphate bioceramics, Key Engineering Materials, 2004, Vols. 254-256: 1005-8


<sup>(5)</sup> Rodriguez C, Jean A, Mitja S, Daculsi G, Five years clinical follow-up bone regeneration with CaP bioceramics, Key Engineering Materials, 2008, Vols. 361-363: 1339-1342

<sup>(6)</sup> Daculsi G, Corre P, Malard O, Legeros R, Goyenvalle E, Performance for bone ingrowth of biphasic calcium phosphate ceramic versus bovine bone substitute, Bioceramics 18, Trans Tech Publications, Switzerland 2005, vol 18: 1379-1382

<sup>(7)</sup> Lee J H, Jung U W, Kim C S, Choi S H, Cho K S, Histologic and clinical evaluation for maxillary sinus augmentation using macroporous biphasic calcium phosphate in human, Clin Oral Impl Res 19, 2008:767-771

<sup>(8)</sup> Daculsi G, Goyenvalle E, Aguado E, Spongy and cortical bone substitution kinetics at the expense of macroporous biphasic calcium phosphate: animal and human evidence, in: Bioceramics Volume 12, a cura di Ohgushi H, Hastings G W, Yoshikawa T, Singapore: World Scientific; 1999: 287-290

Le indicazioni e le immagini qui riportate sono state redatte e fornite da Biomatlante ZA Les Quatre Nations 5, rue Edouard Belin 44360 Vigneux de Bretagne Francia, fabbricante di questo prodotto ed unico responsabile. • Leone S.p.A. agisce unicamente in qualità di distributore esclusivo per l'Italia.

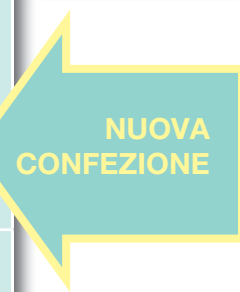

MICRO-MACROPOROUS  
BIPHASIC  
CALCIUM  
PHOSPHATE

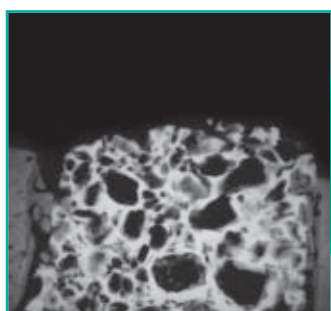


### SOSTITUTO OSSEO SINTETICO MBCP<sup>+</sup>

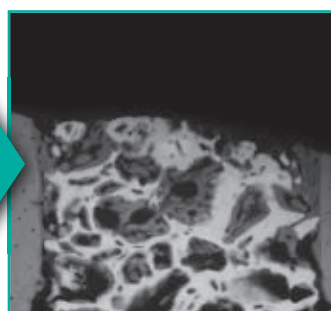
GRANULOMETRIA	QUANTITÀ E PREZZO PER CONFEZIONE	CONFEZIONE	CODICE ARTICOLO	INDICAZIONI
0,5 - 1 mm	 Siringa	1 siringa da 0,5 cc euro 54,00*	<b>310-0510-05</b>	<ul style="list-style-type: none"> <li>• Siti post-estrattivi</li> <li>• Difetti intraossei</li> <li>• Difetti periimplantari</li> <li>• Mini rialzo del seno mascellare</li> </ul>
		2 siringhe da 0,5 cc euro 99,00* <small>confezionate sterili singolarmente</small>	<b>310-0510-10</b>	
1 - 2 mm	 Provetta	2 cc euro 129,00*	<b>310-1020-20</b>	<ul style="list-style-type: none"> <li>• Grande rialzo del seno mascellare monolaterale</li> <li>• Aumento della cresta ossea</li> <li>• Ricostruzione della cresta ossea</li> </ul>
		5 cc euro 198,00*	<b>310-1020-50</b>	



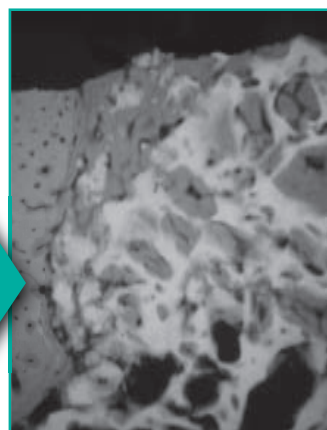
### PROGRESSIVA CRESCITA OSSEA ALL'INTERNO DI MBCP<sup>+</sup> E SOSTITUZIONE DEL MATERIALE CON OSSO NEIFORMATO VITALE (studio su animale - micro radiografie)



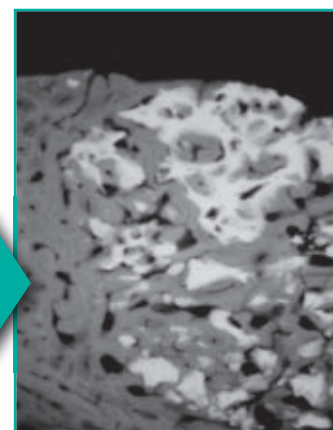
10 giorni



30 giorni



120 giorni



270 giorni

Le indicazioni e le immagini qui riportate sono state redatte e fornite da Biomatlante ZA Les Quatre Nations 5, rue Edouard Belin 44360 Vigneux de Bretagne Francia, fabbricante di questo prodotto ed unico responsabile. • Leone S.p.A. agisce unicamente in qualità di distributore esclusivo per l'Italia.

\*Tutti i prezzi sono da intendersi IVA esclusa

MEMBRANA RIASSORBIBILE EZ CURE

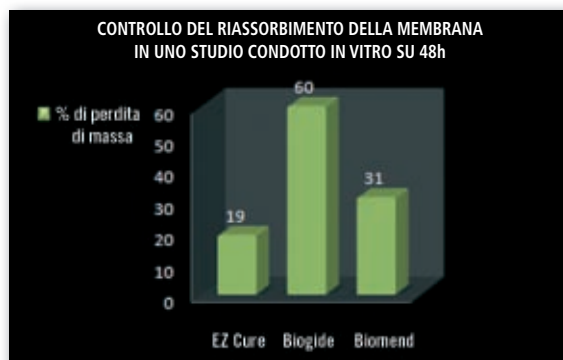
La membrana dentale di nuova generazione



TECNOLOGIA CROSS-LINKING  
RIASSORBIMENTO CONTROLLATO  
BI-SIDE  
MICROPOROSA

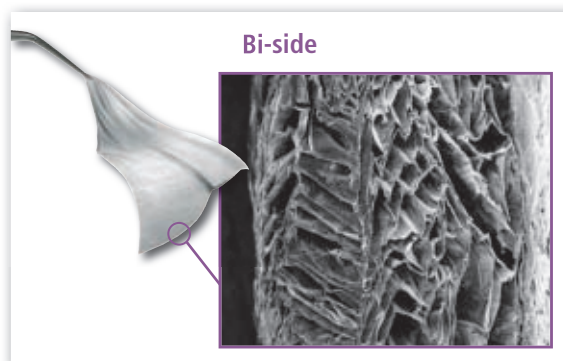
Mantenimento della funzione barriera per 4-6 mesi

**EZ Cure** è una membrana di collagene realizzata con un'esclusiva tecnologia cross-linking che controlla perfettamente il livello di reticolazione del collagene determinando la stabilità e il processo di riassorbimento della membrana. La rigenerazione ossea guidata promuove la proliferazione di cellule osteogeniche in un'area definita e la membrana ha la funzione di evitare la colonizzazione del sito chirurgico da parte delle cellule connettive o epiteliali. **EZ Cure** mantiene la sua integrità funzionale per più di 16 settimane, ottimizzando il processo di rigenerazione tissutale.



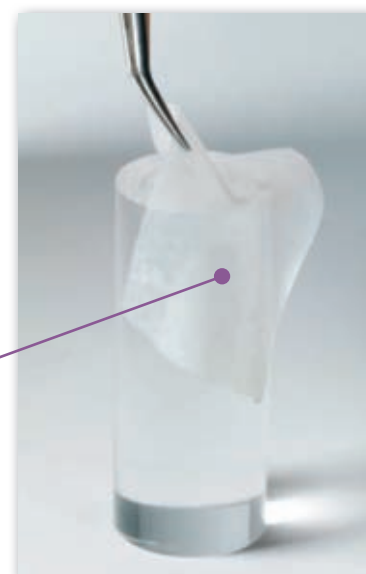

Biocompatibile e sicura

**EZ Cure** è una membrana di eccellente biocompatibilità realizzata tramite un processo di produzione controllato in accordo con i più rigorosi standard internazionali. La membrana è ottenuta da fibre di collagene di tipo I e III di origine suina altamente purificate. Il collagene è estratto dall'epidermide di suini sanitariamente certificati e accuratamente depurato facendo particolare attenzione a conservare la struttura delle singole fibre preservandone la resistenza meccanica. Successivamente i legami chimici tra le singole molecole vengono ripristinati tramite l'esclusiva tecnologia cross-linking garantendo l'efficacia clinica della membrana.





Indicazioni

L'uso di **EZ Cure** è indicato in tutte le procedure chirurgiche parodontali e dentali rivolte alla risoluzione di difetti parodontali, periimplantari e ossei. Considerate le indicazioni di **EZ Cure** e il suo tempo di riassorbimento, si consiglia di associare la membrana al sostituto osseo **MBCP+**.





Le indicazioni e le immagini qui riportate sono state redatte e fornite da Biomatlante ZA Les Quatre Nations 5, rue Edouard Belin 44360 Vigneux de Bretagne Francia, fabbricante di questo prodotto ed unico responsabile. • Leone S.p.A. agisce unicamente in qualità di distributore esclusivo per l'Italia.

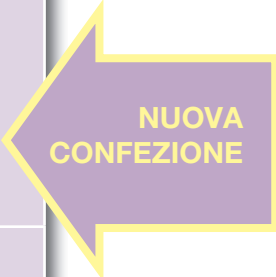

TECNOLOGIA CROSS-LINKING  
RIASSORBIMENTO CONTROLLATO  
BI-SIDE  
MICROPOROSA

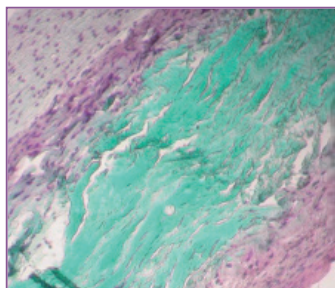


### MEMBRANA RIASSORBIBILE NATURALE EZ CURE

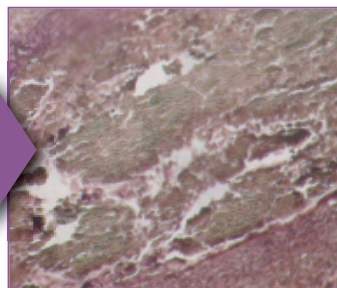
DIMENSIONE	QUANTITÀ E PREZZO PER CONFEZIONE	CODICE ARTICOLO	INDICAZIONI
 15 x 25 mm	1 pz euro 100,00*	320-1525-00	<ul style="list-style-type: none"> <li>Trattamento dei difetti parodontali, periimplantari e ossei</li> </ul>
	<b>2 pz</b> <b>euro 184,00*</b> <small>confezionate sterili singolarmente</small>	320-1525-01	
 20 x 30 mm	1 pz euro 120,00*	320-2030-00	<ul style="list-style-type: none"> <li>Trattamento dei difetti parodontali, periimplantari e ossei</li> <li>Grande rialzo del seno mascellare</li> </ul>



### CONTROLLO DELLA FUNZIONE BARRIERA SU ANIMALE



3 mesi



6 mesi




Immagine al SEM che evidenzia l'architettura cross-linking



Effetto dell'idratazione

Le indicazioni e le immagini qui riportate sono state redatte e fornite da Biomatlante ZA Les Quatre Nations 5, rue Edouard Belin 44360 Vigneux de Bretagne Francia, fabbricante di questo prodotto ed unico responsabile. • Leone S.p.A. agisce unicamente in qualità di distributore esclusivo per l'Italia.

\*Tutti i prezzi sono da intendersi IVA esclusa

# Ampliamento di cresta (*split crest*) e contestuale inserimento di impianti

Dott. Fabrizio Dell'Innocenti  
Libero Professionista a Ponsacco (PISA)

**Parole chiave** split crest, due fasi, G.B.R., sella edentula

Paziente di sesso maschile di anni 68 in buone condizioni di salute generale con ipertensione arteriosa. Il paziente si presenta con una vecchia protesi fissa da 1.3 a 1.7 con elementi pilastro 1.3 e 1.7 (fig. 1). L'elemento 1.7 fratturato necessita estrazione. Sezioniamo quindi la protesi (fig. 2) e procediamo all'estrazione dell'elemento 1.7 (fig. 3).

Pratichiamo incisione di un lembo crestale e di rilascio (fig. 4) e scopriamo una cresta in sede 1.4 e 1.5 dello spessore di 1.7 mm.

L'inserimento di impianti Exacone™ di diametro 3.3 mm e lunghezza 8 mm necessita un ampliamento della cresta stessa. Eseguiamo nella cresta un solco primario con piezosurgery (fig. 5) e separiamo progressivamente le corticali in sede 1.4 e 1.5 (fig. 6).

Pratichiamo prima l'osteotomia manuale nei siti implantari 1.4 e 1.5 (figg. 7, 8), dopodiché procediamo con l'osteotomia strumentale sotto irrigazione del sito implantare 1.4 (fig. 9).

Per aprire con più facilità le due corticali in un segmento di cresta piccolo ci aiutiamo con una sezione rilasciante dalla corticale vestibolare distale alla sede 1.5 (fig. 10).

Passiamo all'osteotomia strumentale sotto irrigazione del sito implantare 1.5 proseguendo nell'operazione di split crest con il temporaneo e parziale inserimento dell'impianto (fig. 11).

Infine inseriamo definitivamente i due impianti Exacone™ nella zona di cresta ampliata 1.4 e 1.5 (figg. 12 - 14).

Successivamente pratichiamo l'osteotomia sotto irrigazione della sede 1.6 dove non si richiede ampliamento di cresta (fig. 15) ed inseriamo l'impianto (fig. 16).

A questo punto sono posizionati i tre impianti con i tappi di chiusura (fig. 17) in tecnica bifasica. È evidente l'aumento dello spessore crestale in sede 1.4 e 1.5 artificialmente ottenuto con l'ampliamento crestale. Tale spessore è paragonabile a quello naturalmente presente in sede 1.6.

Inseriamo del biomateriale a riempire lo spazio provocato dall'allontanamento delle due corticali (fig. 18) e a riempire la sede post-estrattiva 1.7 (fig. 19).

L'intervento si completa con una sutura attenta che possa garantire la chiusura stabile del campo operatorio (fig. 20).

Dopo 6 mesi dall'intervento i tessuti molli appaiono in buona salute (fig. 21).

Procediamo alla riapertura chirurgica del sito implantare che evidenzia un piccolo deficit di rigenerazione ossea marginale (fig. 22).

Inseriamo i tappi di guarigione piattaforma large aggiungendo del biomateriale nel difetto e posizioniamo una sutura che delinea l'emergenza dei tappi stessi (fig. 23).

Gli accessi transmucosi agli impianti appaiono precisi nelle loro caratteristiche (fig. 24).

Prepariamo i monconi piattaforma large (fig. 25) che si inseriscono negli impianti Exacone™ con una connessione conometrica senza alterare la morfologia dei tessuti molli (fig. 26).

Il manufatto protesico risulta unico per gli elementi su impianti 1.4, 1.5, 1.6 e singolo separato per l'elemento 1.3 su dente naturale (figg. 27, 28).

Radiologicamente l'osso rigenerato in sede 1.4 e 1.5 appare sufficiente in volume e mineralizzazione.

Posizioniamo il cemento in quantità minimale e cementiamo la protesi (figg. 29 - 32).

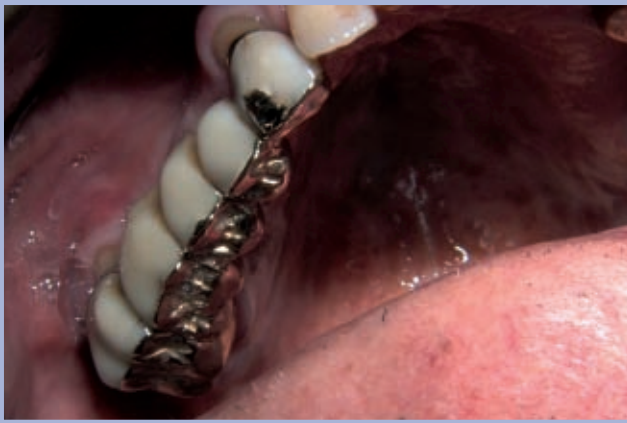

Fig. 1

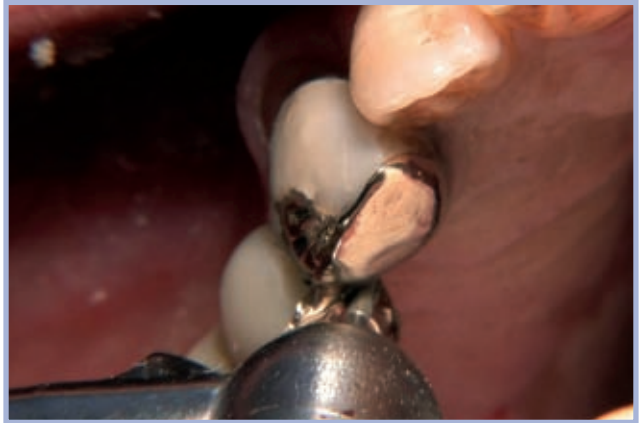


Fig. 2

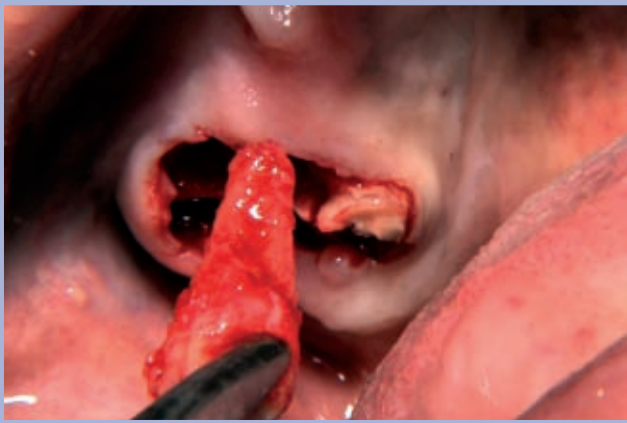


Fig. 3

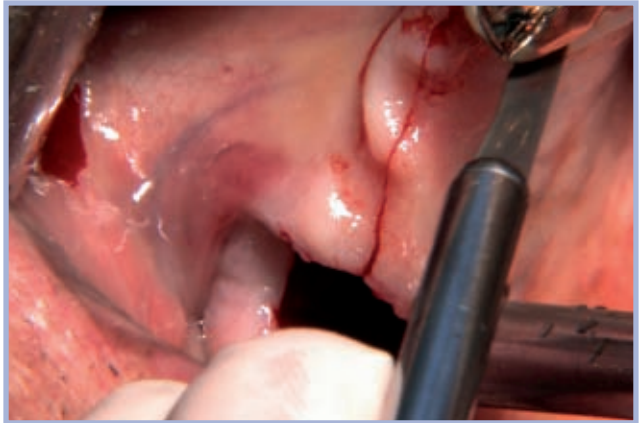


Fig. 4

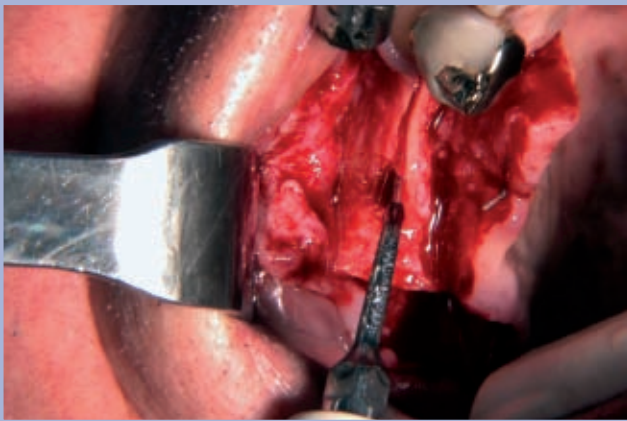


Fig. 5

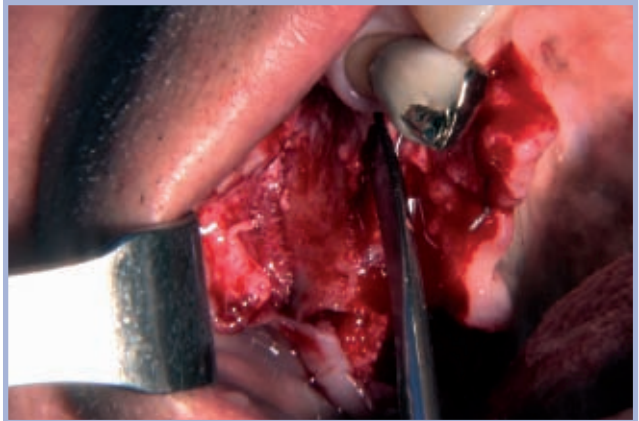


Fig. 6

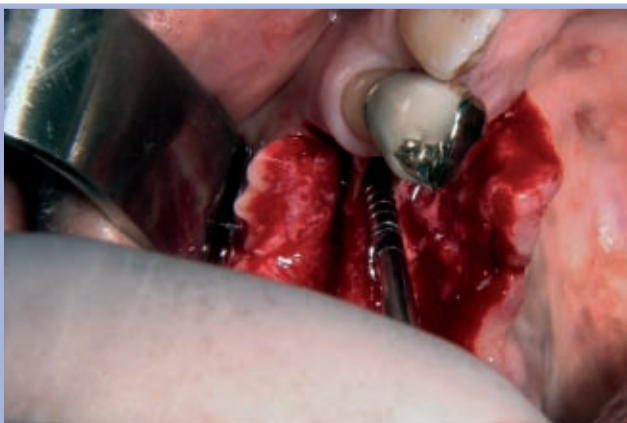


Fig. 7

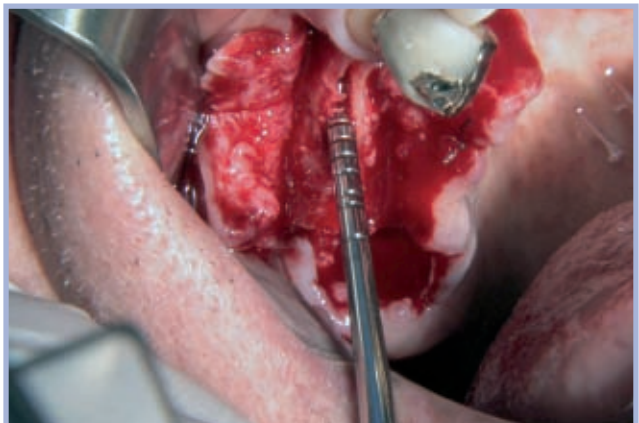

Fig. 8

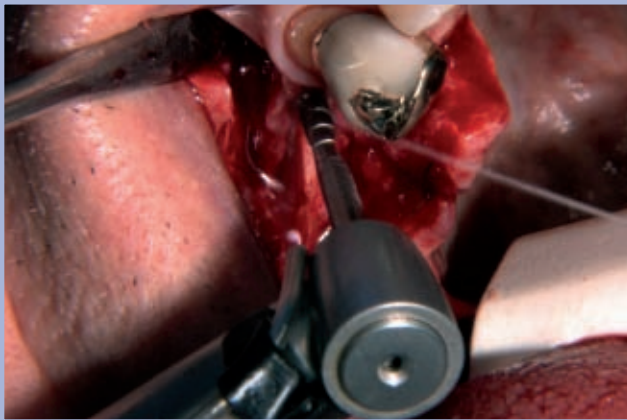


Fig. 9

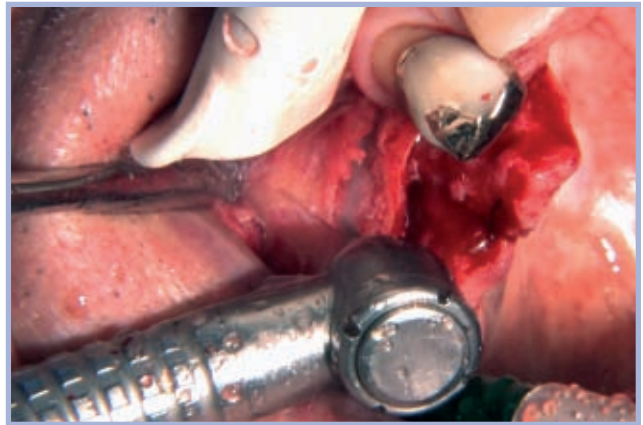


Fig. 10

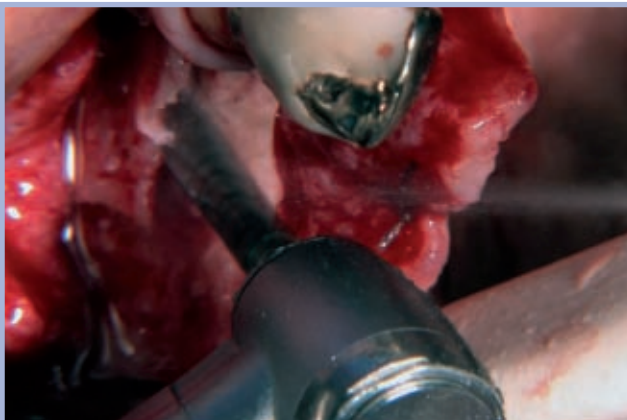

Fig. 11

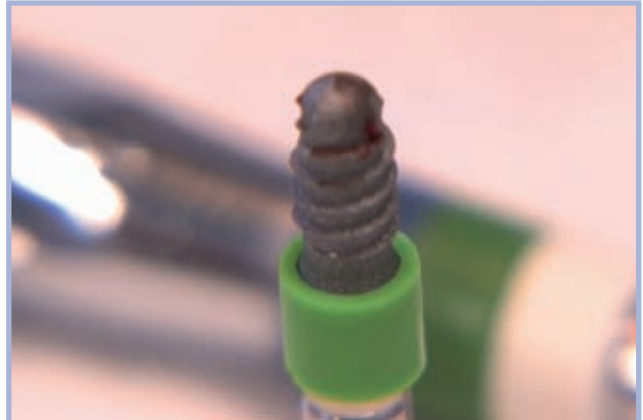

Fig. 12

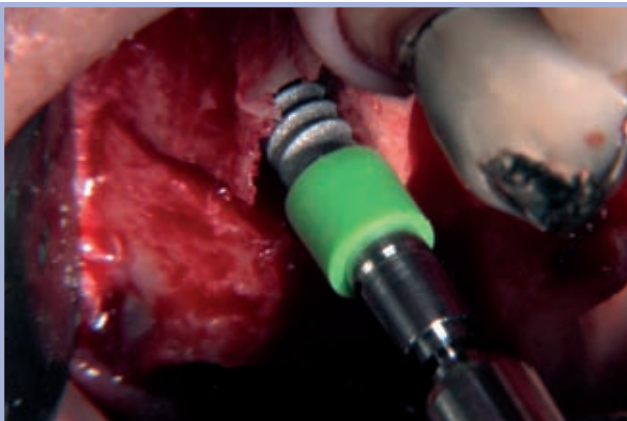


Fig. 13

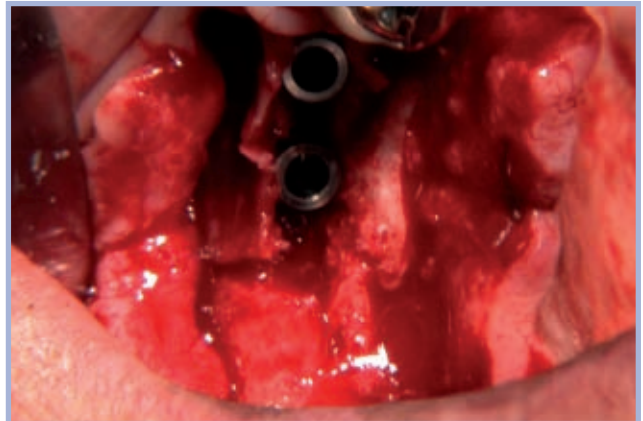


Fig. 14

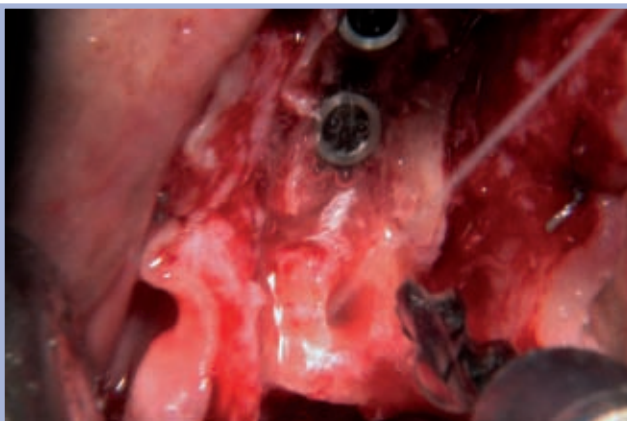

Fig. 15

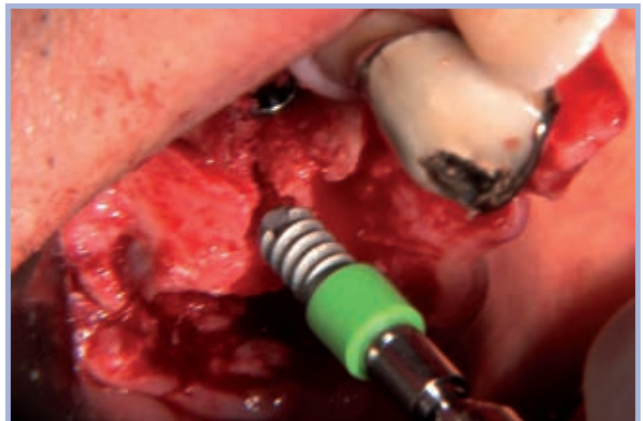

Fig. 16



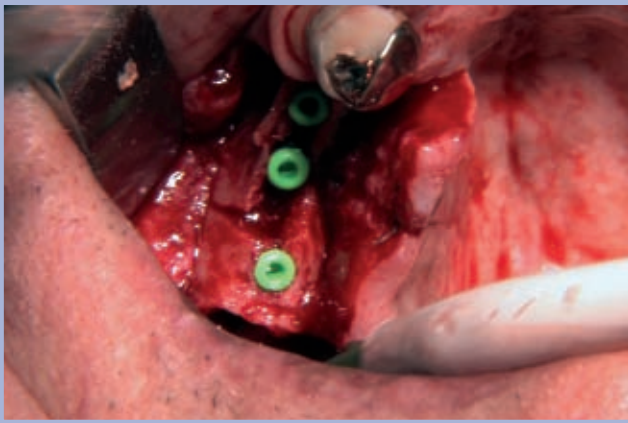

Fig. 17

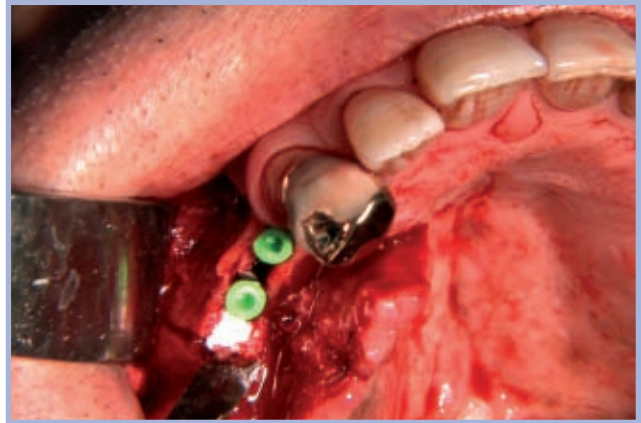

Fig. 18

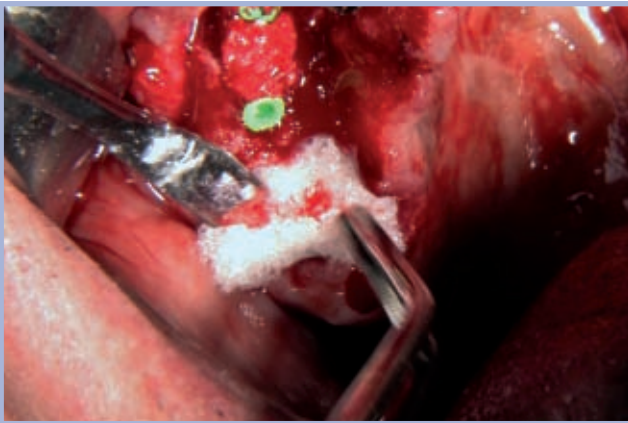


Fig. 19

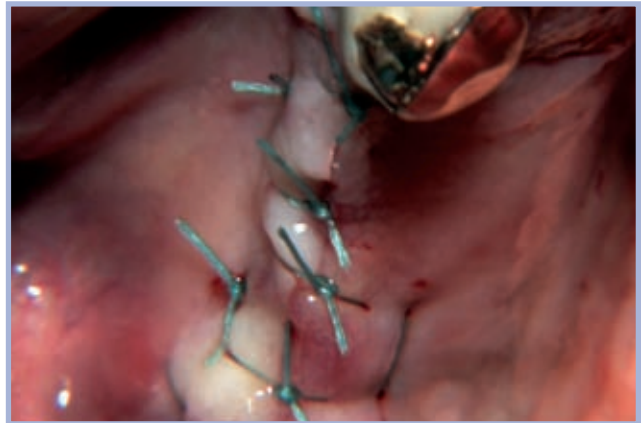


Fig. 20

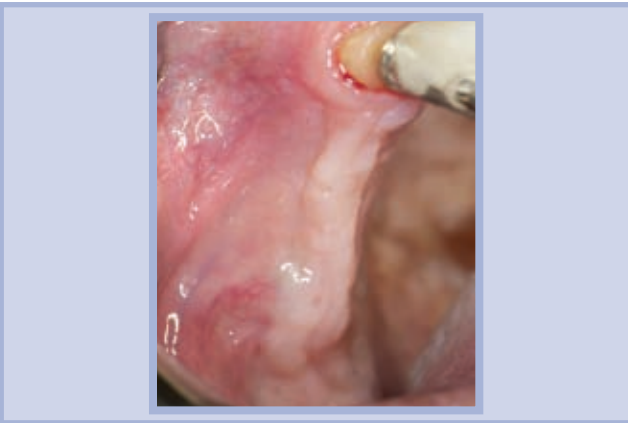

Fig. 21

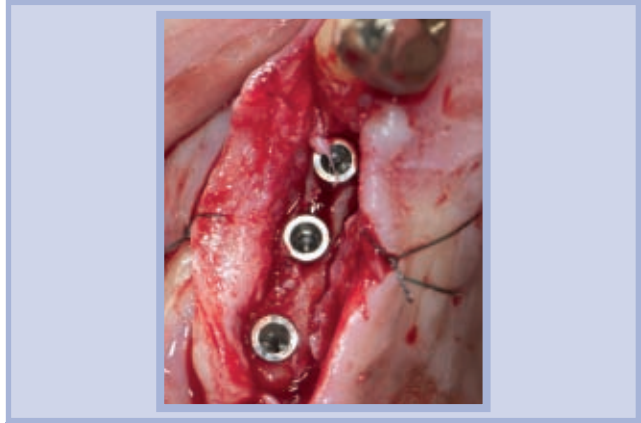


Fig. 22

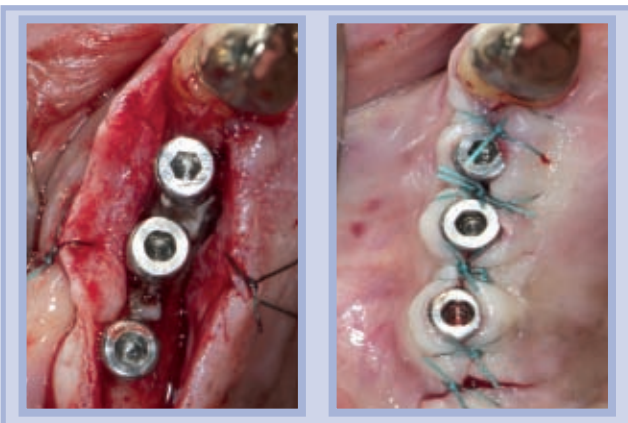


Fig. 23

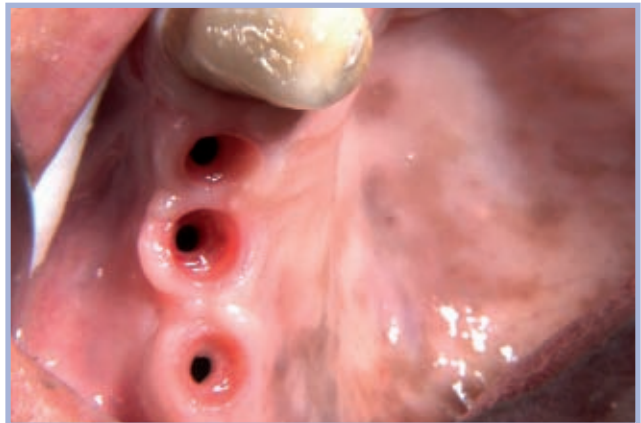

Fig. 24



Fig. 25

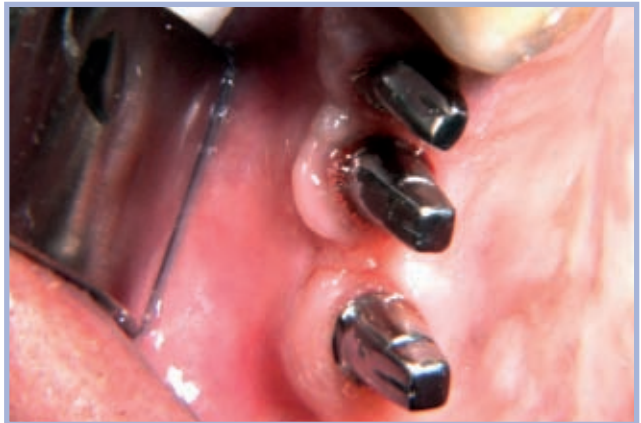

Fig. 26

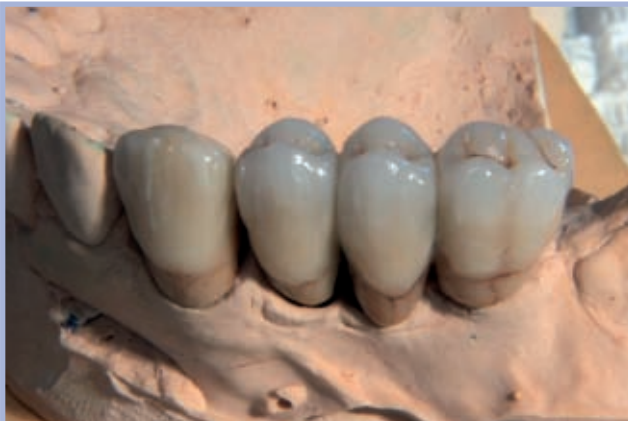

Fig. 27

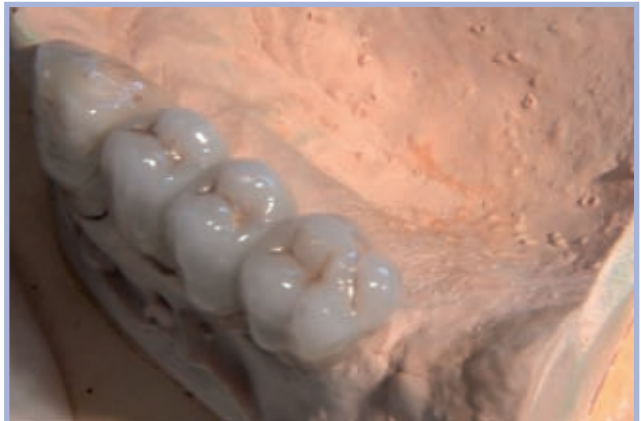

Fig. 28



Fig. 29

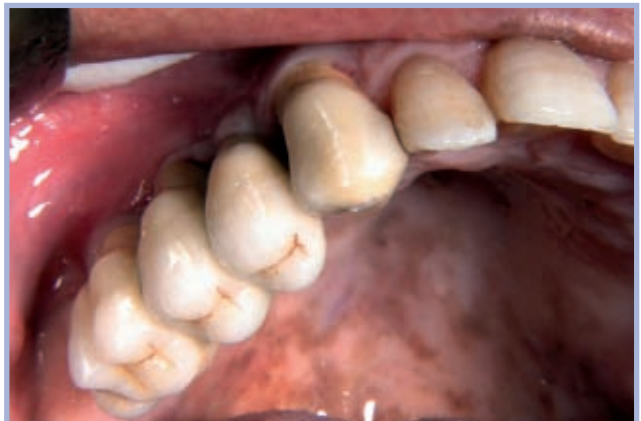

Fig. 30

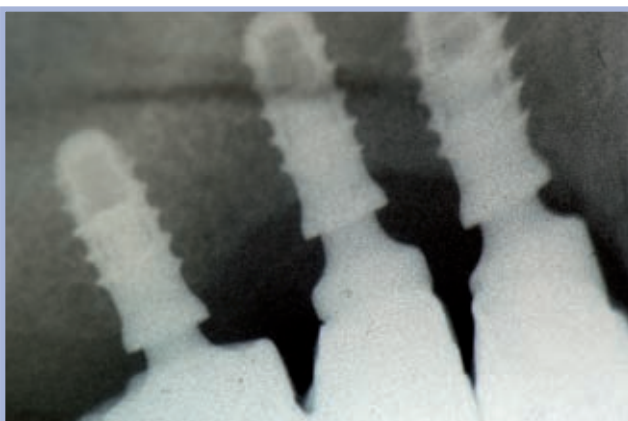


Fig. 31

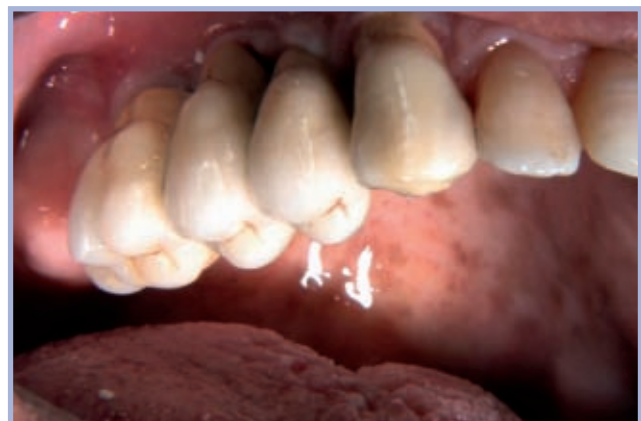

Fig. 32

# Nuove tecnologie e nuovi materiali per la gestione implantoprotesica di casi complessi

Dott. Mario Rocco Russomanno

Libero professionista a Roma

Dott. Salvatore Belcastro, Dott. Leonardo Palazzo, Dott. Mario Guerra  
Servizio di Odontoiatria dell'ospedale di Gubbio Responsabile Dott. Mario Guerra

## Parole chiave

edentulia totale superiore, due fasi, transfer da impronta, monconi anatomici 360°, protesi provvisoria, CAD/CAM, zirconia

## Introduzione

La gestione dei casi complessi, dalla diagnosi alla riabilitazione implanto-protesica, rappresenta ormai un'importante sfida per il team odontoiatrico.

Il concetto di successo implanto-protesico si è evoluto negli anni rispetto alla ricerca della semplice osteointegrazione e la quantità e qualità dell'osso disponibile, ormai, non sono più gli unici fattori condizionanti l'organizzazione del progetto terapeutico da realizzare.

L'attenzione si è adesso spostata sugli obiettivi estetici da realizzare nei diversi settori del cavo orale ed il mantenimento a lungo termine dei risultati ottenuti.

Il CAD/CAM (computer-aided design/computer-aided manufacturing) si è affermato ormai con forza in implantologia come valido ausilio per l'odontoiatra nella pianificazione del progetto terapeutico, dalla diagnosi al posizionamento implantare computer guidato, alle restaurazioni protesiche.

Nuovi materiali, grazie all'uso del CAD/CAM si sono aggiunti a quelli già disponibili ed il più importante fra tutti è sicuramente la zirconia che, una volta fresato e sinterizzato, diventa un materiale durissimo, resistentissimo ma anche, essendo dello stesso colore dei denti, esteticamente imbattibile.

Il caso clinico, piuttosto complesso, di seguito illustrato, riguarda il restauro implanto-protesico, completo per l'arcata superiore, e parziale per quella inferiore, con l'utilizzo di manufatti in zirconia.

## Presentazione del caso

Paziente adulto con seri problemi parodontali, anomali rapporti occlusali, sia sul piano sagittale che su quello verticale, ed estetica compromessa (figg. 1-4).

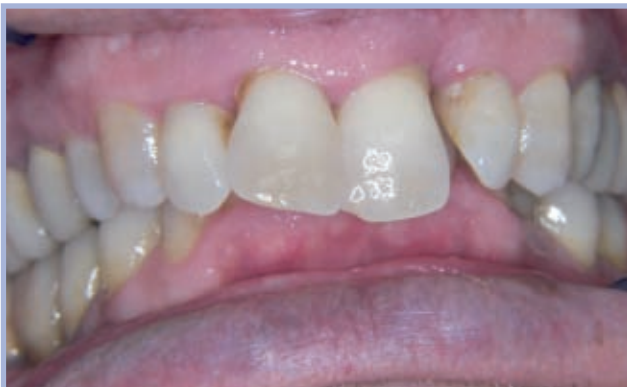

Fig. 1 - Visione intraorale frontale

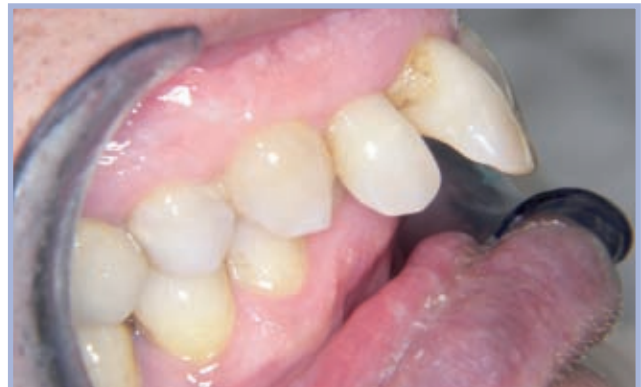

Fig. 2 - Visione intraorale laterale

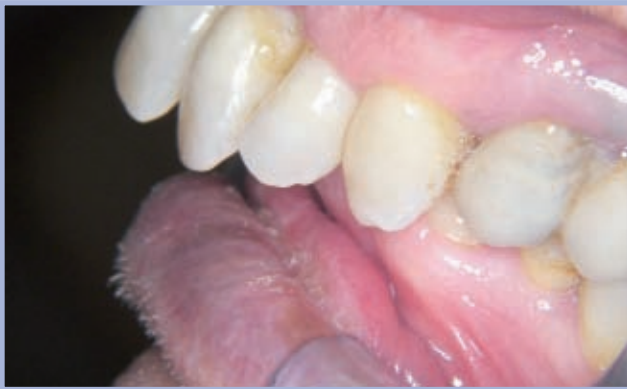

Fig. 3 - Si noti l'eccessivo overjet

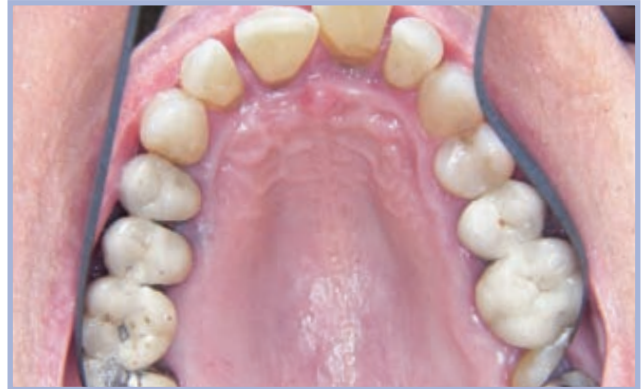

Fig. 4 - Il problema parodontale è evidente

L'ortopantomica confermava la severa parodontopatia con riassorbimento osseo generalizzato sia orizzontale che verticale (fig. 5).

L'analisi integrata degli ausiliari diagnostici a disposizione indirizzava verso una riabilitazione implanto-protetica completa sull'arcata superiore, ed un restauro parziale dell'arcata inferiore.

Il montaggio diagnostico suggeriva un trattamento che prevedesse il riposizionamento del gruppo frontale superiore in una posizione più arretrata al fine di garantire un'estetica migliore con overjet ed overbite più adeguati (fig. 6).

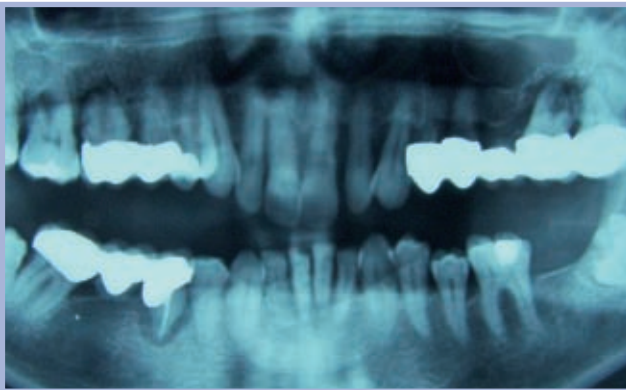


Fig. 5 - OPT iniziale

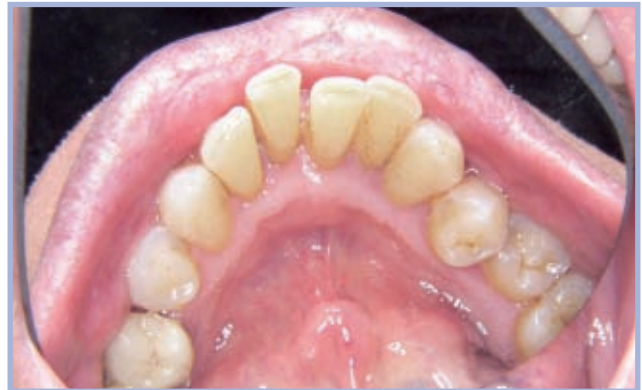

Fig. 6 - I frontali inferiori sono in vestiboloverzione

## Trattamento chirurgico

Si optava per la rimozione di tutti gli elementi dentali superiori, del gruppo frontale inferiore e di 45-47-48, con posizionamento di 8 impianti sul mascellare superiore e di 4 sulla mandibola (figg. 7-11).

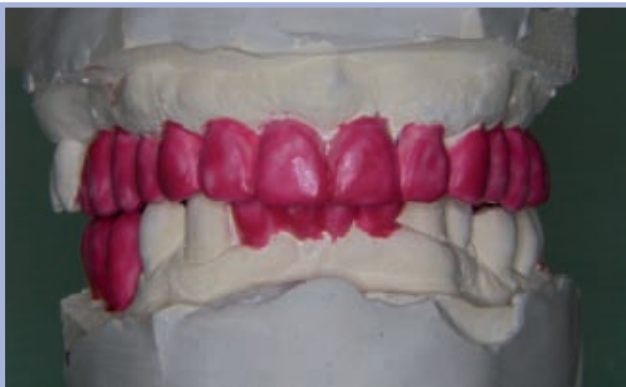
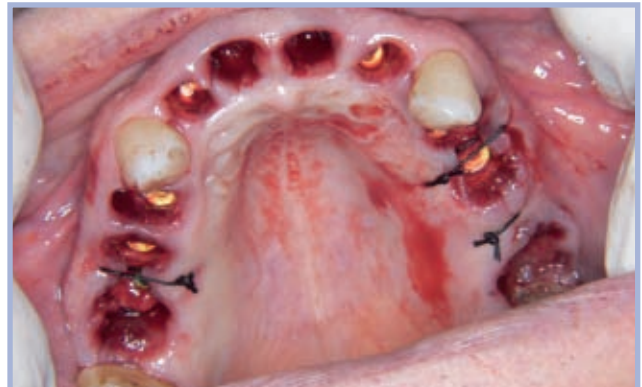
Fig. 7 - La ceratura diagnostica è utile ai fini della organizzazione del progetto implantoprotesico



Figg. 8, 9 - Chirurgia flapless e post-estrattivi immediati

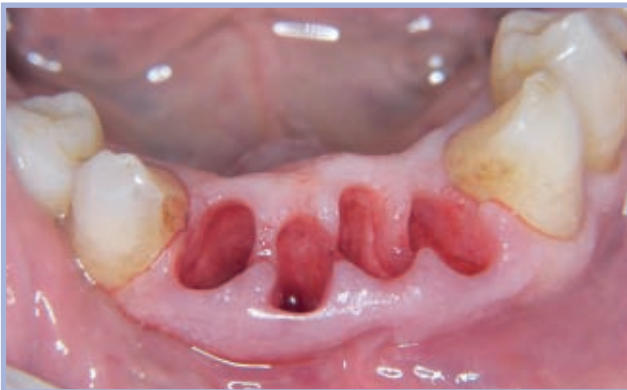

Fig. 9

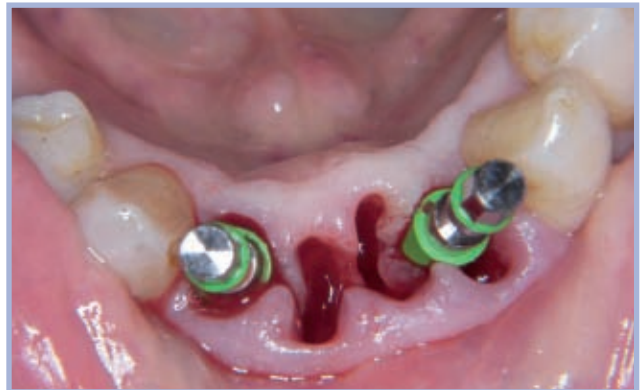

Fig. 10 - Gli impianti sono stati posizionati

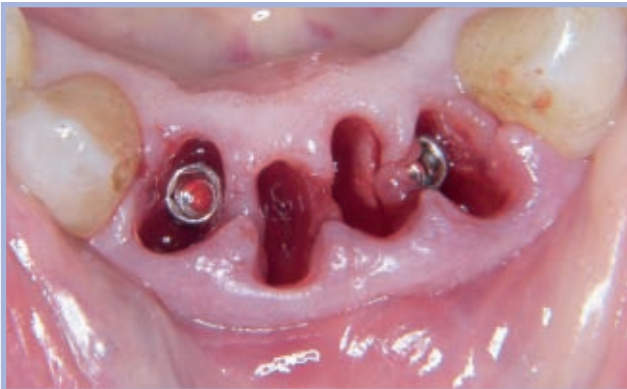


Fig. 11 - Monofase sommersa senza materiale di riempimento

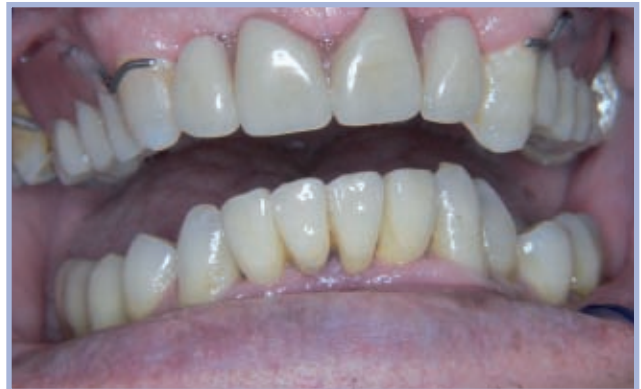

Fig. 12 - Il provvisorio replica la ceratura diagnostica

Gli impianti erano da posizionare contestualmente alle estrazioni dentali ed in chirurgia flapless. Minirialzi erano necessari sull'emiarcata superiore sinistra.

Si optava per una chirurgia in due tempi per via della presenza dei provvisori rimovibili.

Quest'ultimi venivano realizzati secondo il nuovo montaggio derivante dalla ceratura diagnostica e consegnati contestualmente alla chirurgia (fig. 12).

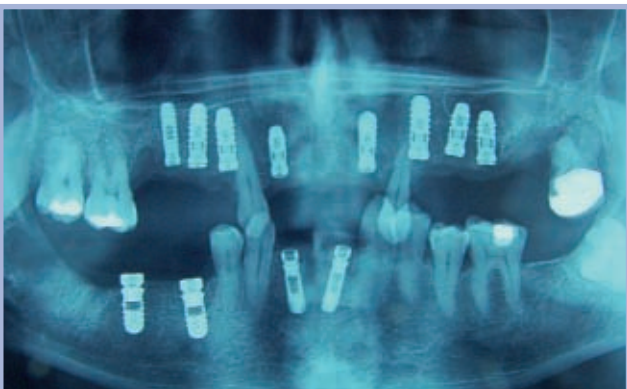


Fig. 13 - OPT di controllo

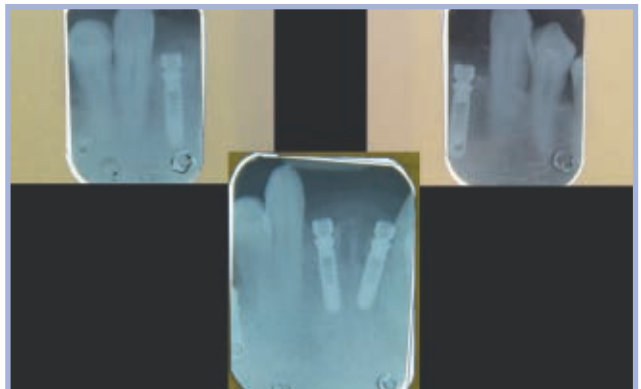

Fig. 14 - Rx endorali di controllo

Opt di controllo ed rx endorali consentivano di seguire nel tempo l'avvenuta osteointegrazione degli impianti (figg. 13-14).

## Fase Protetica

Dalla seconda chirurgia si passava alle impronte (fig. 15) al fine di realizzare una riabilitazione in zirconia grazie all'uso del CAD/CAM.

Gli abutments venivano scelti direttamente in bocca e verificati sul modello grazie al kit monconi di prova Exacone™ 360° (fig. 16).

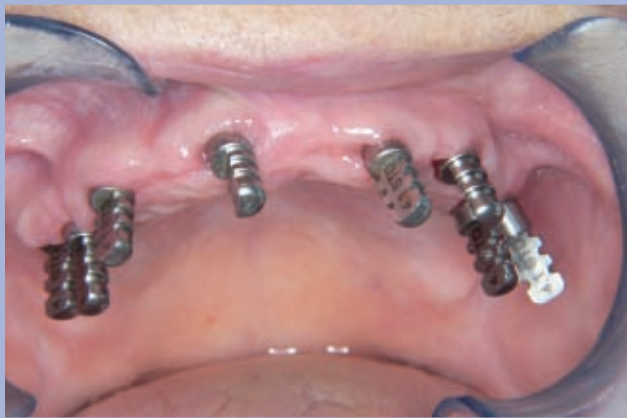

Fig. 15 - L'impronta superiore

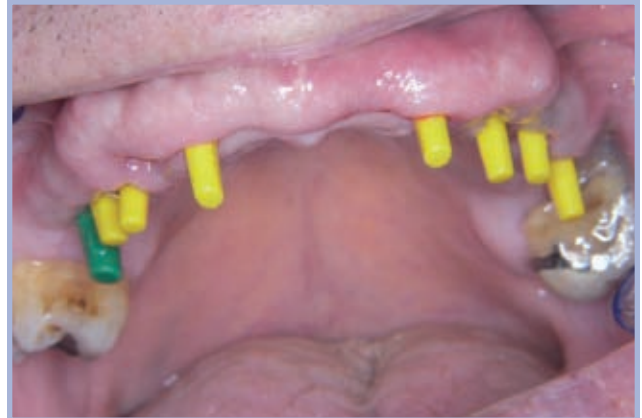

Fig. 16 - La scelta degli abutment direttamente in bocca grazie al kit di monconi di prova Exacone™ 360°

La scansione del modello consentiva la realizzazione di un cast verification index, utile ai fini della verifica della corrispondenza tra la posizione degli abutment sul modello ed in bocca (figg. 17-18).

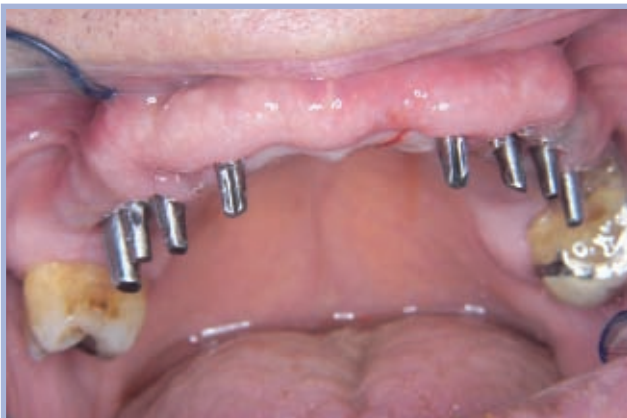

Fig. 17 - Tutti i monconi sono Exacone™ 360°

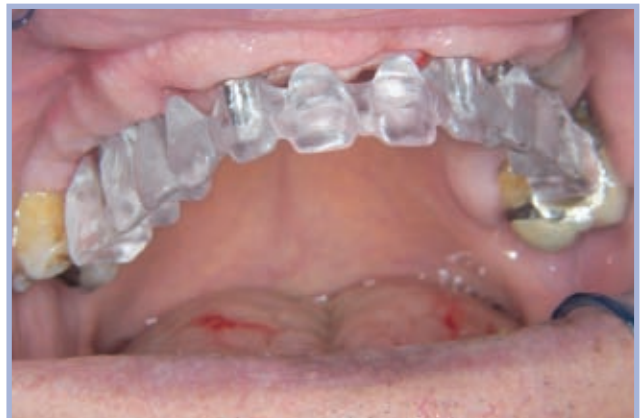

Fig. 18 - Cast verification index

Si procedeva quindi al fresaggio della barra di zirconia con prova del fitting sui monconi in bocca. La registrazione in cera dell'articolazione completava la prova (figg. 19-20).

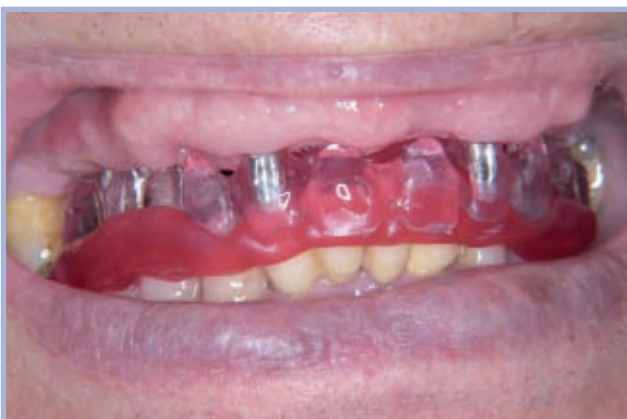

Fig. 19 - Una cera di articolazione completa la verifica

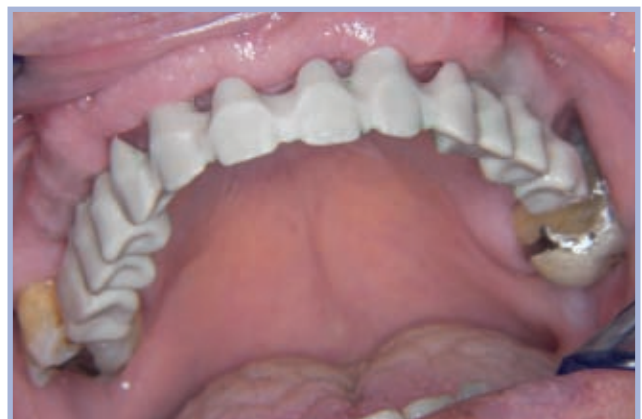

Fig. 20 - La prova della travata di zirconia

Gli abutment venivano inconati e lasciati in bocca grazie all'uso di un provvisorio fisso in resina al fine di valutare con attenzione l'estetica, la fonetica ed i rapporti occlusali (fig. 21).

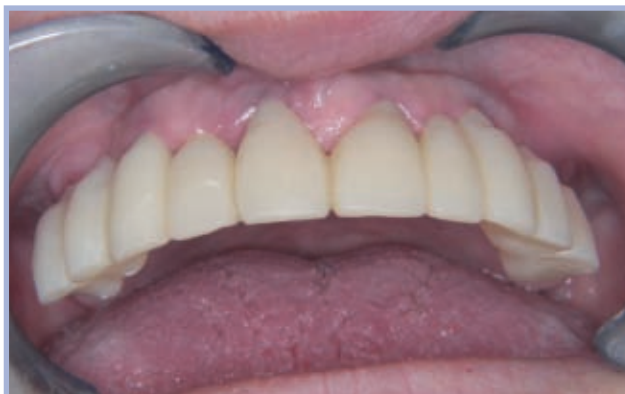

Fig. 21 - Si inconano i monconi e si consegna il provvisorio

Il manufatto protesico, una volta ceramizzato veniva consegnato al paziente con cemento provvisorio (figg. 22-24).

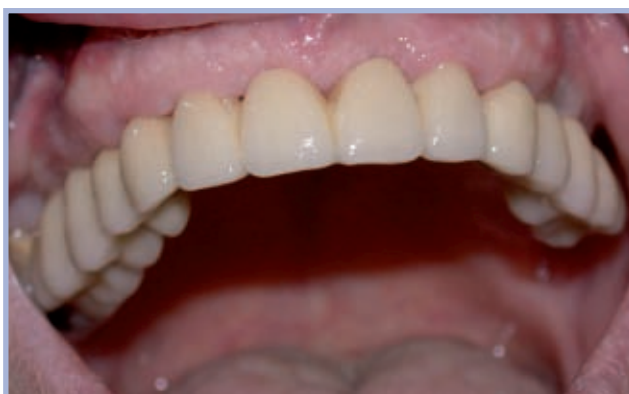

Fig. 22 - Alla consegna del manufatto finale i tessuti non sono ancora completamente organizzati

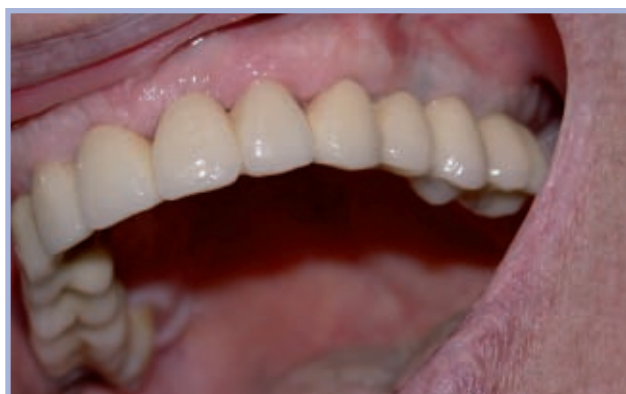


Fig. 23 - Visione intraorale

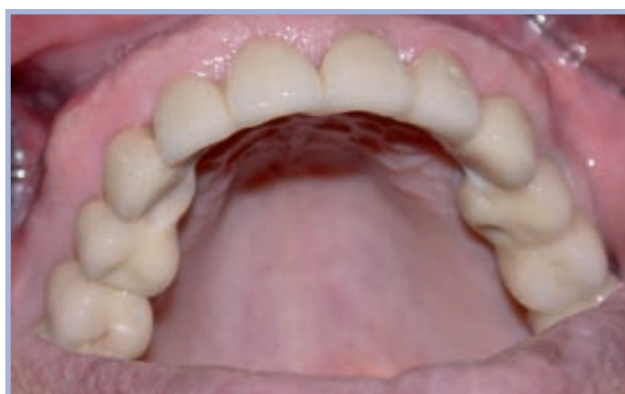

Fig. 24 - L'arretramento linguale del gruppo frontale evidenzia abbondanti tessuti vestibolari

Rx endorali, sia alla consegna che nel follow-up evidenziavano l'ottima condizione dei tessuti duri (figg. 25-28). Una buona visione d'insieme si ottiene con l'OPT a sei mesi dalla consegna (fig. 33). Si noti la stabilità dei tessuti perimplantari (figg. 29-32).



Figg. 25, 26, 27, 28 - I livelli ossei sono ben al di sopra della connessione




Fig. 26

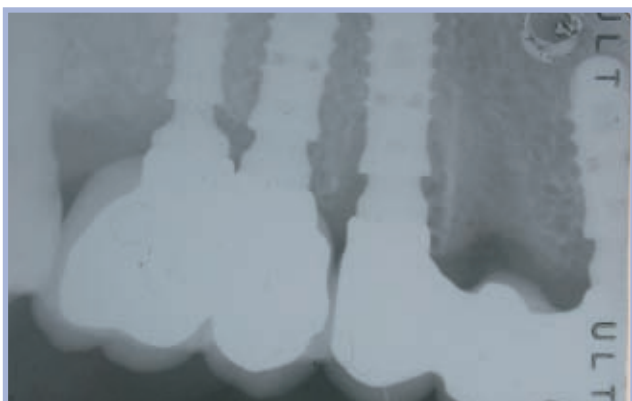


Fig. 27

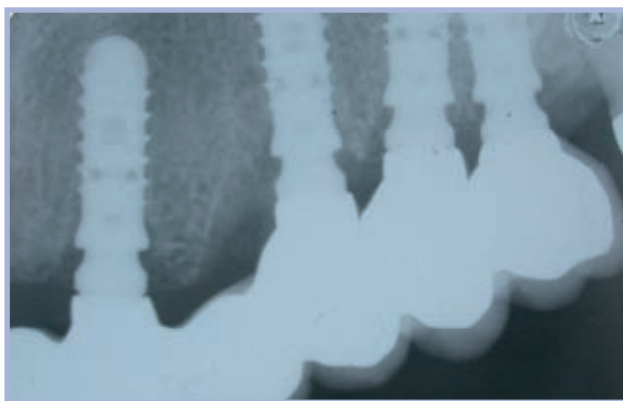


Fig. 28

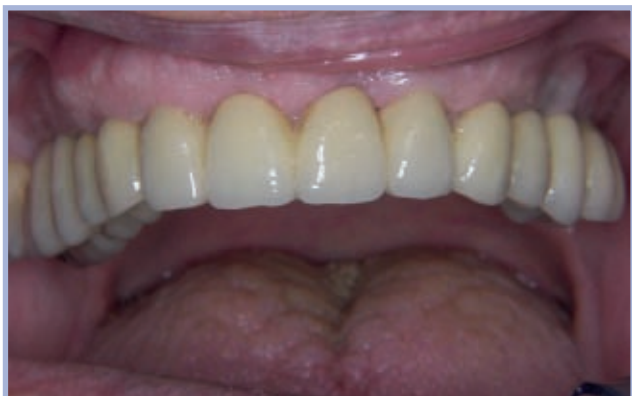

Fig. 29 - Nel follow-up a distanza il manufatto appare perfettamente integrato nell'ecosistema orale

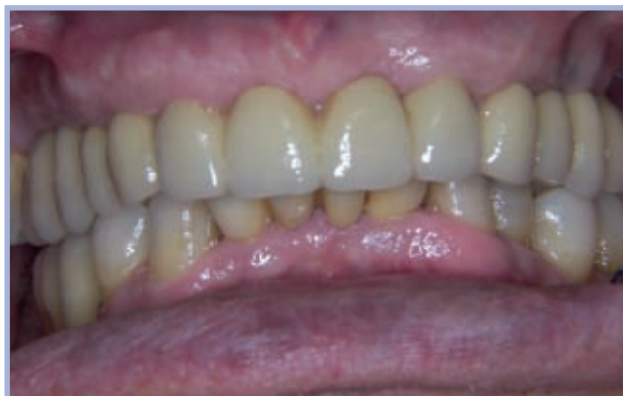

Fig. 30 - Nella visione a bocca chiusa si notano i nuovi rapporti interarcata





Fig. 31 - Si noti il buon fitting del manufatto protesico ed i livelli ossei periimplantari

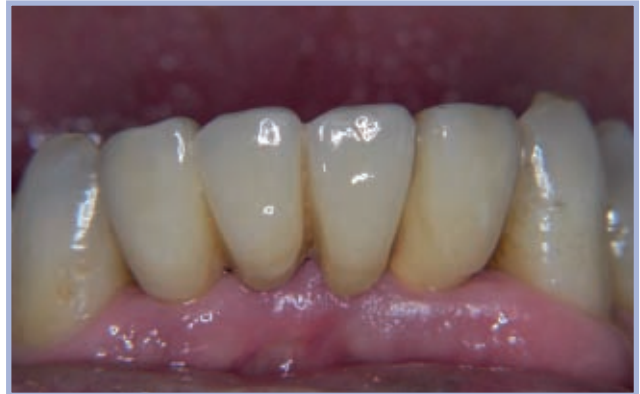

Fig. 32 - La caratterizzazione della ceramica rende più naturale la ricostruzione

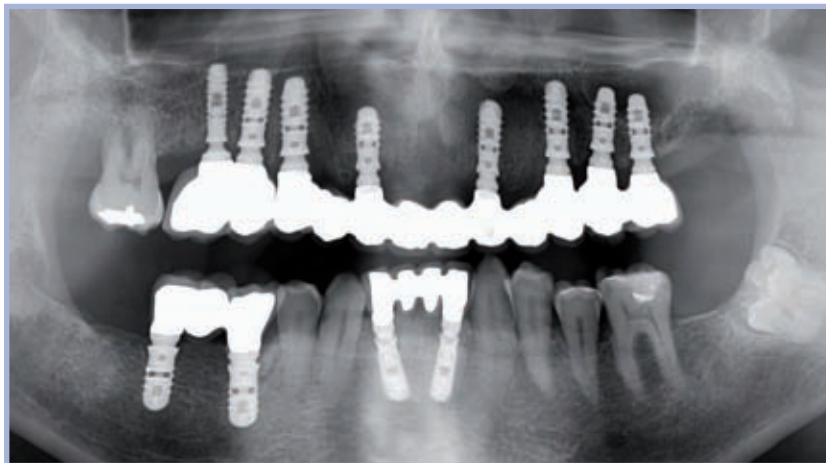


Fig. 33 - L'OPT di controllo conferma l'ottima stabilità dei tessuti duri

## CONCLUSIONI

Una corretta pianificazione del trattamento implanto-protesico deve iniziare con un'anamnesi ed un esame obiettivo accurati seguiti dalla realizzazione di una ceratura diagnostica con organizzazione del piano terapeutico più adatto per ciascun paziente. La disponibilità delle tecniche CAD/CAM rende possibile l'uso di materiali, quale la zirconia, ad alta resa estetica, ai fini dell'ottenimento del miglior manufatto protesico per ciascun paziente.

Il follow-up, clinico e radiologico, conferma la corretta pianificazione diagnostico-terapeutica con il mantenimento di una buona estetica a lungo termine associata ad una adeguata stabilità dei tessuti duri e molli, di sostegno, periimplantari.

Realizzazioni protesiche

Laboratorio Odontotecnico FA.RO. srl - Roma

# Impianti di piccolo diametro in zona posteriore

Dott. Marco Buscia  
Libero professionista a Pesaro

## Parole chiave

sella edentula, due fasi, due impianti, impronta, follow-up, ricrescita ossea sopra la fixture

Giunge alla nostra osservazione un paziente di 38 anni che lamenta un forte fastidio a carico del 47, già elemento di ponte. Dalla radiografia si nota una infezione periapicale accompagnata da un certo grado di riassorbimento radicolare (fig. 1). Considerata la prognosi non favorevole del ponte presente, consigliamo al paziente l'inserimento di 2 impianti in sostituzione dei 45, 46.

Poiché dopo una cura antibiotica il fastidio è passato decidiamo di mantenere il 47 almeno come pilastro di un ponte provvisorio durante l'osteointegrazione delle fixtures.

Infatti, qualora possibile, l'utilizzo di una protesi provvisoria fissa sopra le fixtures dà ottimi vantaggi sia nel mantenimento degli spazi, che nella protezione da forti stimoli meccanici dovuti alla masticazione e all'azione della lingua.

Rimuoviamo quindi il ponte definitivo e inseriamo 2 impianti EXACONE™; visto che la cresta ossea è ridotta per l'assenza prolungata degli elementi dentali, dobbiamo usare delle fixtures di diametro piccolo (3.3 mm) e, data la vicinanza al forame mentoniero, il 45 ha lunghezza 8 mm (figg. 2, 3, 4).

L'impiego di impianti EXACONE™ di piccolo diametro nei settori posteriori anche se non rappresenta la scelta ottimale, alla luce delle nuove esperienze è comunque valido e consente di evitare ulteriori interventi non sempre accettati dai nostri pazienti. Nella nostra pratica clinica vogliamo però che tali fixtures siano vicine (se possibile in assenza di pontic) e unite da una struttura protesica.

Decidiamo di impiegare una tecnica bifasica perché la presenza di tappi di guarigione renderebbe più complessa l'igiene orale sotto il ponte provvisorio (figg. 5, 6).

Al momento del rientro chirurgico per inserire i tappi di guarigione (figg. 7, 8) di cui mostriamo anche il controllo radiografico (fig. 9), notiamo che sopra la fixture anteriore c'è addirittura apposizione di osso neoformato che siamo costretti a fresare per poter togliere il tappo di chiusura (fig. 10).

Inseriamo quindi 2 tappi di guarigione Leone di altezza transmucosa 3 mm diametro large (fig. 11).

Procediamo alla presa della impronta e forniamo al laboratorio tutti i dati per completare la struttura su impianti insieme a quella sui monconi naturali (figg. 12, 13).

Come si rende evidente dallo sviluppo dei modelli in gesso, le fixtures si trovano in posizione lingualizzata per il riassorbimento della cresta residua (figg. 14, 15).

Ciò determina, per la successiva protesizzazione, l'impiego dei monconi inclinati (figg. 16, 17, 18, 19, 20).

Come per altri casi, l'impiego degli impianti EXACONE™ ci conforta molto soprattutto nelle fasi successive alla protesizzazione.

Infatti, nonostante le nostre raccomandazioni, non sempre i nostri pazienti sono scrupolosi nel mantenere una adeguata igiene orale, come si può ben vedere dalle nostre immagini, ma grazie al platform switching e alla connessione EXACONE™ i successivi controlli a 5 mesi testimoniano una assenza di riassorbimento osseo coronale (figg. 21, 22) e soprattutto una gengiva aderente periimplantare priva di segni di infiammazione.

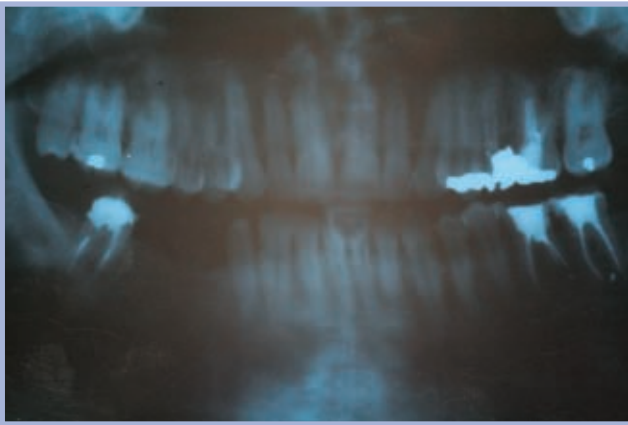


Fig. 1

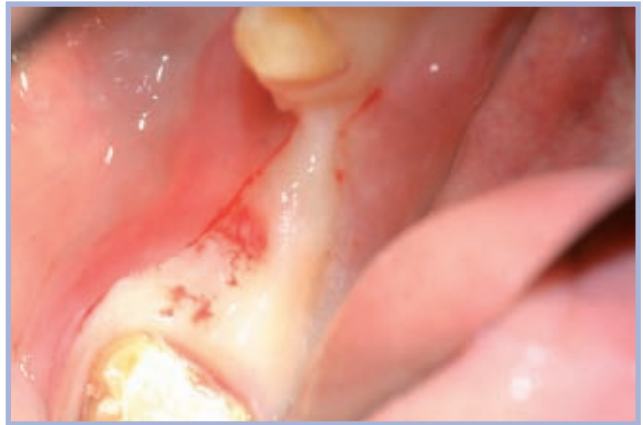

Fig. 2

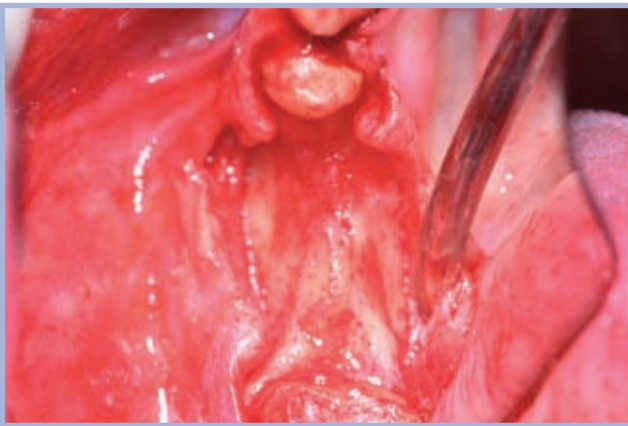


Fig. 3

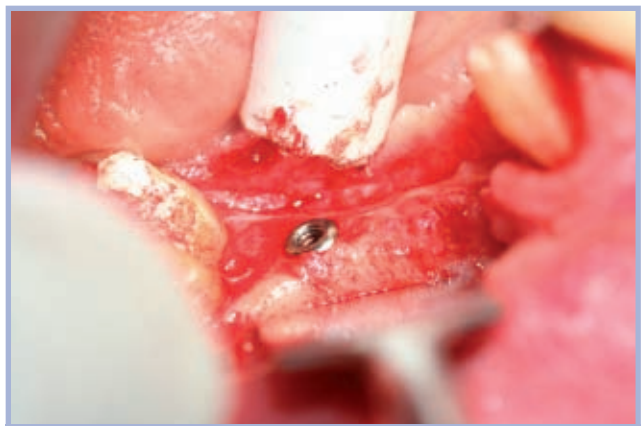

Fig. 4

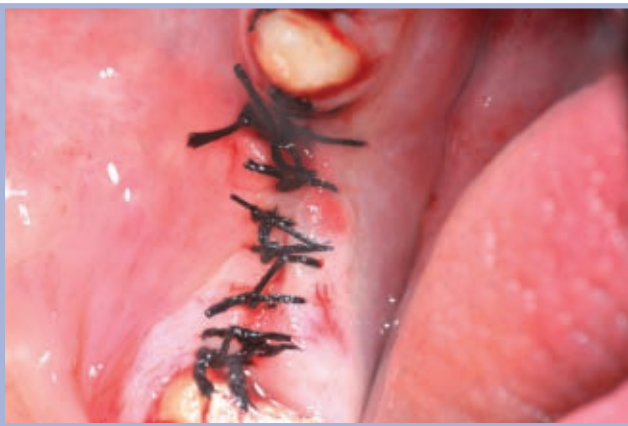

Fig. 5



Fig. 6

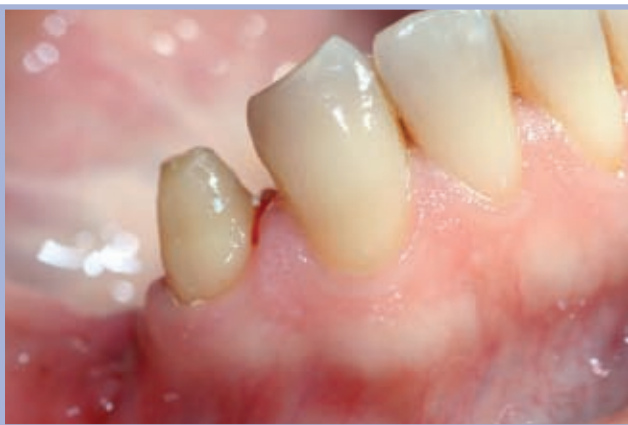

Fig. 7

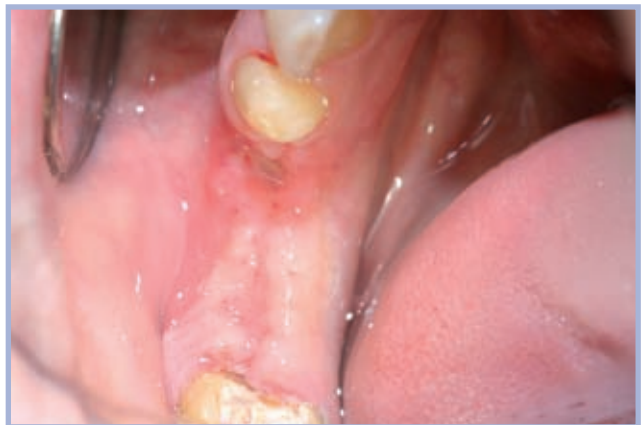

Fig. 8




Fig. 9

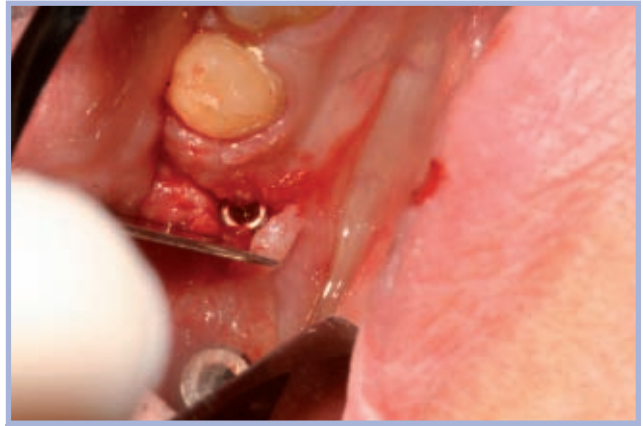

Fig. 10

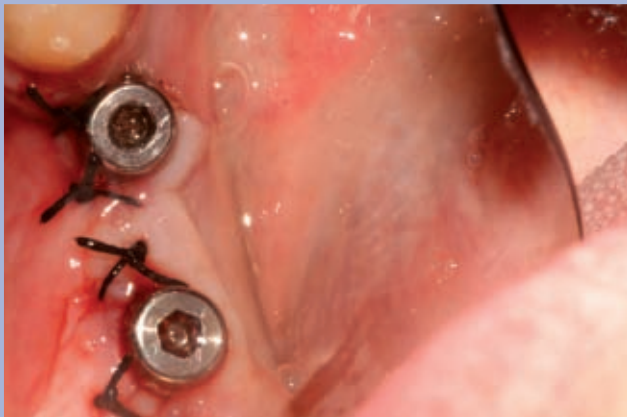

Fig. 11

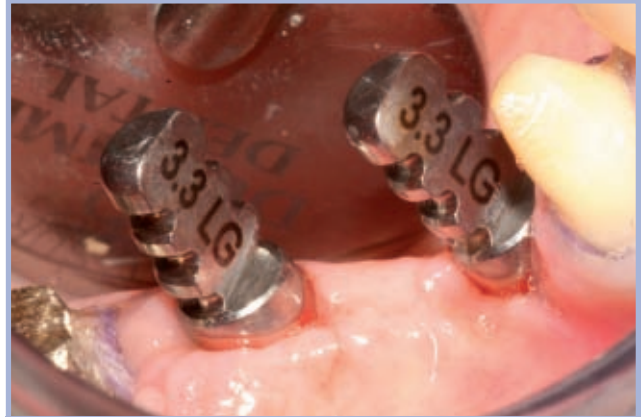


Fig. 12



Fig. 13



Fig. 14



Fig. 15

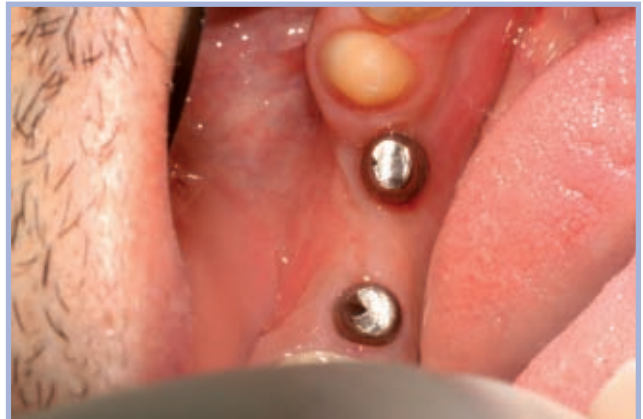

Fig. 16

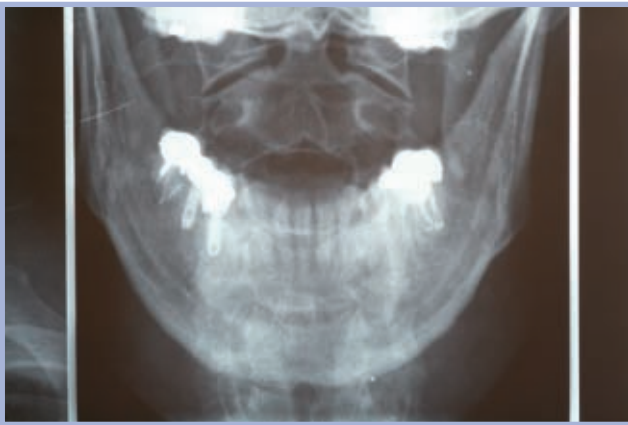


Fig. 17

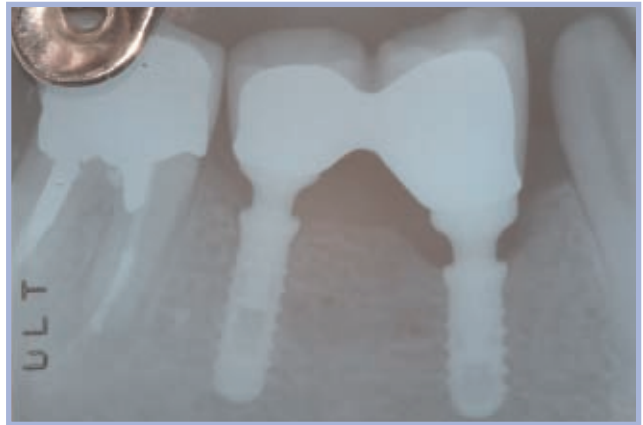


Fig. 18

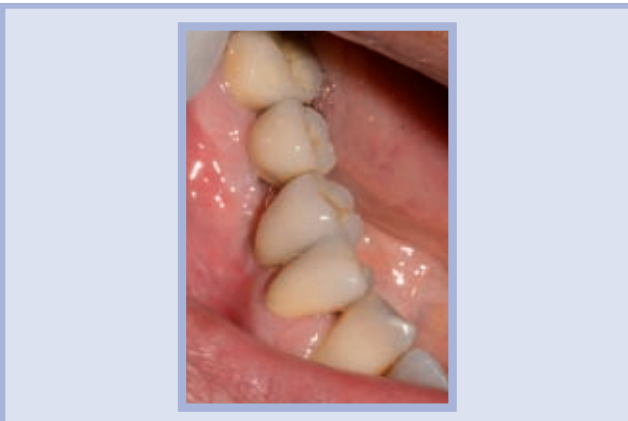

Fig. 19

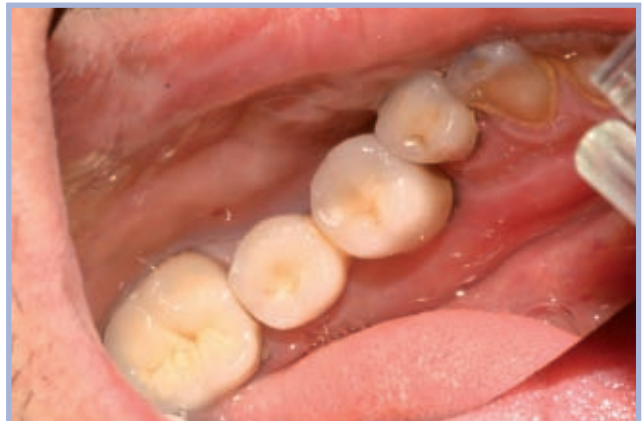

Fig. 20

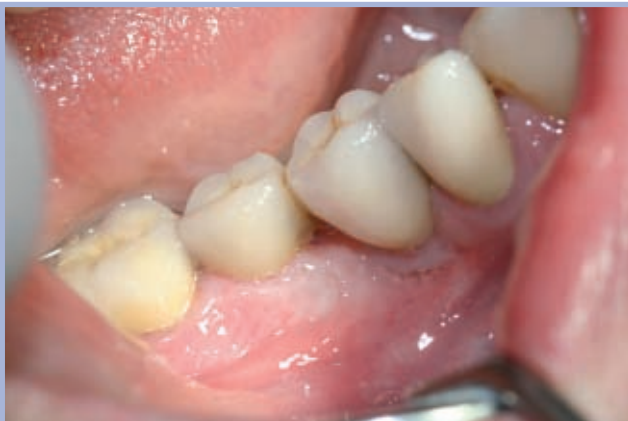

Fig. 21

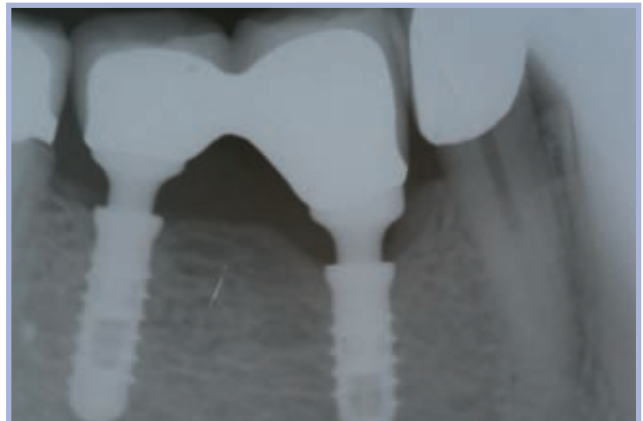

Fig. 22

Realizzazioni protesiche

Laboratorio odontotecnico Guglielmi e Pianosi - Pesaro

# Chirurgia implantare “assistita” con impianti Exacone™

Dott. Renato Turrini  
Libero professionista a Massarosa (LU)

## Parole chiave

sella edentula, pianificazione 3D, chirurgia assistita

La paziente, di 43 anni, presenta una grave atrofia ossea in senso vestibolo-palatino al livello del mascellare superiore di destra con assenza degli elementi dentari 14, 15, 16, 17 (fig. 1).

Si esegue un esame radiologico digitale Dentalscan® posizionando nella cavità orale una dima radiologica e un universal stent.

L'immagine TAC così ottenuta viene successivamente trasferita su supporto informatico CD leggibile con software dedicato Implant 3D (Media Lab srl - La Spezia) (figg. 2-6).

L'intero progetto implantologico, impostato ed elaborato su PC è inviato presso una struttura centralizzata dove, a mezzo di una tecnologia CAD/CAM, si trasforma la guida radiologica in guida chirurgica.

Previa anestesia locale (fig. 7), si inserisce la dima accertandone la corretta posizione, la stabilità e la perfetta congruità rispetto ai tessuti molli e duri (fig. 8).

Per questo caso si è progettato una chirurgia “assistita” (First Step) dove si guida solamente il passaggio della fresa pilota di 2,2 mm di diametro attraverso un'apposita boccia di 2,25 mm di diametro. (figg. 9-12).

L'inclinazione e la profondità del sito implantare sono state precedentemente determinate tramite l'ausilio del software e non sono, quindi, modificate nel corso delle procedure.

Dopo aver rimosso la dima dalla bocca della paziente (fig. 13), si effettuano dei controlli rx endorali per accertare la corrispondenza tra la progettazione e la realtà intraoperatoria (fig. 14).

Successivamente si realizza un lembo mucoso in corrispondenza della cresta ossea senza eseguire incisioni di rilascio. Data la scarsa quantità e qualità ossea, dopo il passaggio guidato della pilota, si è preferito procedere con la chirurgia tradizionale tramite gli osteotomi al fine di compattare ed espandere l'osso in zona 13 ed inserire i tre impianti come in precedenza pianificato. (figg. 15-24).

Dopo quattro mesi si procede con la seconda fase chirurgica.

Si inseriscono, previa incisione semicircolare, gli appositi tappi di guarigione.

In un secondo tempo, ottenuta una buona guarigione dei tessuti molli, si posizionano i transfer sugli impianti e si rileva un'impronta.

Una volta pronti i monconi, si prova e controlla radiologicamente il lavoro protesico per verificarne l'esatta congruità e precisione (figg. 25-27), si procede ad inonarli negli impianti e si cementano le corone di oro-porcellana.

Si termina il lavoro eseguendo sempre l'esame radiografico endorale (fig. 28) e la verifica dei parametri di colore, forma e posizione degli elementi protesici (figg. 29-32).

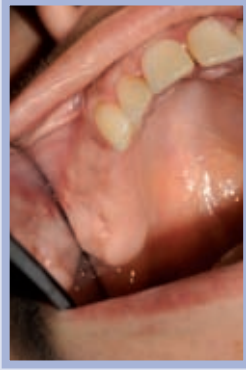

Fig. 1

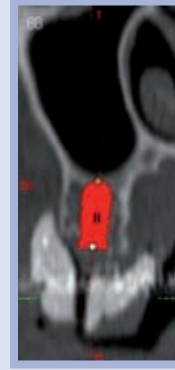

Fig. 2

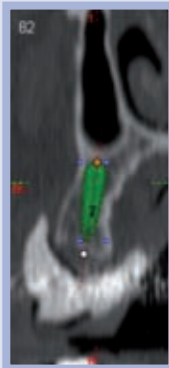


Fig. 3

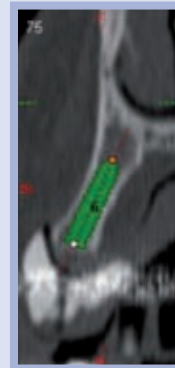

Fig. 4

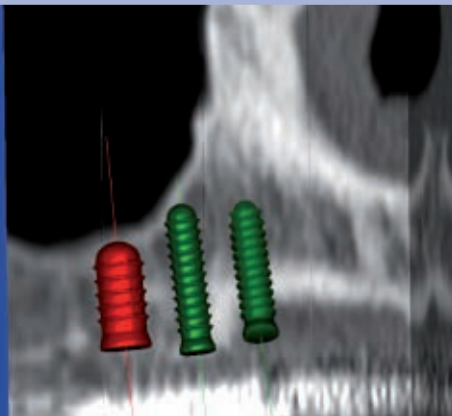


Fig. 5

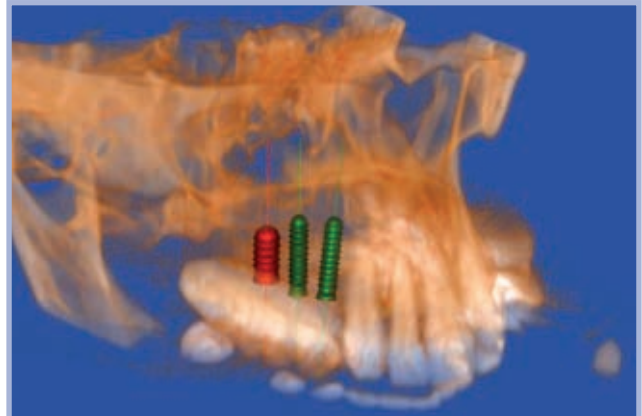

Fig. 6

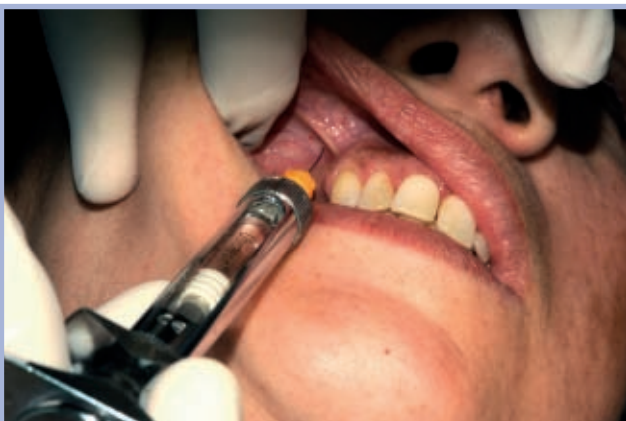

Fig. 7

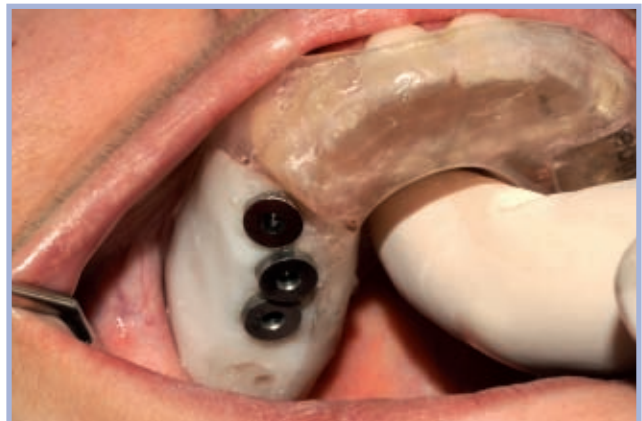

Fig. 8

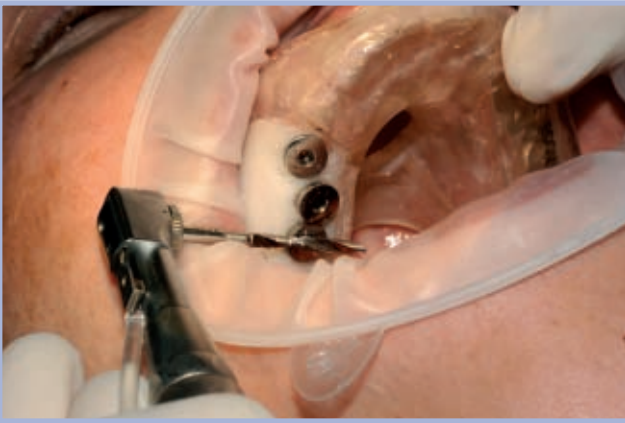


Fig. 9

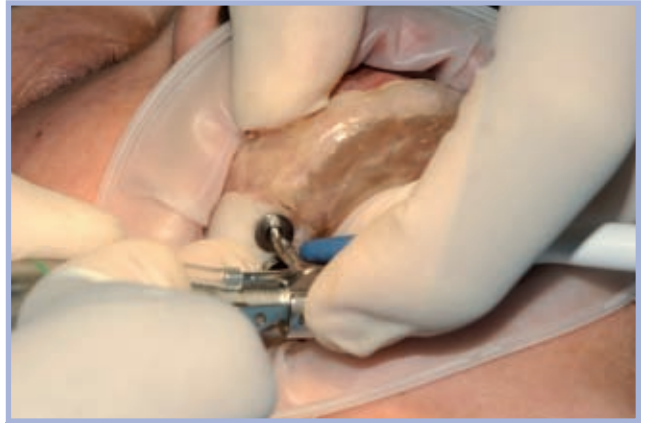

Fig. 10

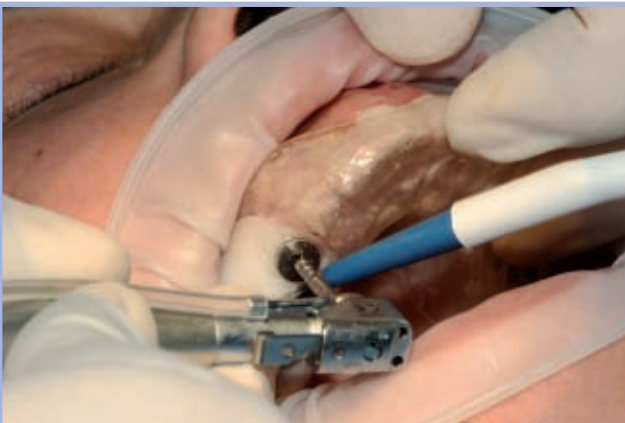

Fig. 11

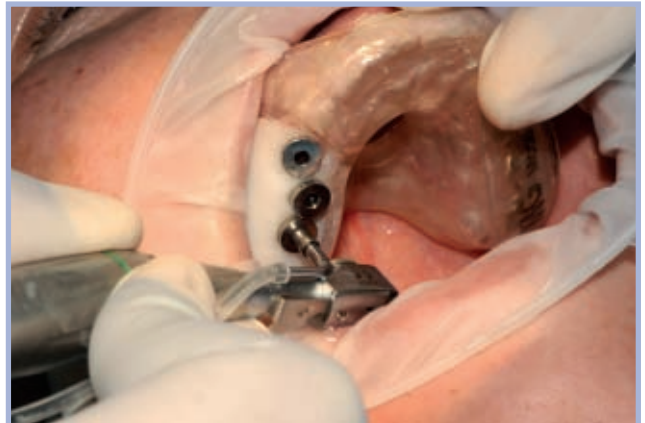

Fig. 12

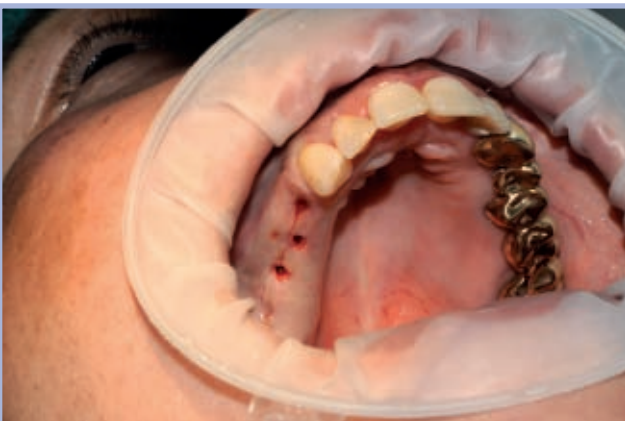

Fig. 13

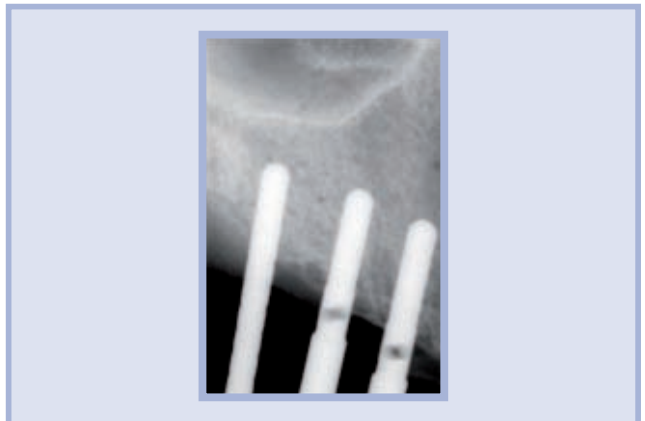

Fig. 14




Fig. 15

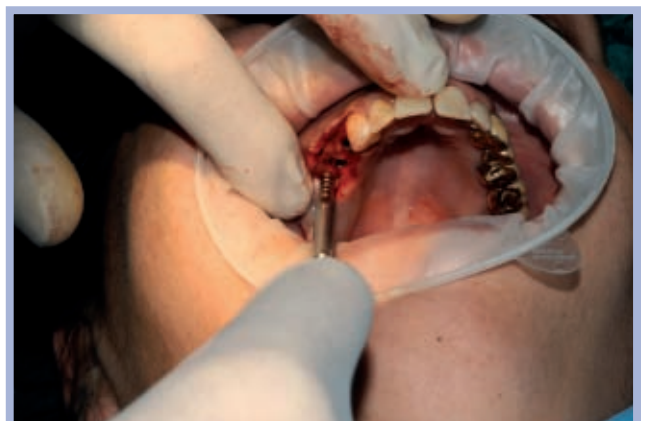


Fig. 16



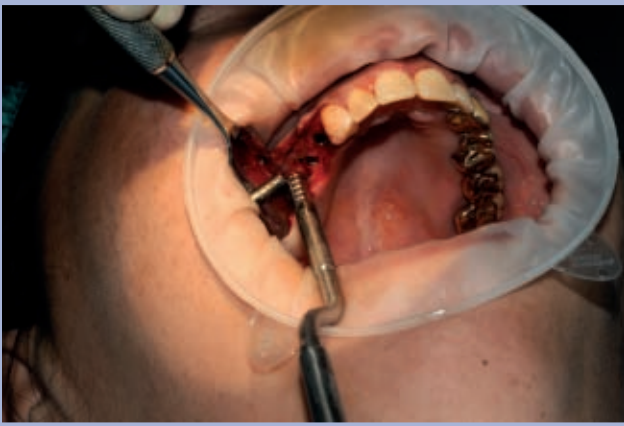

Fig. 17

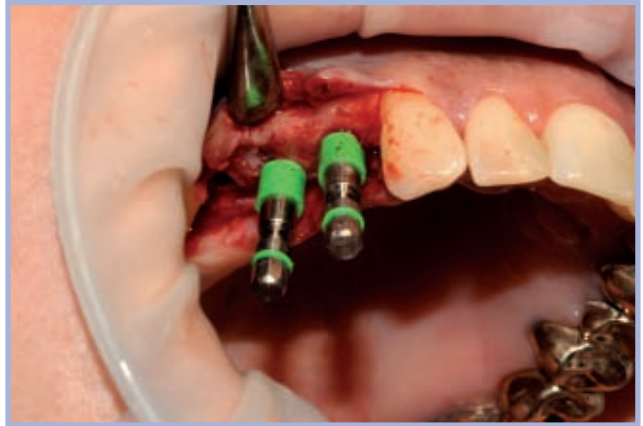

Fig. 18

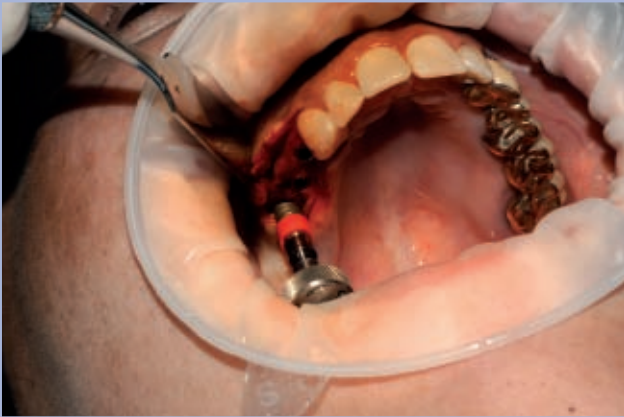

Fig. 19

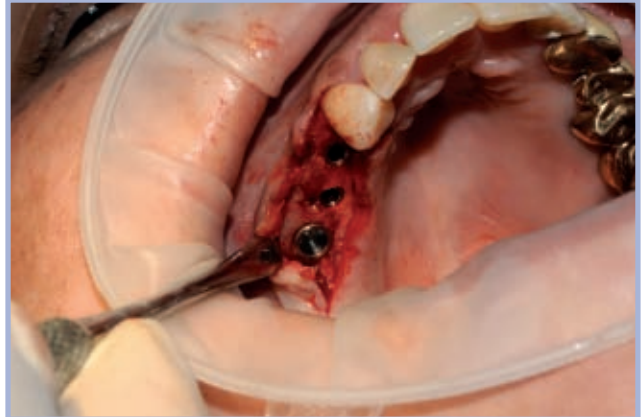

Fig. 20

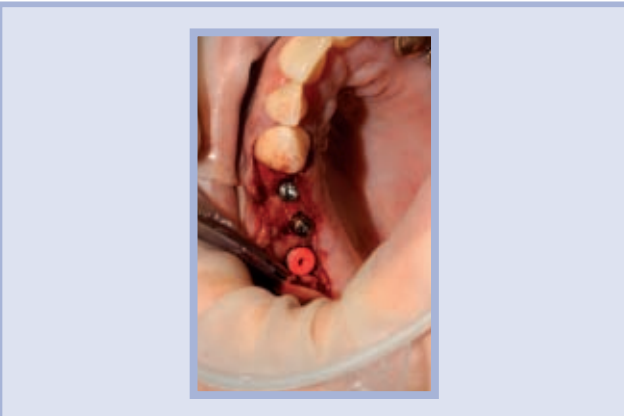


Fig. 21

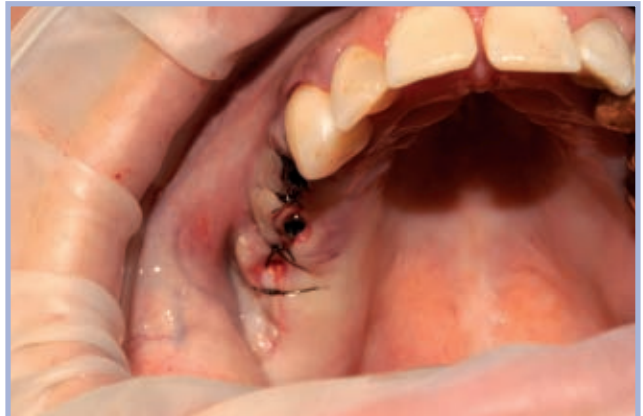

Fig. 22

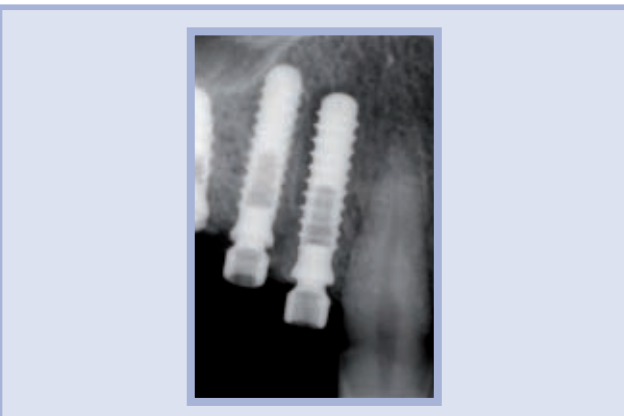

Fig. 23

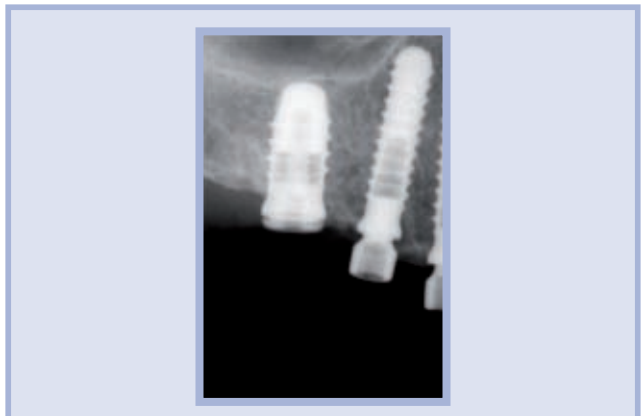

Fig. 24

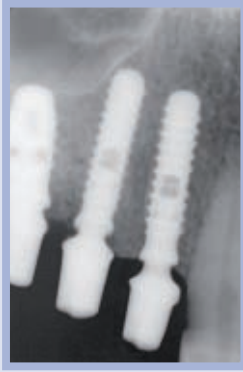

Fig. 25

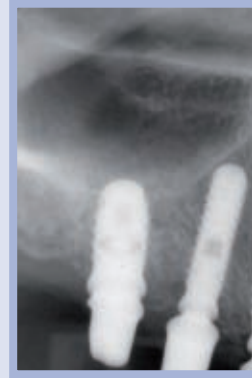


Fig. 26

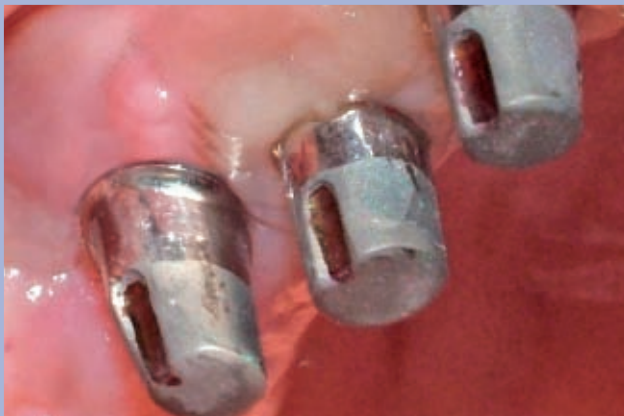

Fig. 27

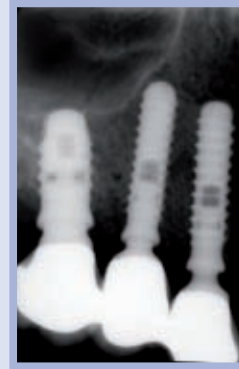

Fig. 28

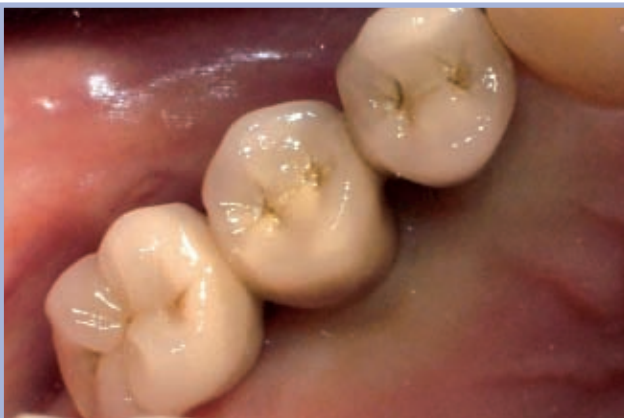

Fig. 29

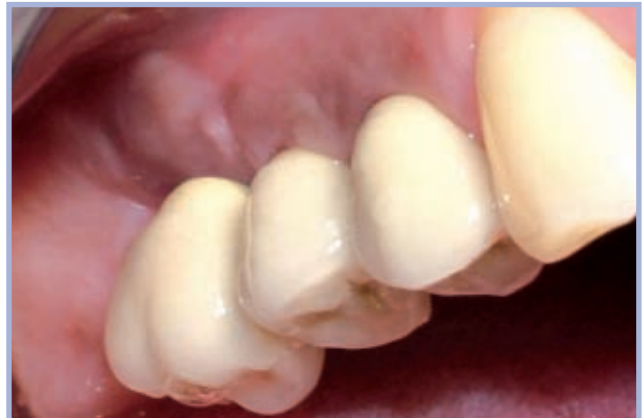

Fig. 30

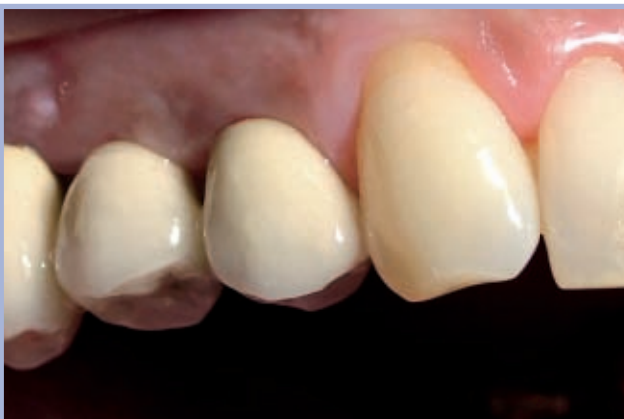

Fig. 31

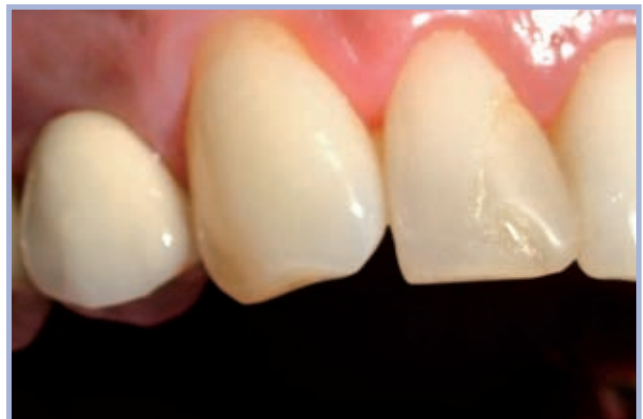

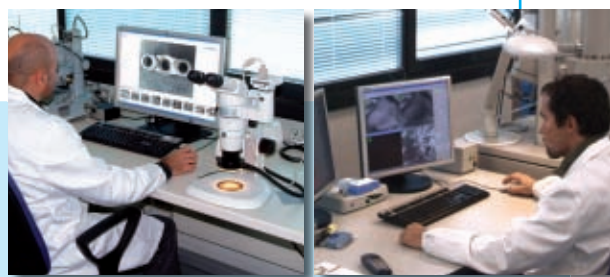Fig. 32

# Assistenza Clienti



## • Competenza

Il Reparto Assistenza, composto da tecnici ed ingegneri in costante aggiornamento professionale, è sempre a disposizione per fornire informazioni sui prodotti e risolvere eventuali problematiche.



## • Disponibilità

Un team di professionisti dislocati in tutta Italia, in coordinamento con la LEONE e i partner commerciali dell'azienda, offre la propria esperienza professionale, affidabilità e assistenza ai colleghi medici. Una sezione del sito [www.leone.it](http://www.leone.it) è dedicata all'Exacone™ Team dove sono disponibili i riferimenti per i contatti.



## • Tempestività

L'attenta gestione e un sistema logistico all'avanguardia permettono di evadere gli ordini con la massima precisione e consegnare la merce al vettore in media entro 1 giorno lavorativo.




### ASSISTENZA COMMERCIALE

☎ telefono 055.304432 • 055.304433

☎ fax 055.374808

✉ mail [italia@leone.it](mailto:italia@leone.it)



### ASSISTENZA TECNICA

☎ telefono 055.304451

☎ fax 055.304444

✉ mail [research@leone.it](mailto:research@leone.it) • [help.products@leone.it](mailto:help.products@leone.it)