


# BOLLETTINO

BOLLETTINO DI INFORMAZIONI LEONE



**THE  
REVOLUTION**



# BOLLETTINO

10.2016-ANNO XXXVII-N.98

BOLLETTINO DI INFORMAZIONI LEONE

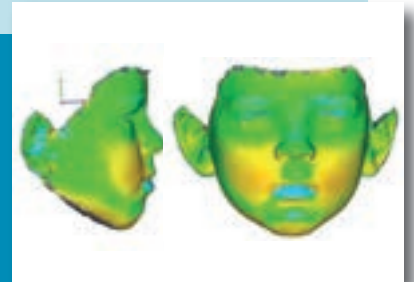
## SOMMARIO

- 4** **Trattamento ortodontico linguale limitato con Easy Lingual System Idea-L Leone**  
*Dr. Carlo Quadrelli*
- 10** **Corsi di Ortodonzia 2016-2017**
- 12** **Cosa è l'Ortodonzia Funzionale oggi**  
*Dr. Luigi Scotti*
- 26** **38° Incontro Culturale Leoclub**
- 28** **Gli 8 apparecchi della mia vita (terza parte)**  
*Dott. Arturo Fortini*
- 39** **Nuovi prodotti Leone**
- 44** **La vite POP entrata di default nella pratica quotidiana**  
*Sig. Mariano Zocche*
- 48** **3D in ortodonzia: stereofotogrammetria e ricostruzioni tridimensionali del volto**  
*Dr. Matteo Camporesi, Dr. Andrea Vangelisti, Dr. Caterina Masucci, Dr. Nicolò Defraia, Dr.ssa Matilde Marino Merlo, Dr.ssa Valeria Barone, Prof. Ing. Luigi Maria Galantucci*
- 54** **MaXimo: un nuovo distalizzatore intraorale ancorato su miniviti palatali**  
*Dr. Giuseppe Perinetti, Dr.ssa Beatrice Dal Borgo, Dr. Luca Contardo, Sig. Paolo Tonini, Sig. Alex Bruno*
- 64** **Paradenti professionale per atleta olimpionico**  
*Dr.ssa Regina Queiroz, Odt. Fabio Fantozzi*
- 68** **L'Ipnosi in Odontoiatria: sette e più buoni motivi**  
*Dr. Alessandro Fedi*

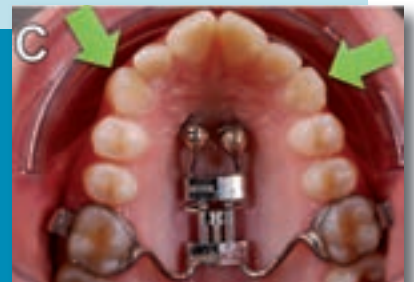44



48



54



# Sommario

Tutti gli articoli pubblicati sul Bollettino di Informazioni Leone sono redatti sotto la responsabilità degli Autori. La pubblicazione o la ristampa degli articoli deve essere autorizzata per iscritto dall'editore.



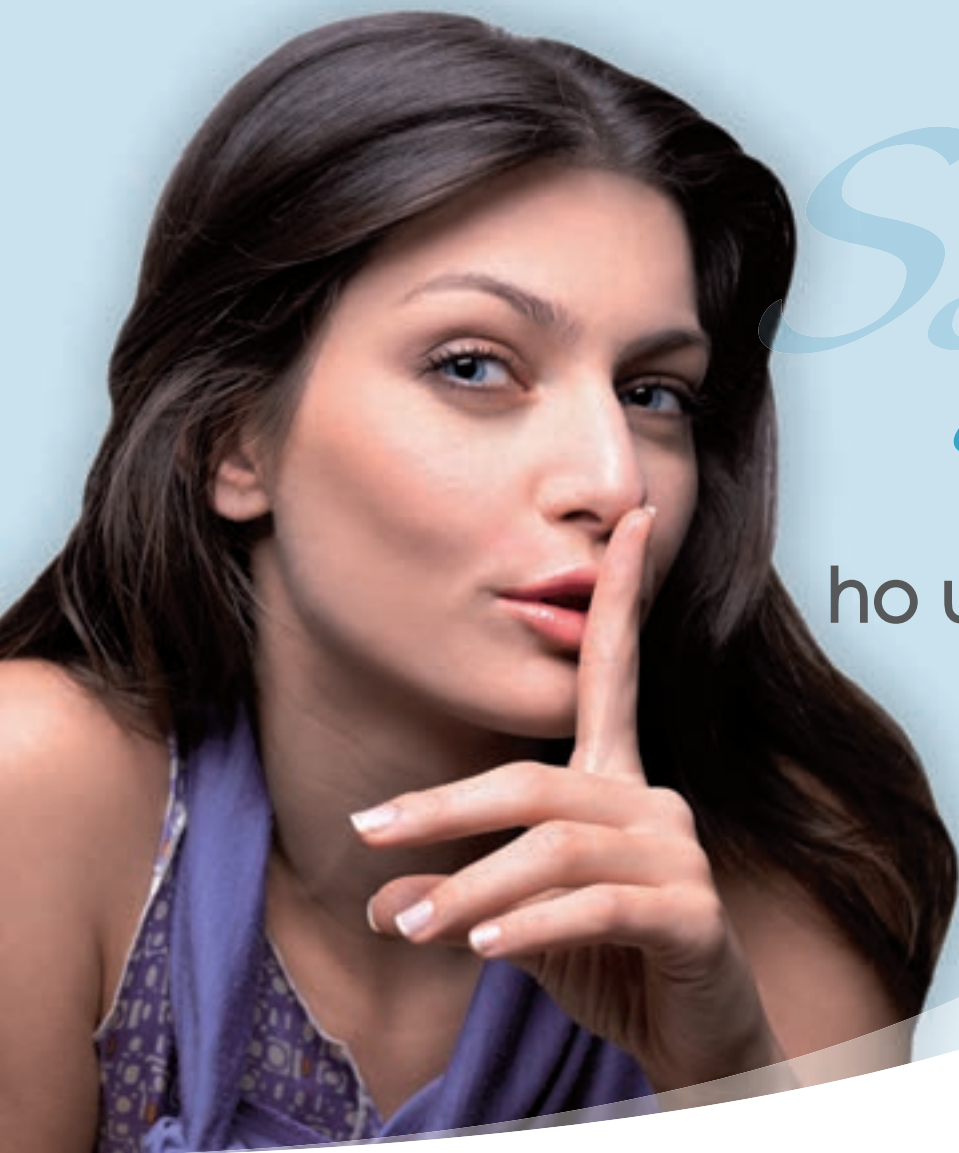ORTODONZIA e IMPLANTOLOGIA

LEONE S.p.A. - Via P. a Quaracchi, 50  
50019 Sesto Fiorentino (FI) Tel. 055.30441  
info@leone.it - www.leone.it

Spedizione gratuita

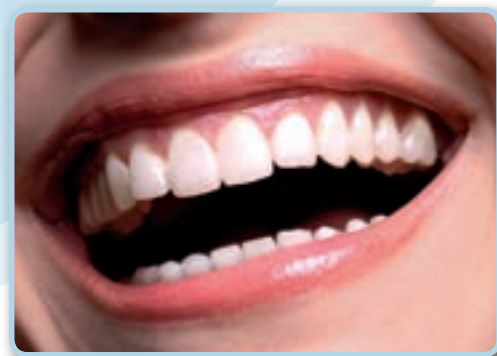Progetto e realizzazione: Reparto Grafica Leone S.p.a - Stampa: ABC TIPOGRAFIA s.r.l. Sesto Fiorentino

IT-45-15/98



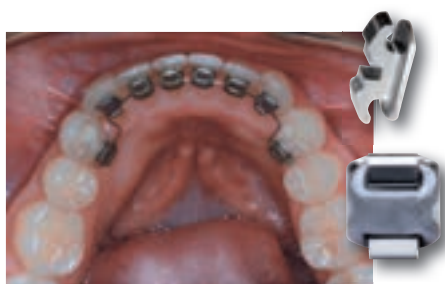Sshh..  
Sshh..

ho un segreto..



..porto un apparecchio  
ortodontico..

*lo diresti?*



Per gentile concessione del Dr. Fabio Giuntoli

**ideal**  
O LIGHT LINGUAL SYSTEM



- Cosmesi ortodontica del sorriso veloce ed invisibile per la cura di lievi malposizioni e recidive
- Biomeccanica Low Friction 2D per allineare e livellare i denti anteriori in poche settimane
- Attacchi di piccole dimensioni e ridotto spessore, utilizzati con legature *Slide*<sup>™</sup>, assicurano il massimo comfort del paziente
- Posizionamento pratico e preciso con lo specifico sistema di trasferimento
- Efficace alternativa agli aligners trasparenti
- Massimo rispetto della fonesi
- Minima collaborazione del paziente

# 20 ANNI DI LEOCLUB

*Chi ultimamente è passato per la Leone, sicuramente si sarà accorto che abbiamo rimodernato un po' la nostra portineria, così come le scale di ingresso e i corridoi al primo piano. Proprio in uno di questi è stata realizzata una parete con una struttura di cornici dove abbiamo inserito in bella mostra tutte le foto degli eventi che negli anni abbiamo avuto qui da noi.*

*Passando davanti a queste foto, lo scorso mese di luglio, ho posto attenzione alla data del nostro primo evento culturale Leoclub.*

*Era il 21 marzo del 1997. Nella foto si vedono seduti tutti uno vicino all'altro i relatori della giornata: la Prof.ssa Isabella Tollaro, il Prof. Antonino Antonini, il Dott. Giancarlo Pescarmona e il Dott. Claudio Lanteri.*

*Mio padre aveva fortemente voluto organizzare un evento che fosse ricorrente e fosse il modo per diffondere cultura ortodontica. Questo non per fini commerciali, ma perché, e cito adesso testualmente una frase dal suo discorso di introduzione al primo Leoclub, "speriamo che nasca una maggior conoscenza reciproca fra Università, professione ed industria Leone".*

*Negli anni a seguire abbiamo realizzato tantissimi incontri, con importanti nomi internazionali, ma anche con giovani ortodontisti, con professori e professionisti. Abbiamo parlato di argomenti classici, storici, di nicchia, futuribili. Non abbiamo precluso l'accesso a relatori che indossavano maglie di concorrenti, siamo stati aperti sia alle nuove idee che alla tradizione.*

*Tutto questo ha permesso, così come auspicava il babbo, un legame speciale fra la Leone e tutto il mondo dell'ortodonzia italiana ed internazionale del quale ci sentiamo una parte importante.*

*Con molti dei relatori abbiamo stretto rapporti che sono andati oltre alla conoscenza formale connessa agli eventi, che si sono trasformati in stima profonda, amicizia, e da questi sono nati stimoli, ricerche, progetti.*

*Il Leoclub si è rivelato uno strumento fantastico per la diffusione di una Ortodonzia di eccellenza e ormai per tanti è diventato l'appuntamento fisso e imperdibile al quale partecipare.*

*Conferma di questo è anche il verificare come le altre aziende del settore ci abbiano seguito su questa strada e adesso anche altri commercianti propongono eventi simili. Non ho dubbi però che quello che la Leone rappresenta in Italia (l'unica azienda produttrice della gamma completa di ortodonzia in Italia) e la nostra esperienza nell'ambito dei corsi - da oltre 30 anni il nostro ISO organizza corsi - rendano i nostri eventi un qualcosa di diverso del quale ognuno può percepire l'essenza solo partecipandovi.*

*Sono passati venti anni da quel primo Leoclub e noi non possiamo che essere soddisfatti di quello che in questi anni abbiamo fatto. Crediamo quindi che sia bello celebrare questo traguardo con una giornata veramente speciale.*

*Abbiamo invitato al nostro prossimo Leoclub del 26 maggio 2017 due relatori di prestigio internazionale: il Prof. Larry White docente di Ortodonzia presso il reparto di Ortodonzia del Baylor Dental College di Dallas, Texas, nonché editor del JCO per oltre tredici anni ed il Prof. Kevin O'Brian docente di Ortodonzia presso la Scuola di Odontoiatria dell'Università di Manchester, Gran Bretagna, che nel 2013 ha aperto un suo blog "Kevin O'Brien's Orthodontic Blog" seguito da oltre 200.000 persone.*

*Sicuramente questa giornata si prospetta come una grande opportunità di arricchimento culturale e sono lieta di condividerla con tutti voi per festeggiare i 20 anni del Leoclub.*

*Vi aspetto numerosi!*

Elena Pozzi

# Trattamento ortodontico linguale limitato con Easy Lingual System Idea-L Leone

Dott. Carlo Quadrelli

Libero professionista a Gallarate – Varese

Dopo aver pubblicato articoli in cui si affronta l'uso della metodica linguale 2D con bracket IDEA-L in casi "full arch"<sup>(1-2-3)</sup> al fine di dimostrare, con case report riguardanti problematiche gnatologiche e prechirurgiche, come questa tecnica permetta di risolvere casi anche complessi, si vuole ora presentarne l'uso in comuni situazioni della pratica ortodontica quotidiana, indicazione tipica della tecnica ortodontica linguale 2D.

Con "Trattamento Ortodontico Limitato" (TOL) si intende un trattamento che permetta di risolvere piccole e medie problematiche di tipo estetico e funzionale, richieste dal paziente, senza necessariamente modificarne interamente l'occlusione. Tipicamente sono trattamenti che si rivolgono ai "social six" ovvero ai denti del sorriso o comunque a piccoli gruppi di denti e non a tutta l'arcata. La richiesta parte dal paziente e in particolare da una esigenza estetica che è sintomo in una sofferenza psicologica dovuta al non accettarsi in quanto portatore di malocclusione causa di inestetismo che viene percepito dal paziente stesso come fattore limitante nei rapporti sociali e interpersonali.<sup>(4-5)</sup> È in questa sofferenza psicologica, che si giustifica deontologicamente il trattamento ortodontico estetico inteso come ripristino del benessere globale del paziente. In una società evoluta come la nostra attuale, dove il dolore fisico, la malattia mortale o invalidante, la mancanza di funzione, sono trattamenti acquisiti e dovuti, la necessità di salute si amplia alla richiesta di benessere nel rapporto con se stessi e con gli altri. È qui che si inserisce a pieno diritto il trattamento estetico come terapia medica deontologicamente motivata.

Il Trattamento Ortodontico Limitato (da ora TOL) o Trattamento Ortodontico Estetico (TOE) si rivolge sia alla estetica dentale intesa come fine del trattamento ma anche

come mezzo per gestire il trattamento stesso, che quindi deve essere invisibile. Quindi gestito con tecnica linguale.

Il TOL non esclude la risoluzione anche di problematiche funzionali, anzi, può essere anche esclusivamente dedicato ad esse e/o in associazione alla risoluzione di problematiche estetiche, in ogni caso mira ad un vantaggio estetico e funzionale senza contrastare futuri eventuali trattamenti completi. È estetico nella gestione del caso in quanto eseguito con apparecchiatura linguale invisibile. Si presenta come economicamente sostenibile in quanto utilizza metodiche 2D che non richiedono l'intervento di complesse e costose procedure di laboratorio tradizionali o informatizzate per il bonding indiretto. È una terapia veloce sia per le caratteristiche biomeccaniche dell'apparecchio 2D sia perché, per definizione, è un trattamento settoriale. È di facile gestione nella pratica clinica quotidiana sia da parte dell'ortodontista specialista che del dentista generico, in quanto è una tecnica linguale 2D ovvero un Easy Lingual System, non è né ingombrante né invasivo, non altera la fonasi, permette terapie semplici e brevi, non richiede compliance dal paziente e si associa elettivamente ad ancoraggi con miniviti invisibili e non compliance. Peraltro può dare anche ottime soddisfazioni all'ortodontista lingualista usato "full arch" come dimostrato negli articoli sopra citati.<sup>(1-2-3)</sup> È quindi proponibile ad una vasta gamma di pazienti sia come indicazione clinica che come sostenibilità economica. È una tecnica con una sua storia ed evoluzione, con radici negli anni ottanta del secolo scorso nelle metodiche 2D Philippe e 2D Insubria. Come tecnica IDEA-L è recente ma consolidata essendo già stata presentata ai principali eventi internazionali come all'AAO, Boston 2009 e all'ESLO, Londra 2010. È inoltre ormai supportato da una base bibliografica.<sup>(1-2-3-6-7-8)</sup>

**CASO 1 - Durata della terapia: 6 mesi****Situazione iniziale**

Paziente V.D., di sesso femminile, di anni 26 all'inizio della terapia, presenta affollamento in arcata inferiore, in questo caso secondario a recidiva, ma potrebbe anche essere primitivo come già mostrato nel mio articolo *"Il bracket Idea-L Leone, scelta dei casi e clinica di un'apparecchiatura linguale 2D di facile gestione nella pratica clinica quotidiana"*.<sup>(1)</sup> La paziente percepisce il disallineamento dentale con una forte componente psicologica che non la fa star bene con se stessa e nel rapporto con gli altri (Figg. 1a-b). Inoltre è risentita per la recidiva e non desidera rimettere un apparecchio vestibolare come avvenuto presso il precedente curante. Desidera una terapia invisibile, veloce, non compliance e sostenibile economicamente in quanto trattasi di ritrattamento. Indicazione classica al trattamento estetico limitato. Caso ideale per iniziare ad approcciare la metodica linguale 2D in quanto il bonding nella arcata inferiore non interferisce con l'occlusione e non sono richiesti quindi rialzi occlusali. Si può eseguire sia il bonding diretto che indiretto.

Si procede alla rimozione del reatiner metallico posto dal precedente curante per contenere l'entità della recidiva (Fig. 1c).

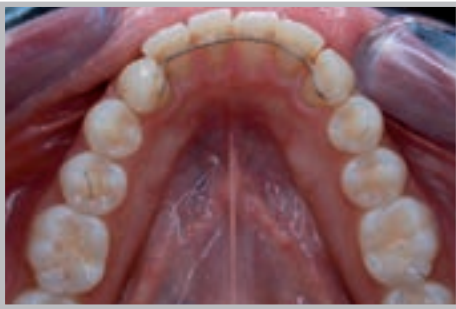

Fig. 1a - Recidiva contenuta con retainer metallico

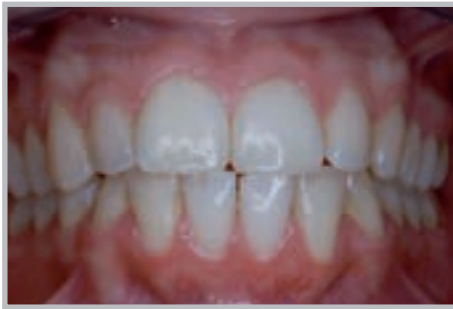

Fig. 1b - Visione frontale intraorale

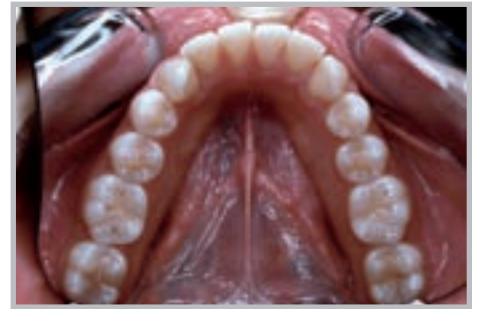

Fig. 1c - Stato dopo la rimozione del retainer

**Fasi della terapia**

Completato il bonding da primo premolare a primo premolare si procede ad allineare e livellare con una successione di archi che comprende .012" e .014" Nichel Titanio e, a finire, .016" Beta Titanio. Si ottiene anche correzione dell'inclinazione degli incisivi con centratura della linea mediana inferiore a quella superiore (Fig. 3b).

Per la derotazione dei canini ci si avvale di open coil compresse e stripping per ottenere spazio e legature reciproche al premolare con segmenti di catenelle per completare la derotazione (Figg. 2a-b). Si termina chiudendo gli spazi con una catenella elastica (Fig. 2c).

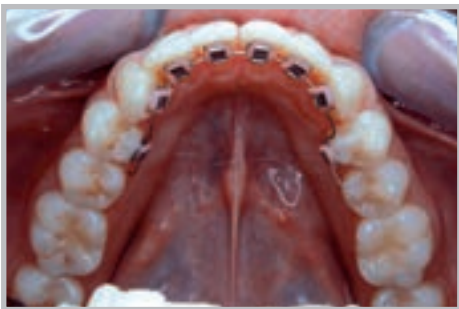

Fig. 2a - Allineamento e livellamento correzione linea mediana

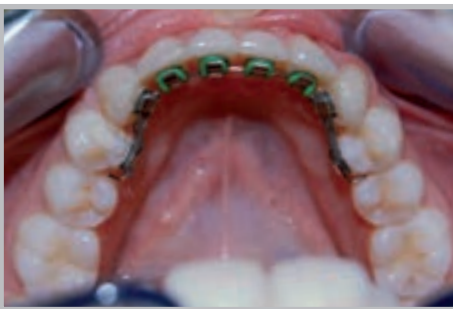

Fig. 2b - Derotazione con segmento di catenella previo stripping e apertura spazio con open coil compresse

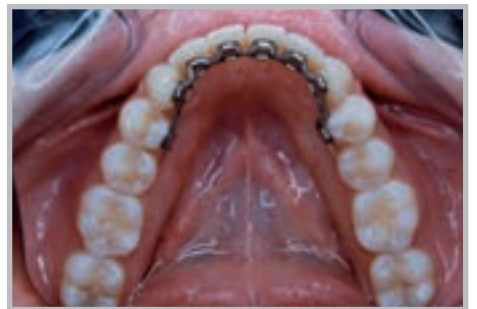

Fig. 2c - Chiusura spazi

## Risultato finale

Il caso termina con una contenzione con retainer in fibra di vetro che completa il discorso di gestione estetica del caso in tutte le fasi, compresa la contenzione (Fig. 3a).

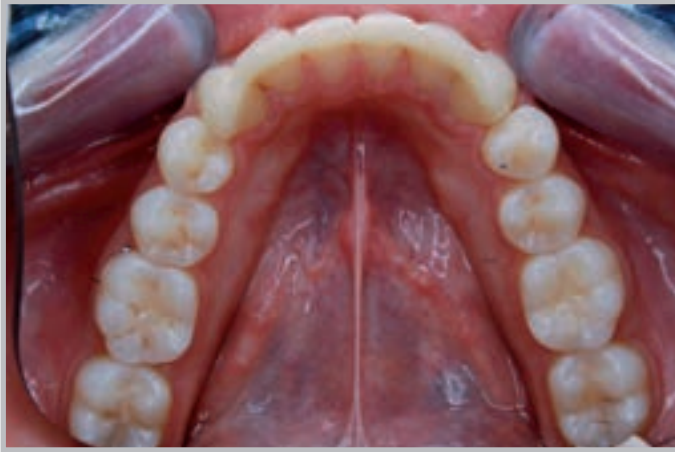

Fig. 3a - Caso finito con contenzione estetica in fibra di vetro

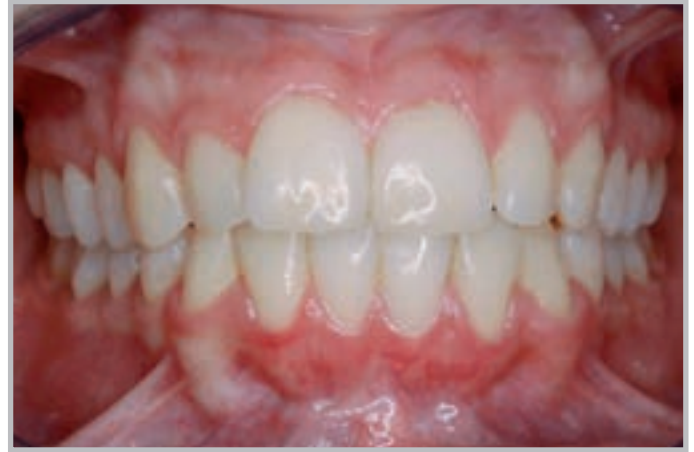

Fig. 3b - Centrazione linee mediane

## CASO 2 - Durata della terapia: 4 mesi

### Situazione iniziale

Paziente F.A., di sesso femminile, di anni 41 all'inizio della terapia, lamenta inestetismo per cross di 2.2 rispetto a 3.2 (Figg. 4a-b). La paziente presenta anche patologia di interesse gnatologico con algie muscolari e cefalea. Ha infatti una occlusione caratterizzata da asimmetria con spostamento a sinistra della mandibola costretta dal precontatto deflettente dovuto al cross (Fig. 4c).

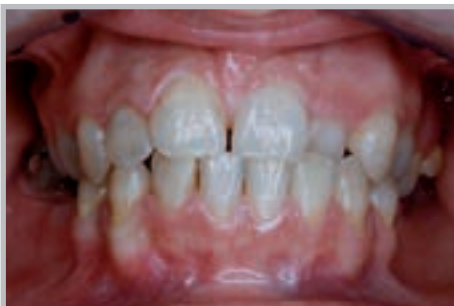

Fig. 4a - Cross di 2.2 rispetto a 3.2

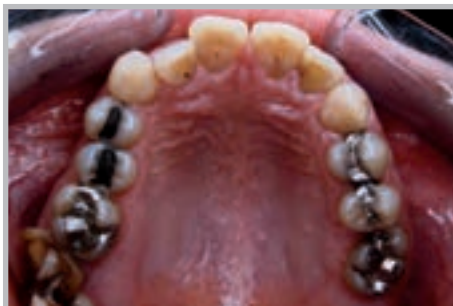

Fig. 4b Linguoversione di 2.2 in visione occlusale superiore

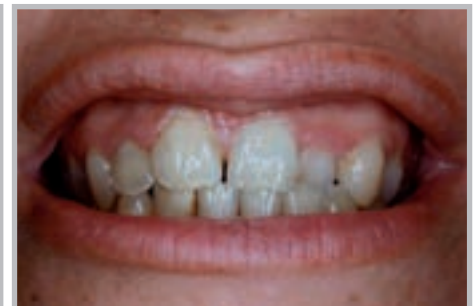

Fig. 4c - Precontatto deflettente 2.2-4.2 con scivolamento della mandibola a sinistra e asimmetria linee mediane

### Fasi della terapia

Il caso è ideale per chi inizia ad approcciare una terapia linguale 2D, in quanto sono richiesti rialzi occlusali per risolvere il cross degli incisivi, nella stessa ottica quindi con cui si usano i rialzi in terapia vestibolare. Può essere un primo approccio per imparare a gestire i rialzi occlusali che sono spesso richiesti invece dalla terapia linguale per evitare interferenze tra apparecchio e occlusione.

Utilizziamo le legature Slide<sup>(9)</sup> per uno spostamento progressivo con forze non frizionanti, leggere e costanti (Fig. 5a). Otteniamo allineamento, livellamento e il salto dell'occlusione. Chiudiamo quindi gli spazi con una legatura elastica continua con catenella (Fig. 5b).

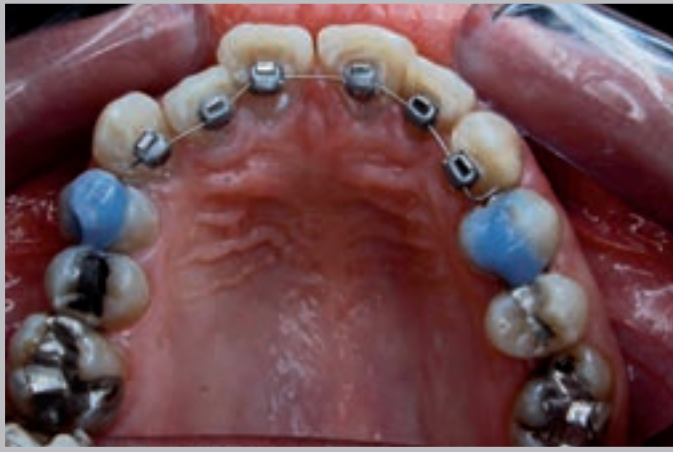

Fig. 5a - Rialzi occlusali e legature Slide per allineare, livellare e per favorire il salto dell'occlusione

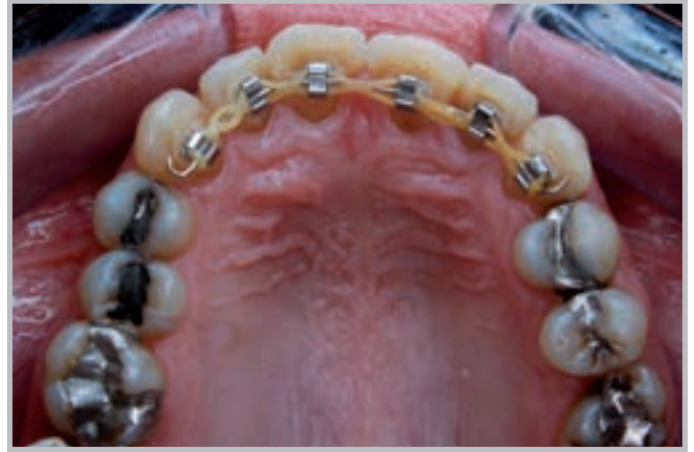

Fig. 5b - Chiusura spazi con legatura continua

### Risultato finale

Il caso finito presenta raggiunti gli obiettivi estetici richiesti dalla paziente. La contenzione si gestisce con una mascherina passiva stampata in materiale termoplastico trasparente. Peraltro il cross risolto tende ad automantenersi corretto. La mandibola, svincolata dal precontatto deflettente, libera la muscolatura elevatrice dal sovraccarico funzionale migliorando la situazione gnatologica.

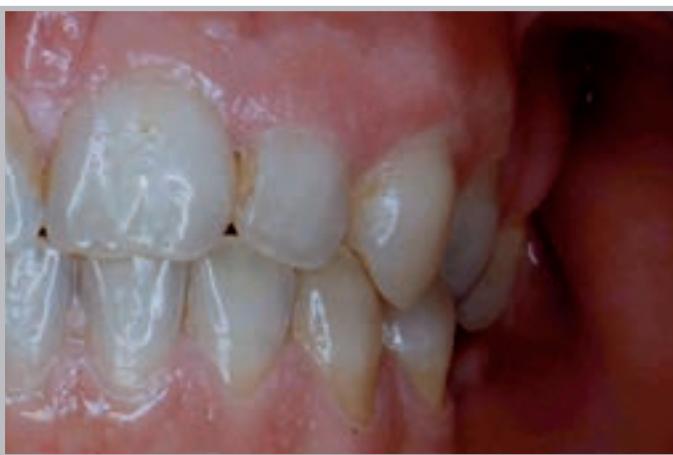

Fig. 6a - Cross risolto ed eliminato precontatto deflettente

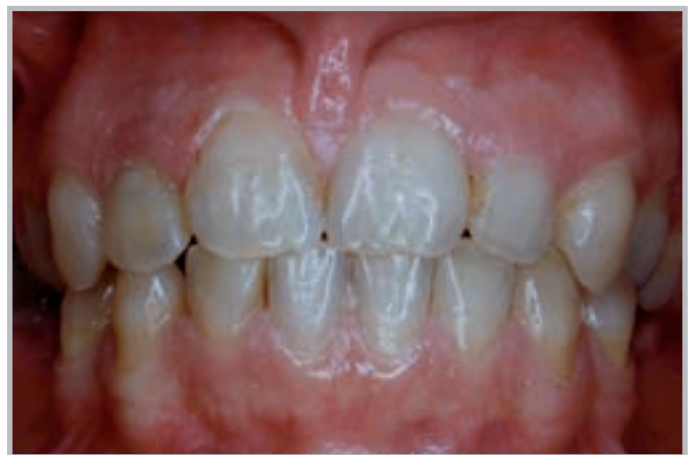

Fig. 6b - Chiuso diastema tra i centrali



**CASO 3 - Durata della terapia: 5 mesi****Situazione iniziale**

Paziente C. E., di sesso femminile, di anni 25 all'inizio della terapia, è stata sottoposta a terapia ortodontica vestibolare a termine crescita. Si presenta con recidiva in vestibolarizzazione di 3.3 dovuta a frattura da incuria del retainer (Figg. 7a-b). Evidenzia inoltre importanti problemi parodontali dovuti a trascuratezza nell'igiene. Paziente da rimotivare sia per la cura dell'igiene orale sia per la gestione della recidiva che della contenzione. Caso ideale per introdurre la metodica linguale 2D IDEA-L in quanto si riesce ad approcciare in modo positivo questi pazienti, poco collaboranti per particolari momenti del vissuto personale, solo proponendo un ritrattamento invisibile e di costo contenuto. Il trattamento vestibolare, già subito nell'età dello sviluppo, verrebbe infatti rifiutato in quanto sarebbe un ulteriore problema da aggiungere ad un particolare momento critico del vissuto della paziente.

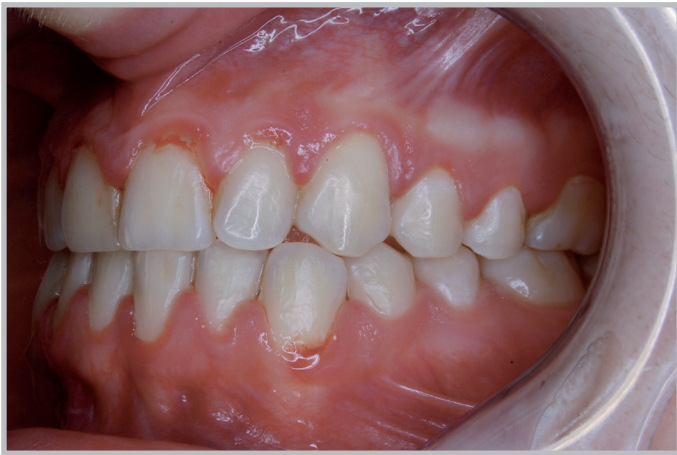

Fig. 7a - Recidiva di 3.3 in vestibolarizzazione

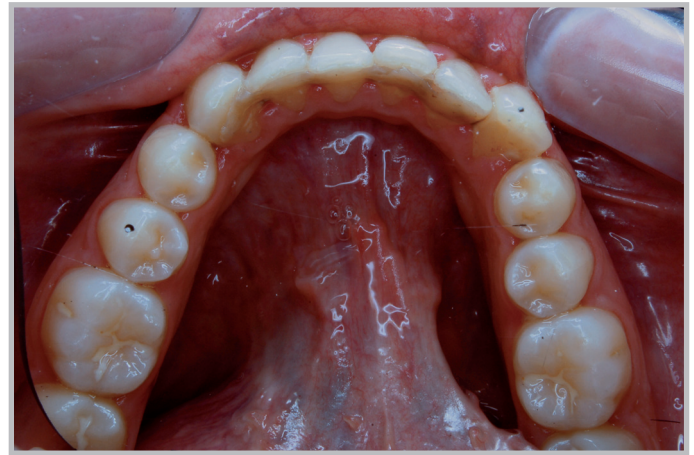


Fig. 7b - Frattura del retainer, causa della migrazione vestibolare del 3.3

**Fasi della terapia**

Si procede quindi al recupero dello stato igienico della bocca e si progetta un apparecchio non solo invisibile, ma il meno invasivo possibile (Fig. 8). Si elimina il retainer dal 3.3, si mantiene invece integro il retainer stesso da 3.2 a 4.3 formando così una prima unità reattiva di ancoraggio. Si incolla un singolo bracket linguale sul 3.2. Analogamente si crea un secondo gruppo reattivo di ancoraggio unendo 3.4 a 3.5 con un segmento di fibra di vetro e si incolla un singolo bracket linguale sul 3.4 (Fig. 8).

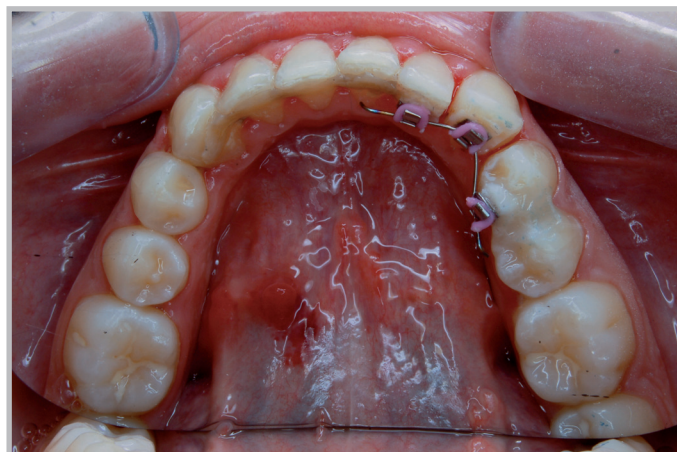


Fig. 8 - Trattamento con sezionale in Nichel Titanio attivo su 3.3 e ancorato a due gruppi reattivi di ancoraggio uno mesiale e uno distale stabilizzati con fibra di vetro e resina. L'attivazione del sezionale si fa con band back mesiale e distale previa privazione della memoria del filo con trattamento termico delle due estremità (come evidenziato nella foto dal colore brunito delle estremità del filo pronte per la piegatura). Stripping mesiale e distale al 3.3

Si incolla quindi un bracket linguale sul 3.3 che viene a configurarsi come l'elemento attivo del sistema di forze, l'elemento che deve spostarsi. Si inserisce un sezionale di Nichel Titanio .014" privato della memoria di forma col calore alle due estremità, negli slot di 3.4, 3.3 e 3.2 attivandolo con band back mesiale a 2.2 e distale a 3.4. Si crea spazio con un poco di stripping mesiale e distale al 3.3. L'attivazione sarà progressiva fino a portare 3.3 in arco. Dopo di che si torna a bloccare il tutto con un retainer (Figg. 9a-b).

## Risultato finale

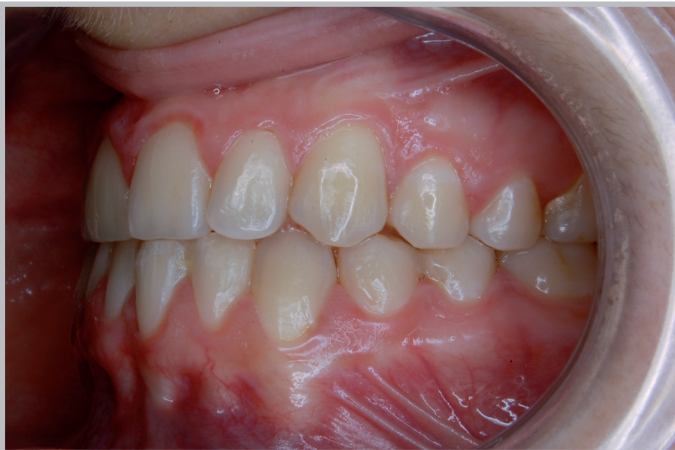

Fig. 9a - Corretta posizione di 3.3 e ripristino parodontale e igienico della bocca

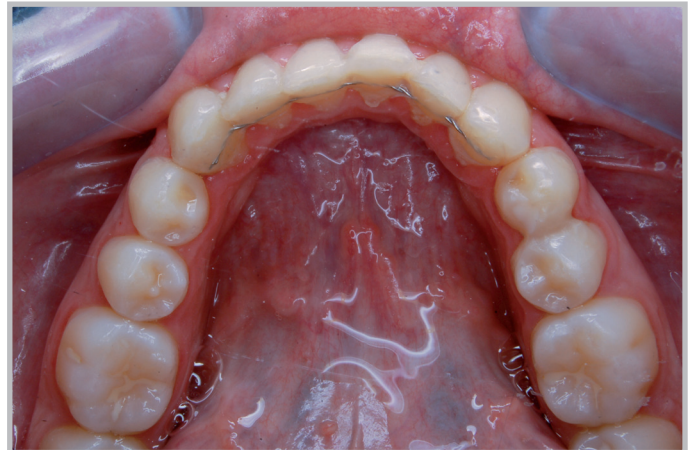

Fig. 9b - Contenzione

## DISCUSSIONE

Il presente articolo ha uno scopo essenzialmente introduttivo e didattico per chi voglia iniziare ad usare la metodica linguale 2D IDEA-L e consiste in una selezione di casi comuni nella pratica ortodontica quotidiana, semplici e affrontati con biomeccanica facilmente gestibile e illustrata nelle varie fasi. Ciascuno di questi casi richiede poche settimane di trattamento e risulta propedeutico per affrontare casi più complessi risultando un buon esercizio per iniziare una curva di apprendimento nella tecnica linguale 2D IDEA-L.

## CONCLUSIONI

L'apparecchiatura linguale invisibile è un mezzo terapeutico che non può mancare nelle alternative a disposizione di una moderna ortodonzia. La richiesta di estetica sia come fine della terapia che come mezzo per gestirla è attuale e diffusa. Nella nostra società, caratterizzata da esigenze evolute, la mancanza di estetica e la difficoltà a relazionarsi per l'handicap psicologico di una malocclusione che crea inestetismo o di un apparecchio terapeutico a sua volta antiestetico, possono essere causa di sofferenza psicologica e come tali richiedono una risposta adeguata dal punto di vista terapeutico, tecnico e deontologico da parte dell'ortodontista. L'ortodonzia linguale 2D con apparecchio IDEA-L invisibile, con la tecnica del Trattamento Ortodontico Limitato (TOL) o Easy Lingual, sono una efficace risposta a tali esigenze.

## BIBLIOGRAFIA

- 1) Quadrelli C.: "Il bracket Idea-L Leone, scelta dei casi e clinica di un'apparecchiatura linguale 2D di facile gestione nella pratica clinica quotidiana". Boll. Leone 86, marzo 2011; pagg. 11-15.
- 2) Quadrelli C.: "Cosmesi ortodontica con apparecchiatura linguale 2D. Indicazioni, vantaggi e limiti". Ortho Tribune Anno V n.2, ott. 2011; pagg. 9-11.
- 3) Quadrelli C.: "Presurgical Class III treatment using lingual appliances for two-dimensional tooth movement", J. Clin. Orthod. 47 (11): 681-686, 2013.
- 4) Shaw W.C., Rees G., Dave M., Charles C.R.: "The influence of dentofacial appearance on the social attractiveness of young adults." Am J Orthod. 1985 Jan.;
- 5) Kerosuo H., Hausen H., Laine T., Shaw W.: "The influence of incisal malocclusion on the social attractiveness of young adults in Finland." Eur J Orthod. 1995 Dec.;
- 6) Franchi, Giuntoli, Fortini, Chiodo, Baccetti: "A Simplified Lingual Technique" JCO vol. XLIV, n.3, 2010; pagg. 183-189.
- 7) Giuntoli, Fortini: "La tecnica linguale semplificata" Boll. Leone 82, aprile 2009; pagg. 22-29.
- 8) Scommegna G.: "Il sistema linguale Idea-l, obiettivi, caratteristiche biomeccaniche e indicazioni di posizionamento". Boll. Leone 82; aprile 2009; pagg. 32-37.
- 9) Baccetti T., Franchi L.: "Friction produced by types of elastomeric ligatures in treatment mechanics with the preadjusted appliance". Angle Orthodontist, Vol 76, N.2, 2006.



• **ORTODONZIA CLINICA CONTEMPORANEA**

21<sup>a</sup> EDIZIONE

Direttore del corso: Dr. A. Fortini

Invited speaker: Dr. F. Giuntoli, Dr. P. Donadio, Dr. M. Manca, Dr. G. Sole

Tutors attività didattiche: Dr.ssa G. Fortini, Dr.ssa E. Carli, Dr. A. Caburlotto

13-14 Ottobre - 24-25 Novembre - 19-20 Dicembre 2016

19-20 Gennaio - 16-17 Febbraio - 23-24 Marzo - 27-28 Aprile - 18-19 Maggio

15-16 Giugno - 13-14 Luglio - 14-15 Settembre - 12-13 Ottobre 2017

ISO  
Istituto Studi Odontoiatrici

MEDICI ODONTOIATRI

• **TRASFERIMENTO INDIRECTO DI BRACKETS:  
DALL'ANALOGICO AL DIGITALE**

Relatore: Odt. F. Fantozzi

7-8 Novembre 2016

ISO  
Istituto Studi Odontoiatrici

ODONTOTECNICI

• **IL DIGITAL WORK FLOW ORTODONTICO:  
DALLA SCANSIONE ALLA MANIPOLAZIONE DIGITALE**

Relatori: Ing. S. Savasta, Odt. T. Briganti, Dr. G. Croccia

14 Novembre 2016

ISO  
Istituto Studi Odontoiatrici

MEDICI ODONTOIATRI  
E ODONTOTECNICI

• **CORSO DI ORTODONZIA FUNZIONALE**

Relatore: Odt. Fabio Fantozzi

1-2 dicembre 2016 - 12-13 gennaio 2017

ISO  
Istituto Studi Odontoiatrici

ODONTOTECNICI

• **I MERCOLEDÌ DA LEONE: QUANDO, COME E PERCHÉ  
USARE L'ESPANSORE DELLA SUTURA PALATINA MEDIANA**

Relatore: Prof.ssa Paola Cozza

14 Dicembre 2016

ISO  
Istituto Studi Odontoiatrici

MEDICI ODONTOIATRI

• **CORSO DI AGGIORNAMENTO UNIVERSITARIO IN ORTODONZIA.  
STRATEGIE DI TRATTAMENTO NEL PAZIENTE A FINE CRESCITA**

Responsabile scientifico: Dr. A. Fortini

26-27 Gennaio - 16-17 Febbraio 2017

23-24 Marzo - 20-21 Aprile 2017

CLINICA UNIVERSITARIA  
DI BOLOGNA  
Dip. Odontostomatologia

MEDICI ODONTOIATRI

• **CORSO TEORICO-PRATICO DI ORTODONZIA 2017**

Relatori: Dr. N. Minutella, Dr. A. Fortini, Dr. N. Russo

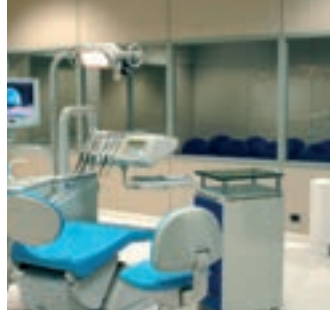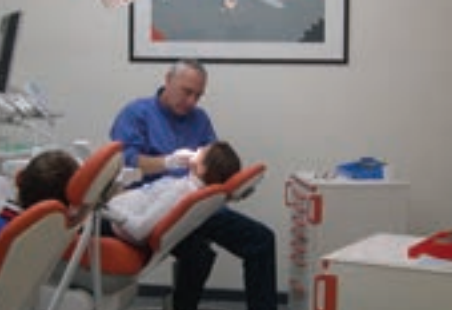- Palermo 13-14 Gennaio 2017

- Reggio Calabria 20-21 Gennaio 2017

- Bari 27-28 Gennaio 2017

PALERMO  
REGGIO CALABRIA  
BARI

MEDICI ODONTOIATRI



• **ORTOGNATODONZIA FUNZIONALE - Secondo modulo**

Relatore: Dr. L. Scotti

Secondo modulo: Febbraio - Marzo - Aprile 2017

ISO  
Istituto Studi Odontoiatrici

MEDICI ODONTOIATRI

• **CORSO TWEED**

18<sup>a</sup> EDIZIONE

Relatore: Dr. G. Biondi

6-7-8-9-10 Febbraio 2017

6-7-8-9-10 Marzo 2017

ISO  
Istituto Studi Odontoiatrici

MEDICI ODONTOIATRI

• **CORSO CLINICO DI ORTODONZIA  
E TECNICA STRAIGHT-WIRE SU PAZIENTI**

Relatore: Dr. A. Fortini

18 Incontri - Inizio corso: 6 Febbraio 2017

ISO  
Istituto Studi Odontoiatrici

MEDICI ODONTOIATRI

• **I MERCOLEDÌ DA LEONE:  
UNA CHIRURGIA ORTOGNATICA DAL VOLTO E DAL COSTO UMANO**

Relatori: Dr. A. Fortini, Dr. S. Stea

22 Febbraio 2017

ISO  
Istituto Studi Odontoiatrici

MEDICI ODONTOIATRI

• **I CANINI INCLUSI: DIAGNOSI E TERAPIA**

Relatori: Dr. A. Fortini, Prof.ssa P. Cozza

9-10 Marzo 2017

ISO  
Istituto Studi Odontoiatrici

MEDICI ODONTOIATRI

• **CORSO CLINICO PRATICO SU PAZIENTE**

Relatore: Dr.ssa M. Fedi

Corso biennale: 24 incontri

ISO  
Istituto Studi Odontoiatrici

MEDICI ODONTOIATRI

• **L'ORTODONZIA DIRETTAMENTE SUL PAZIENTE**

Relatore: Dr. R. Ferro

Corso biennale 2016-2017 con frequenza mensile

CITADELLA (PD)  
c/o Veneto Servizi Medici srl

MEDICI ODONTOIATRI

**Per informazioni ed iscrizioni:** Segreteria ISO

Tel. 055.304458 • Fax 055.304455 • iso@leone.it • [www.leone.it](http://www.leone.it)

# Cosa è l'Ortodonzia Funzionale oggi

Dr. Luigi Scotti – Libero professionista a Roma

La etimologia del termine “Ortodonzia” trae le sue radici dal greco “*orthòs*” diritto e “*odòntos*” dente; così come il termine “Ortognatodonzia” riconosce l’etimo: “*orthòs*” diritto, “*gnàtos*” mascella e “*odòntos*” dente. Quindi denti e mascellari dritti.

Per la maggior parte dei genitori che portano i figli dal dentista (o meglio dall’ortodontista) l’Ortodonzia è quella branca specialistica dell’odontoiatria che serve a *raddrizzare i denti* con lo scopo di raggiungere un sorriso bello con i denti tutti allineati. Questa meta viene raggiunta il più delle volte attraverso terapie il cui scopo è quello di addezzare i denti sulla base degli standard dettati dalle varie scuole ortodontiche, ognuna delle quali è caratterizzata dai propri ausili terapeutici e dalle proprie tecniche ortodontiche. Negli ultimi anni tra alcuni genitori illuminati l’aspettativa si allarga ed abbina un bel sorriso ad una buona funzione totale della bocca che non interferisca sull’assetto posturale generale del soggetto. Qualunque tecnica venga utilizzata il risultato è sicuro: i denti rispondono alle sollecitazioni e si allineano con grande soddisfazione dei genitori e dei pazienti che, in tempi variabili (per lo più sotto i 36 mesi) si trovano con denti dritti e sorrisi piacevoli che a questo punto devono essere mantenuti stabili nel tempo attraverso l’utilizzo di apparecchiature di contenzione (fisse o rimovibili).

La considerazione di partenza dalla quale inizia lo sviluppo del percorso terapeutico ortodontico sta nella valutazione del concetto patologico di “anomalie dentarie od ossee” in altre parole nel riconoscimento di quelle che normalmente sono chiamate Malocclusioni (o Disgnazie) valutate rispetto a “norme” occlusali ed/o ossee ben definite. Questi “standard” occlusali<sup>(11,12)</sup> originano storicamente dalla valutazione morfologica di bocche non trattate ed esteticamente piacevoli di soggetti sani e con funzioni fisiologiche orali ben rappresentate (bocche belle in soggetti ben funzionanti). Purtroppo oggi la popolazione moderna (ortodontica e non) è fatta di soggetti che non svolgono più le normali funzioni fisiologiche sia in ambito generale che nel complesso oro-facciale: siamo quasi tutti soggetti dis-funzionali in cui almeno una o più funzioni fisiologiche sono alterate e la possibilità di una rieducazione funzionale è, soprattutto per alcune dis-funzioni, assai scarsa. Basti pensare alla alterata funzionalità masticatoria secondaria all’introduzione del cibo industriale moderno<sup>(13,14)</sup> (si è passati da una masticazione laterale bilanciata e bilaterale ad una verticale e monolaterale,<sup>(1)</sup> nessuno di noi può ragionevolmente cambiare radicalmente tipo di

alimentazione e, di conseguenza, nessuno ha la possibilità di cambiare la dinamica funzionale dell’organo della masticazione e, quindi, di “rifunzionalizzare” stabilmente la bocca per quello che riguarda la sua efficienza primaria.

Lo stato attuale dell’Ortodonzia pur permettendo il raggiungimento di bellissime occlusioni (che soddisfano pienamente le aspettative “estetiche”) non ha, tuttavia, ancora risolto il problema riguardante la stabilità negli anni dei risultati ottenuti a fine trattamento.<sup>(26,27)</sup> La possibilità di quella che consideriamo “recidiva” è sempre alta con tutte le conseguenze che comporta: i denti si storcono di nuovo con delusione da parte di medici, pazienti e genitori; si ha la necessità di ricorrere a nuovi trattamenti con perdita di tempo e denaro; i pazienti e le famiglie perdono fiducia nell’ortodonzia, etc. Tra le varie cause<sup>(27)</sup> alla base del fenomeno della recidiva (scarsa collaborazione del paziente, terapie incongrue, errori diagnostici, alterata valutazione della crescita craniofacciale, etc.) una delle più probabili è il perpetuarsi, alla fine della cura, di alcuni aspetti disfunzionali del soggetto trattato, la presa di coscienza del peso relativo delle disfunzioni nel meccanismo della recidiva può aiutare sia il terapeuta che i pazienti.

Da più di un trentennio ormai il campo odontoiatrico è stato per così dire contaminato dalle visioni della Kinesiologia Applicata, dell’Osteopatia, della Posturologia, dell’Omeopatia, dell’Omotossicologia e dell’Agopuntura. Campi, questi, una volta ritenuti distanti dalla bocca ma oggi imprescindibili per una corretta valutazione dell’*equilibrio dinamico* di tutto il corpo e di conseguenza della bocca stessa.

Proprio attraverso questo continuo “equilibrio dinamico” si struttura e si mantiene lo stato di salute di ciascun essere umano sfruttando le capacità adattive e di auto-guarigione caratteristiche di ogni specie animale e quindi anche dell’animale “*homo*”. Condizione assoluta e predisponente lo stato di salute è il rispetto e l’assolvimento di tutte le funzioni svolte dal nostro organismo per mantenerci in vita come, per esempio, la respirazione, la masticazione, la deglutizione, la fonazione, etc. Va di conseguenza che il passaggio da una funzione fisiologica ad una “disfunzione” porta necessariamente ad adattamenti morfologici che con il passare degli anni da asintomatici (denti storti) diventano sintomatici fino a sfociare nella patologia franca (difficoltà di apertura della bocca, dolori facciali e/o cervicali e/o di testa) con sofferenza (come ricorda l’etimologia stessa del termine *patologia*).

Il passaggio dall'adattamento fisiologico a quello fisiopatologico ed infine alla patologia franca è dovuto principalmente alla riduzione progressiva della capacità di adattamento del nostro organismo agli iterati insulti di agenti stressanti (esogeni od endogeni). Proprio tra gli agenti stressogeni endogeni troviamo tutte le alterazioni funzionali (disfunzioni) che coinvolgono a vari livelli qualsiasi sistema od apparato del nostro organismo e quindi, in campo odontoiatrico, le disfunzioni della respirazione (respirazione mista a prevalenza orale), della masticazione (masticazione scarsa e prevalentemente monolaterale), della deglutizione (deglutizione atipica o infantile) e della fonasi (problemi vari nella articolazione della parola).

Concentrare la nostra attenzione su queste disfunzioni diventa oggi fondamentale per capire lo sviluppo ed il perpetuarsi delle malocclusioni ossia dei denti storti.

Come si è già accennato, oggi, in tutti gli evoluti paesi occidentali, l'alimentazione si basa sul consumo di alimenti industriali (poveri di fibre vegetali, di consistenza molle, raffinati e ad alto contenuto di zuccheri, molto sofisticati e con una scarsa capacità abrasiva) che portano ad una masticazione prevalentemente verticale con scarsa usura dei denti e ad una maggiore incidenza di carie, denti storti ed alterazioni delle ossa craniche.

Le malocclusioni non sono il risultato di una ereditarietà casuale o sfortunata ma dell'adattamento delle nuove generazioni a condizioni di vita diverse da quelle dei propri predecessori (vale a dire artificiali e lontane dal ciclo naturale). Quindi la disfunzione masticatoria (insieme ad altre disfunzioni quali quella respiratoria e deglutitoria) diventa una delle cause predisponenti alla formazione ed allo sviluppo dei denti storti. In questa ottica la malocclusione, nel soggetto giovane, diventa una "sindrome adattiva" più che una patologia propriamente detta; infatti, nella maggioranza dei casi, manca la componente algica propria della *patologia*, per lo più i pazienti ci vengono portati perché hanno i denti storti e non perché presentano dolori. Da queste pur brevi e parziali valutazioni si possono tuttavia trarre alcune considerazioni che riguardano l'aspetto clinico ortodontico:

- la malocclusione è il miglior risultato messo in atto dall'organismo per salvaguardare la possibilità di apporto di cibo sulla base delle informazioni genetiche e dis-funzionali espresse dal soggetto in un particolare momento, il processo di adattamento all'origine di questo risultato porta alla formazione di un particolare aspetto morfologico individuale (malocclusione) che, pur essendo spesso esteticamente non piacevole, svolge perfettamente la funzione che gli è richiesta (ovviamente nell'ambito delle nuove consuetudini alimentari);
- essendo alterata la naturale funzione fisiologica della masticazione (sia prima, che durante, che dopo la terapia ortodontica), l'occlusione creata dal nostro intervento terapeutico non potrà più attenersi a standard universali (sicuramente validi per bocche ben funzionanti nell'ambito di una alimentazione naturale) ma dovrà tenere conto della individualità di ogni singolo soggetto nella ricerca di un compromesso tra nuova forma e vecchie dis-funzioni;

- uno dei risultati morfologici più frequenti in risposta ai comportamenti disfunzionali dei nostri giovani pazienti è la riduzione dei diametri trasversali delle arcate dentali (in modo particolare dell'arcata superiore) con sviluppo di affollamenti dentali (o reali o potenziali che siano) che, però, possono risolversi nella quasi totalità dei casi se vengono cambiati gli equilibri che hanno contribuito alla strutturazione della situazione iniziale, questa considerazione porta alla riduzione drastica del ricorso alle estrazioni di denti permanenti nella ricerca dello spazio mancante;
- la capacità di adattamento è all'origine dello stato di benessere e di salute di ogni essere vivente quindi non andrebbe, con le terapie, bloccata od ostacolata per lunghi periodi di tempo (semmai aiutata e stimolata), ne consegue che qualunque sia l'apparecchio utilizzato ci sarà bisogno di una particolare valutazione del rapporto costo/beneficio da lui scatenato sull'equilibrio generale del soggetto in esame: apparecchi che forzano troppo la capacità adattiva dell'organismo (quali per esempio la Trazione Extraorale o gli Espansori Rapidi del Palato) mantengono la loro indicazione terapeutica solo se usati per brevi periodi e se fatti seguire da fasi terapeutiche che facilitano l'adattamento (per esempio Bumpers o Attivatore);
- il Trattamento Ortodontico si trasforma da un ben preciso periodo di cura ad un tutoraggio continuo e costante al seguito della crescita del soggetto e delle sue risposte adattive: il paziente non va forzato ma educato nel suo percorso di ricerca di equilibrio morfo-funzionale o, meglio, morfo-disfunzionale;
- nell'ambito delle evidenze messe in luce dalla diagnosi, con i nostri apparecchi dovremmo avere la sensibilità di intervenire il più delicatamente possibile forzando il meno possibile e lasciando che il paziente liberi tutte le sue potenzialità di adattamento.

Di fronte ad ogni situazione di morfologia dentale alterata (malocclusione) la nostra attenzione dovrà per prima cosa concentrarsi non tanto sul come ripristinare forzatamente una giusta posizione dei singoli denti ma nel cercare di capire perché in quel particolare individuo il meccanismo di adattamento ha sviluppato quel risultato estetico (denti storti) e come ha fatto il suo organismo ad adattarsi in quel modo sulla base delle proprie caratteristiche genetiche, scheletriche, dentali e disfunzionali. In altre parole, la prima cosa da fare nell'affrontare qualsiasi malocclusione sarà quella di fare una corretta, approfondita e completa diagnosi.<sup>(6,23,26)</sup>

La **Diagnosi** ci permetterà di impostare un Piano Terapeutico individuale il cui scopo sarà quello di assecondare le richieste estetiche del paziente e dei genitori, ed insieme di far in modo che il soggetto in esame trovi una giusta armonia funzionale orale cercando per lo meno di annullare il ricorso alle estrazioni dentali e di non aggravare le componenti posturali extra-orali.

La **Terapia** che permette il raggiungimento di un equilibrio tra le richieste del paziente ed i nostri obiettivi morfo-

funzionali deve utilizzare necessariamente ausili terapeutici che permettano al paziente di essere educato e guidato verso un percorso di guarigione e non forzato verso una risoluzione formale del problema attraverso una “apparente guarigione” (denti dritti). Per raggiungere questo scopo i nostri apparecchi dovranno modulare le disfunzioni presenti portando l'intero sistema verso un equilibrio più virtuoso e quindi più utile per soddisfare gli obiettivi ortodontici sia estetici che funzionali. In questa ottica ciascun apparecchio utilizzato diventa un “Modulatore Disfunzionale” che non apporta modifiche forzate ma guida i cambiamenti all'interno del margine di adattamento individuale, unica garanzia per ridurre notevolmente la tendenza alla instabilità dei risultati ottenuti (recidiva).

Lo scopo finale sarà quello di raggiungere un equilibrio tra l'estetica e la (dis-)funzione vale a dire un bel sorriso in armonia con la realtà (dis-)funzionale di ciascun paziente e rispettoso della sua unicità di essere umano irripetibile.

### **I MOMENTI DEL PERCORSO ORTODONTICO FUNZIONALISTA**

Sulla base delle brevi premesse accennate nelle righe precedenti, l'Ortodonzia Funzionale oggi non va più intesa come il ricorso ad un singolo apparecchio “funzionale”<sup>(27)</sup> allo scopo di risolvere, per esempio, l'alterato rapporto dento-scheletrico nelle discrepanze sagittali (Classi II) sfruttando una postulata, ma mai pienamente dimostrata, azione ortopedica che si conclude con la normalizzazione funzionale degli aspetti disfunzionali del soggetto in esame. Oggi relegare il concetto di Funzionale ad un certo tipo di terapia o, ancor peggio, ad un certo tipo di apparecchio significherebbe ridurre le sue immense possibilità diagnostiche e terapeutiche. Sarebbe come avere una automobile e farla marciare utilizzando solo la prima marcia del cambio. È più appropriato parlare di “percorso” terapeutico e non di specifica terapia, percorso che necessita di tempi lunghi (visto che deve seguire il fisiologico processo di crescita del paziente) e non può esaurirsi in 24-36 mesi, percorso rispettoso della naturale necessità fisiologica del soggetto e che riduce quasi totalmente il ricorso alle estrazioni di denti permanenti, percorso che concepisce e guarda alla malocclusione non come malattia ma come estremo tentativo fisiologico di adattamento a situazioni dis-funzionali, percorso che prevede il ricorso a vari ausili terapeutici tutti finalizzati alla modulazione delle disfunzioni presenti con lo scopo di guidare i cambiamenti di forma all'interno della variabilità adattiva individuale, percorso che prevede, sulla base di una diagnostica molto approfondita, un tutoraggio continuo che, nelle migliori ipotesi, si articola in tre momenti specifici ma senza soluzione di continuità l'uno rispetto all'altro.

L'approccio ortodontico funzionalista, nel giovane paziente, si propone di armonizzare la crescita del soggetto con la evoluzione della sua dentatura e sulla base delle sue (dis)funzioni. Avendo la fortuna di poter iniziare al momento giusto, il percorso terapeutico ortodontico si articola, come

si è accennato sopra, in tre momenti concettualmente ben precisi ma variabili nella evoluzione temporale nel rispetto dello sviluppo di ciascun individuo: l'Ortodonzia Intercettiva, l'Ortodonzia propriamente detta e la Contenzione.

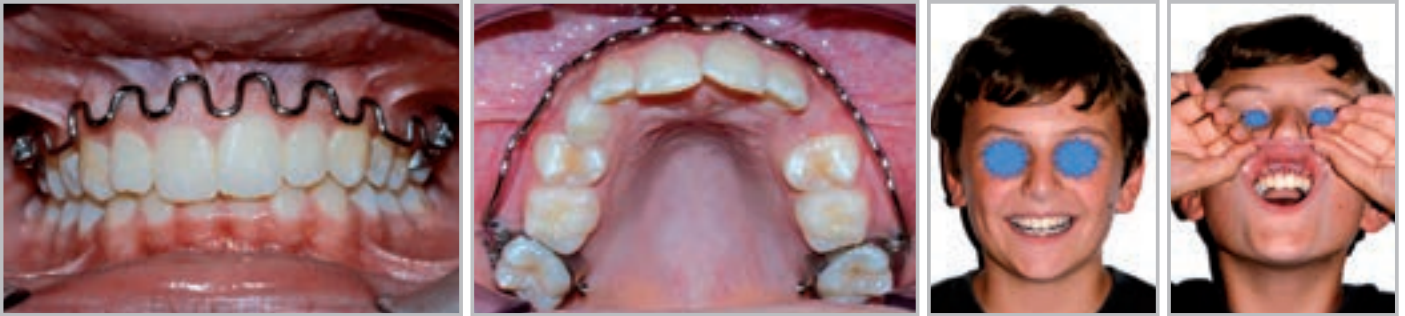Per **Ortodonzia Intercettiva** si intendono quella serie di interventi terapeutici in dentizione da latte o mista (in media dai 3 anni fino alla perdita dell'ultimo dente da latte, intorno ai 12 anni) che hanno lo scopo di intercettare i problemi presenti nel paziente per evitarne l'aggravamento. Per esempio la mancanza di spazio nelle arcate che causa affollamento dentale e che potrebbe richiedere in dentizione permanente la riduzione del numero di denti (estrazioni) per creare lo spazio necessario per allineare gli altri, oppure la risoluzione della inversione del morso degli incisivi. L'Ortodonzia Intercettiva non ha come fine il raddrizzamento dei denti permanenti visto che durante questo periodo la bocca dei nostri pazienti è abitata da molti denti da latte. Una buona Intercettiva oltre ad annullare il ricorso ad estrazioni, semplifica le fasi successive del trattamento, riduce i tempi di Terapia Fissa, se necessaria, ed aumenta la stabilità dei risultati ottenuti.

L'**Ortodonzia propriamente detta**, intervenendo a fine cambio dei denti da latte (12/13 anni), si occupa del raddrizzamento dei denti permanenti e fa felici pazienti e genitori. In questa fase si armonizzano i rapporti dentali ed ossei per ottenere un risultato estetico e funzionale buono ma non definitivo in quanto la crescita dei ragazzi non è terminata. Questo intervento terapeutico dura in media dai 2 ai 3 anni e richiede una buona collaborazione da parte dei pazienti.

La **Contenzione** ha come scopo il mantenimento dei risultati ottenuti nelle due fasi precedenti, deve seguire ed assecondare gli ultimi momenti di crescita del paziente fino oltre il secondo decennio di vita. Richiede scarsa collaborazione da parte del paziente perché necessita di apparecchi notturni portati con frequenza progressivamente calante (all'inizio apparecchi mobili tutte le notti, poi negli anni riduzione a una notte sì ed una no, quindi due no ed una sì, per arrivare ad una notte a settimana). Dei tre momenti della Terapia Ortodontica è quello più delicato ed importante perché permette la stabilizzazione dentale ed ossea e quindi riduce la tendenza alla recidiva.

## ALCUNI DEI PRINCIPALI APPARECCHI UTILIZZATI DURANTE IL PERCORSO ORTODONTICO FUNZIONALISTA

**La Serpentina (Upper Bumper):**<sup>(28,29)</sup> unico apparecchio che farà inquietare i genitori per farlo togliere e non per farlo portare!! Dopo un breve periodo di adattamento la Serpentina sarà portata senza nessun problema al punto che i ragazzi dimenticheranno anche di levarla per pochi minuti una volta al giorno (come raccomandato dal medico).

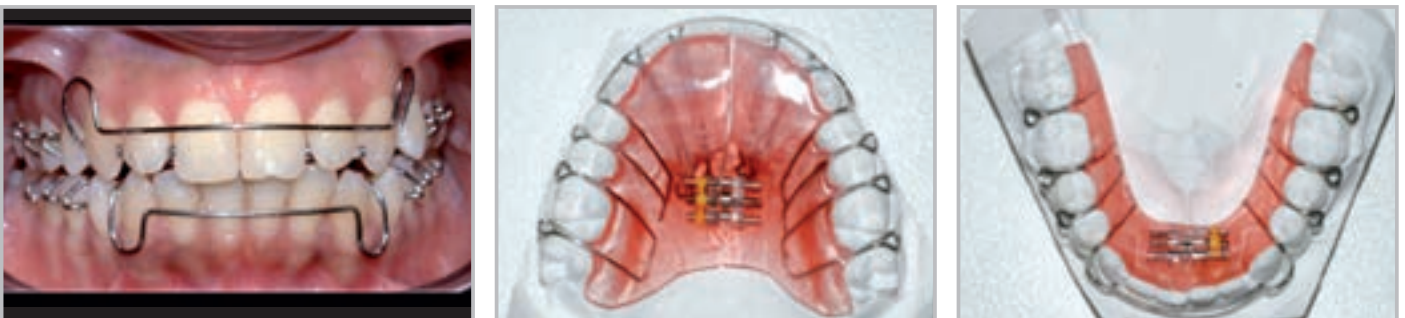


Figg. 1a-d

Si utilizza molto durante la Terapia Intercettiva ossia quando ancora non si sono cambiati tutti i denti. Il suo principale scopo è quello di recuperare lo spazio mancante ed evitare, in futuro, le estrazioni di denti sani e permanenti al fine di guadagnare lo spazio per poter raddrizzare gli altri denti (pratica molto utilizzata ancora oggi). Armonizza le arcate ed accorcia notevolmente i tempi di Terapia Fissa quando necessaria. Rende maggiormente stabili le bocche con minor tendenza alla recidiva.

Il Bumper richiede in media visite di controllo ogni 4-6 settimane.

**Le Placche Mobili:** apparecchi “antichi” ma validissimi non fanno parte della archeologia ortodontica ma rappresentano delle ottime opportunità terapeutiche. Devono essere portati “part-time” e per questo non dovranno mai uscire di casa... il loro uso si limiterà a 90/98 ore cumulative alla settimana (una media di 14 ore su 24), per lo più sono portate di notte e qualche ora al pomeriggio quando si sta in casa. Per questo sono spesso preferite dai pazienti adulti in alternativa agli apparecchi Fissi.



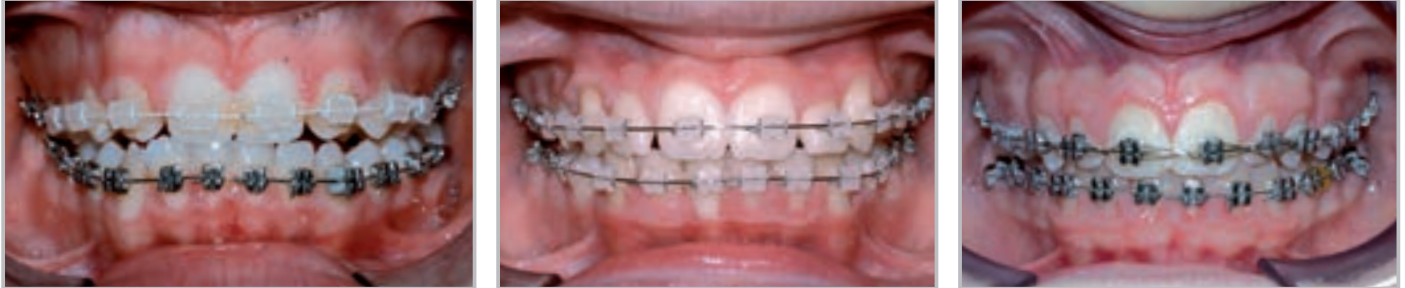Figg. 2a-c

Le Placche Mobili possono essere utilizzate durante la Terapia Ortodontica per raddrizzare i denti in tutti quei casi che non necessitano prioritariamente della Terapia Fissa ed in altri momenti del trattamento, sono tra gli apparecchi di elezione durante la Contenzione o Terapia di Mantenimento.

Le Placche Mobili richiedono controlli ogni 4-6 settimane.



**La Terapia Fissa:** sono gli apparecchi maggiormente conosciuti ed, in parte, i più temuti per il loro impatto estetico. Come dice il nome, sono apparecchi fissi e non rimovibili e proprio per questo con l'avvento di nuovi materiali simil-ceramici si è cercato di renderli il meno "brutti" possibile.



Figg. 3a-c

La Terapia Fissa viene utilizzata per allineare i denti tutte le volte che ci sia bisogno di un controllo tridimensionale totale su ciascun dente. Proprio per queste caratteristiche di estrema precisione di movimento, attraverso gli apparecchi fissi è possibile allineare perfettamente i denti con il rischio di creare bocche tutte uguali e non rispettare l'individualità di ciascun paziente. Rischio questo che può essere evitato attraverso un uso particolare e più "fisiologico" della tecnica Fissa. Con gli apparecchi Fissi le visite di controllo possono avvenire ogni 3-5 settimane.

**L'Attivatore:**<sup>(26,27)</sup> chiamato anche "Monoblocco" per la sua caratteristica di apparecchio unico per entrambe le arcate. L'Attivatore è l'apparecchio "funzionale" per anomalia, la sua azione si svolge primariamente sui muscoli facciali, l'attivazione muscolare determina dei cambiamenti nelle ossa facciali e le variazioni a livello osseo trascinano con sé i denti che nelle ossa sono inseriti. Utilizzare questo apparecchio è come avere in bocca una palestra dove un personal trainer si occupi di far fare della ginnastica facciale al nostro paziente.



Figg. 4a-c

Lo scopo principale dell'uso dell'Attivatore è quello di risolvere la dimensione verticale della occlusione vale a dire di aprire i morsi quando a denti stretti i denti superiori coprono, in senso verticale, completamente i denti inferiori, queste situazioni sono chiamate Morsi Profondi.

L'Attivatore necessita di visite di controllo ogni 4-6 settimane.

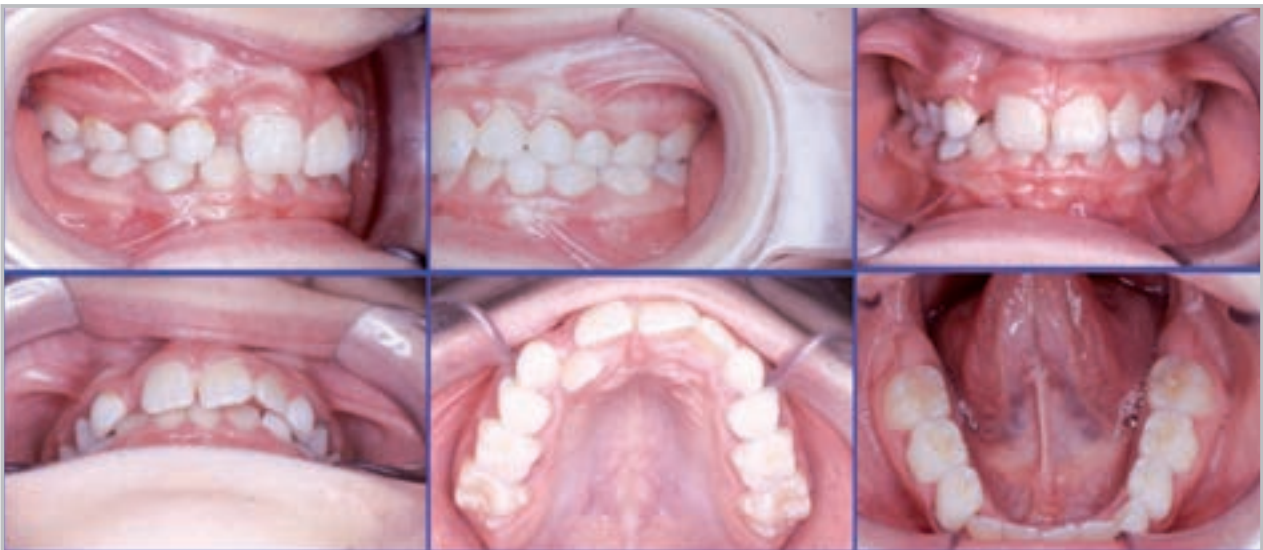Attraverso la presentazione di un caso vedremo come sia possibile abbinare tutte le teorie ed i concetti di cui si è parlato alla pratica clinica; si partirà dalla diagnosi per poi stilare un piano di trattamento fino alla contenzione ed al controllo a distanza a fine crescita ormai ampiamente fuori dal mantenimento terapeutico. Nella paziente che vedremo tra poco, considerando il grado di maturazione dentale, si decise di partire subito con la fase di terapia Ortodontica propriamente detta senza ricorrere alla fase di Terapia Intercettiva.

**CASO CLINICO**

Paziente disfunzionale di 9 anni e mezzo (Figg. 1, 2) con respirazione mista a prevalenza orale, seconda classe dentale, morso profondo, deviazione a sinistra della linea mediana inferiore, contrazione dell'arcata superiore con primi molari permanenti mesio-rotati, scarso overjet posteriore sinistro a livello dei primi molari permanenti, diastema superiore destro dovuto alla palatizzazione del 12, assenza del canino deciduo inferiore destro, affollamento superiore (12 palatalizzato per mancanza di spazio in arcata) ed inferiore (spazio ridottissimo per il 43). L'analisi del volto in aspetto frontale mostra una netta asimmetria tra la metà destra e quella sinistra, questa situazione di asimmetria ha una origine strutturale craniofacciale e rappresenta, morfologicamente, l'impostazione architettonica del cranio e del volto della nostra giovane paziente a 9 anni e 10 mesi di vita. Con molta difficoltà questa impostazione cambierà negli anni, la paziente la porterà con sé durante tutta la crescita ed alla fine della crescita per il resto della vita. Di conseguenza anche la struttura ossea del mascellare superiore risentirà negli anni di questa impostazione strutturale. La Ortopanoramica (Fig. 3) conferma l'affollamento clinico ed evidenzia quello endo-osseo.



Figg. 1a-c



Figg. 2a-f

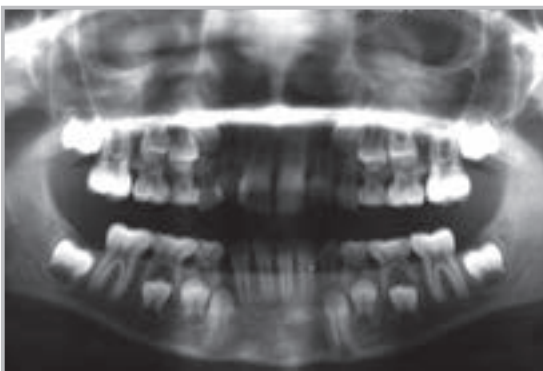


Fig. 3

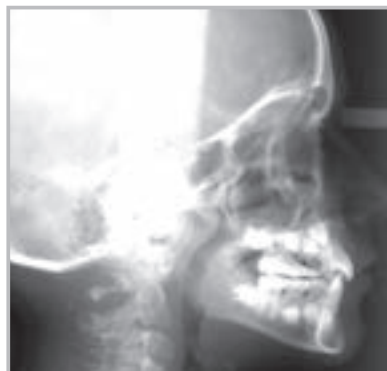

Fig. 4

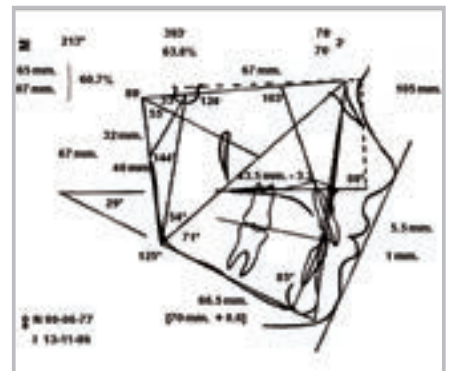


Fig. 5

L'analisi cefalometrica (Fig. 5) ricavata dalla teleradiografia latero-laterale (Fig. 4) evidenzia una crescita brachifacciale, mascellare superiore iposviluppato e mandibola in ipersviluppo con compenso dentale (endoinclinazione dei frontali inferiori) già in atto all'inizio del trattamento. Forte tendenza prognatica mandibolare mascherata, all'analisi clinica, da una lieve seconda classe molare con rotazione mesiale del 16 e del 26.

Proviamo a sintetizzare tutte le informazioni diagnostiche: ci troviamo di fronte ad un soggetto brachifacciale con una tendenza strutturale (genetica) al forte sviluppo della mandibola in cui la presenza di un atteggiamento dis-funzionale (respirazione e masticazione) ha contribuito allo scarso sviluppo del mascellare superiore con riduzione dei diametri trasversali e relativa mancanza di spazio per l'incisivo permanente laterale superiore destro nonché alla postura in rotazione mesiale dei due primi molari permanenti superiori. La giovane paziente ha già messo in funzione un meccanismo di compenso per evitare lo scavalcamento del morso a livello dei frontali portando gli incisivi inferiori in endoinclinazione che le permette di mantenere un overjet positivo a scapito, però, della riduzione dello spazio disponibile in arcata inferiore che viene evidenziato clinicamente dalla chiusura dello spazio per l'eruzione del canino permanente inferiore di destra (mancanza di spazio paradossale se si pensa al forte sviluppo della base mandibolare...).

La paziente viene classificata come una "Classe Terza Vera" con un "Affollamento Falso" per cui come prognosi sarà difficile combattere la componente prognatica mentre l'affollamento troverà facile risoluzione.

Il piano di trattamento ha previsto una prima fase con mioterapia<sup>(2)</sup> per la risoluzione delle componenti disfunzionali respiratorie abbinata a due Bumpers (superiore ed inferiore) per il recupero di spazio nelle due arcate. A questa farà seguito una seconda fase di trattamento con l'utilizzo di apparecchi rimovibili per allineare i denti e per controllare il prognatismo. Sempre con placche mobili verrà sviluppata la fase di contenzione sino al termine della crescita craniofacciale. Si sono preferiti apparecchi, quali i Bumpers e le Placche mobili, che lasciano ampio margine di libertà alle possibilità di adattamento del soggetto guidandolo senza forzare eccessivamente.

Dopo un anno e sette mesi di trattamento con mioterapia e Bumpers superiore ed inferiore (Fig. 6) si può notare (Figg. 7-9) la avvenuta derotazione dei primi molari permanenti superiori ed il recupero dello spazio per il laterale superiore destro e per il canino inferiore destro probabile conseguenza del ripristino di un miglior equilibrio (tra crescita e disfunzioni) in entrambe le arcate dentali.

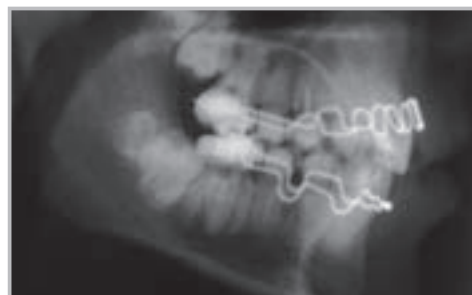

Fig. 6

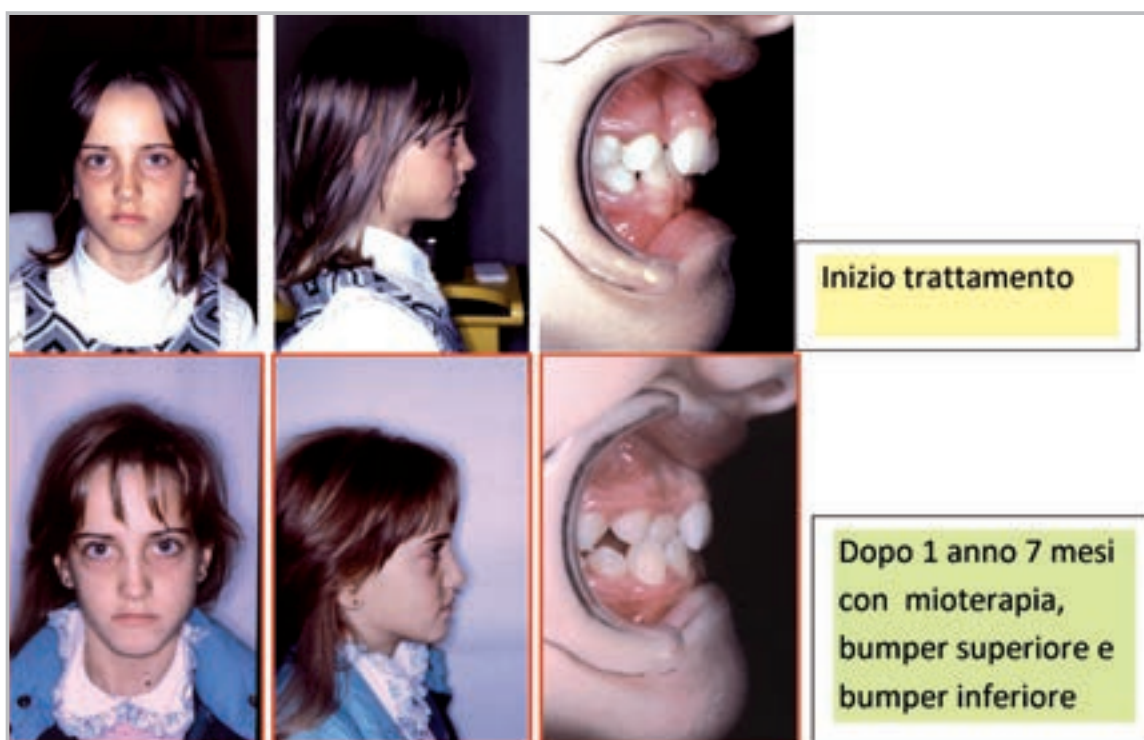


Fig. 7

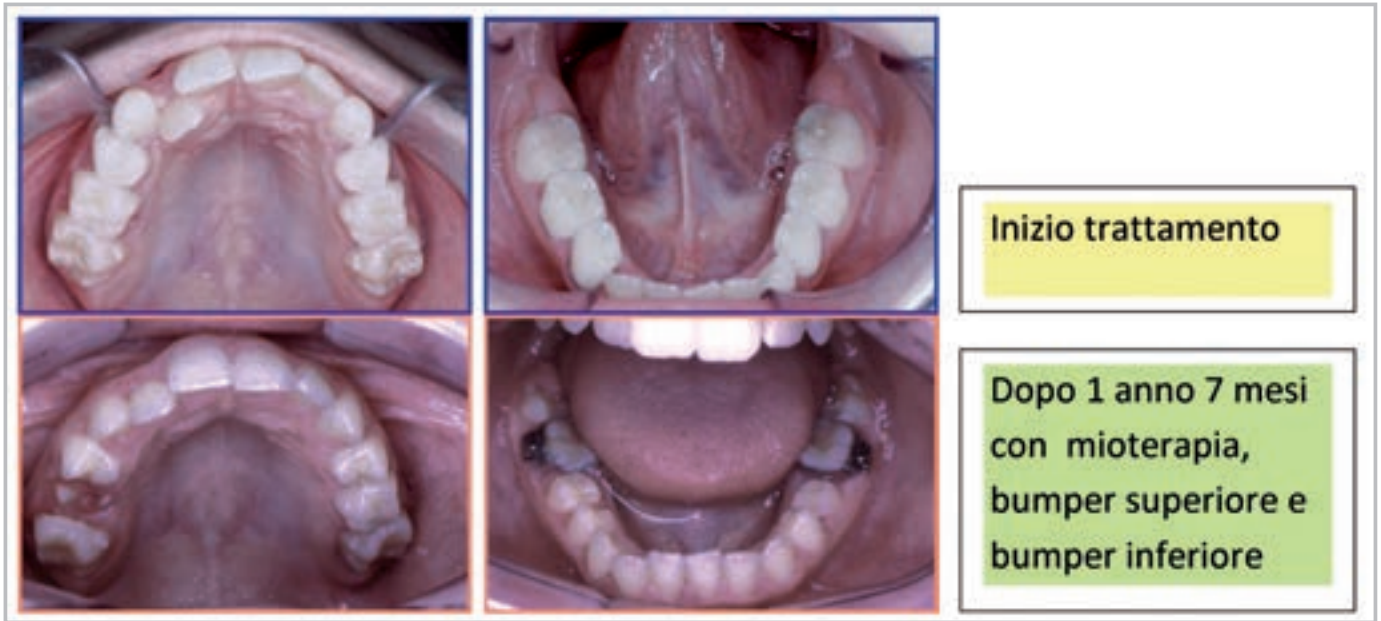


Fig. 8

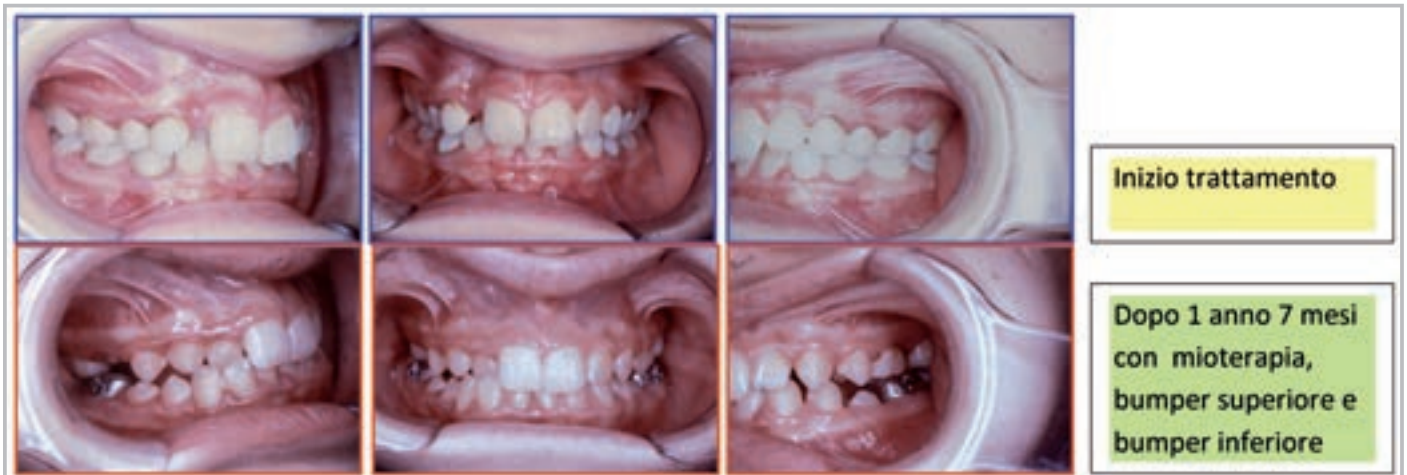

Fig. 9

A questo punto del trattamento, dopo aver recuperato lo spazio necessario, possiamo pensare di togliere il Bumper superiore (si noti l'assenza delle bande superiori nelle fotografie di controllo dopo un anno e sette mesi, Figg. 8, 9) ed allineare il 12 in arcata con un apparecchio mobile superiore lasciando ancora che il paziente utilizzi il Bumper inferiore in attesa della completa eruzione dei premolari inferiori.

Nella figura 10 vediamo la progettazione della Placca Superiore con arco vestibolare con ritenzioni distali tra canini e premolari, due ganci a goccia con ritenzioni distali ai primi premolari superiori, due ganci di Adams sui primi molari, una vite centrale ed una molla sul 12.

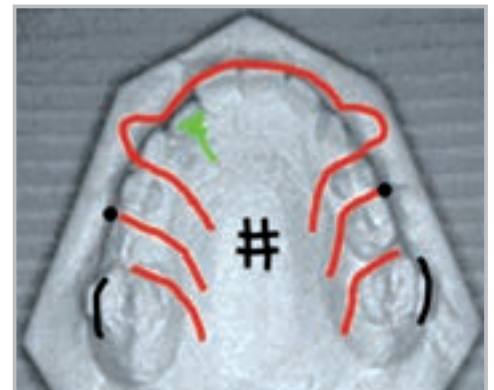


Fig. 10

La figura 11 mostra la situazione dopo 3 anni e 10 mesi dall'inizio del trattamento, la paziente che ha ora 13 anni e 8 mesi entra senza soluzione di continuità nella fase di contenzione attiva portando, solo di notte, una Placca mobile superiore ed il Lip Bumper inferiore. Si può notare la discreta occlusione raggiunta nelle zone latero-posteriori, il parziale ripristino della linea mediana, la risoluzione dell'affollamento superiore ed inferiore (si può ipotizzare che il 12 ed il 43 abbiano trovato spazio nelle arcate grazie alla normalizzazione dello sviluppo delle stesse indotto dall'uso dei due Bumpers e con la sola azione biomeccanica di una semplice molla inserita nella Placca mobile superiore).

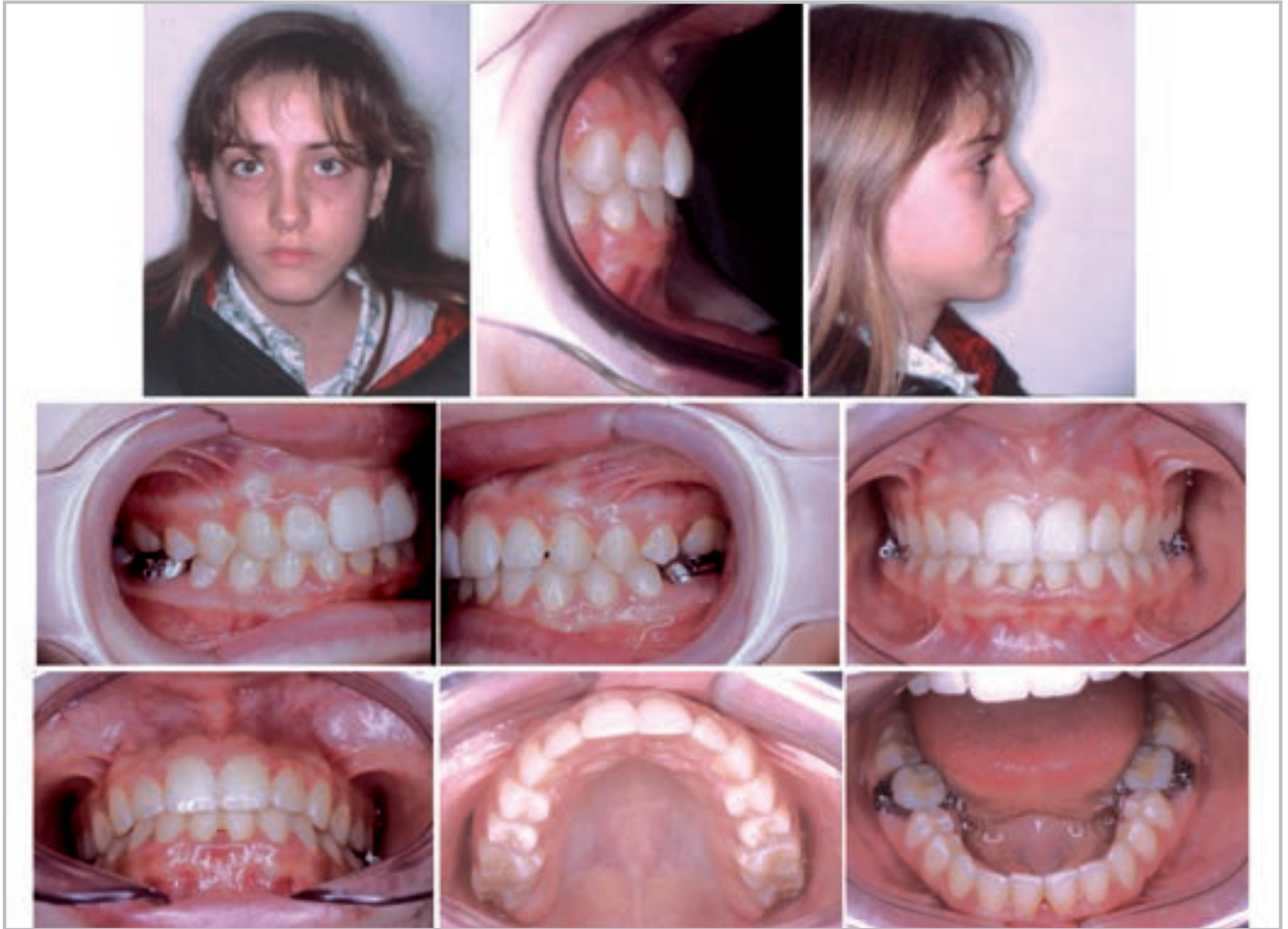

Fig. 11

Nella figura 12 vediamo il confronto della situazione dell'arcata superiore all'inizio (immagine sinistra) e dopo 3 anni e 10 mesi di trattamento (immagine destra), possiamo notare le seguenti variazioni:

- derotazione dei primi molari permanenti,
- sviluppo dell'arcata,
- aumento dei diametri trasversali dell'intera arcata,
- ripristino dello spazio mancante per il 12.

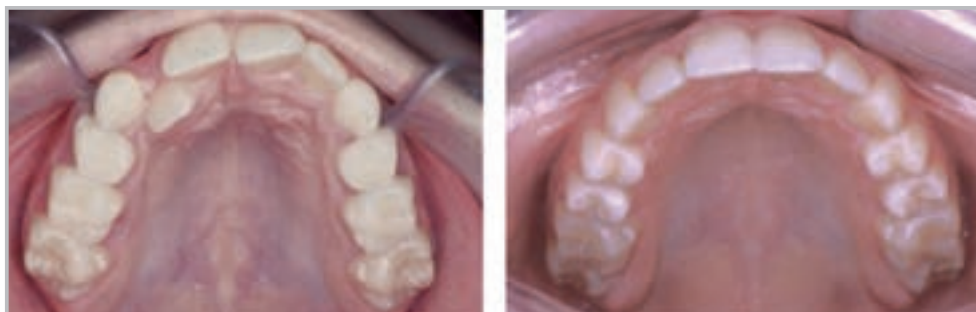

Fig. 12

Nella figura 13 possiamo vedere un controllo fotografico della paziente all'età di 33 anni e 7 mesi, sono trascorsi 23 anni e 9 mesi dalla sua prima visita.

La paziente, pur continuando a mantenere le sue disfunzioni iniziali (masticazione prevalentemente verticale e respirazione mista) mantiene un discreto equilibrio morfo-disfunzionale nella completa assenza di sintomi algici facciali; è ormai fuori contenzione da oltre 10 anni. Possiamo notare la discreta situazione oclusale, il mantenimento delle dimensioni trasversali nell'arcata superiore, la derotazione dei primi molari permanenti, il non perfetto allineamento delle due linee mediane, un certo grado di affollamento a livello incisale nell'arcata inferiore, la permanenza della asimmetria a livello facciale.

Le caratteristiche asimmetriche del volto rimangono praticamente invariate dopo quasi 24 anni, come mostrato meglio nella figura 14, con la emifaccia destra stretta e quella sinistra larga; per evidenziare meglio la permanenza della asimmetria si confronti le immagini con quelle della figura 15 che mostrano la situazione del volto all'inizio del trattamento.

La stessa asimmetria cranica-facciale si può, ovviamente, ritrovare a livello dell'arcata mascellare. L'arcata superiore all'età di 33 anni mostra un buono sviluppo con derotazione dei primi molari permanenti (in prima visita entrambe i molari erano ruotati mesialmente con una accentuata rotazione del primo molare superiore permanente di destra) e recupero dello spazio mancante per l'incisivo laterale di destra pur mantenendo, anche se in minor misura, la sua asimmetria strutturale (Fig. 16): infatti la emiarcata destra è rimasta più stretta di quella sinistra.

Nella figura 17 si vede la situazione dell'arcata superiore all'inizio del trattamento.

Per quanto riguarda l'arcata inferiore, confrontando le immagini della figura 13 con quella della figura 2, si nota il recupero dello spazio mancante per il canino permanente inferiore destro.

Nella immagine frontale della dentatura della figura 2 si evidenzia la iniziale deviazione della linea interincisiva inferiore verso destra a fronte della deviazione finale, della stessa interincisiva, verso sinistra mostrata nella immagine della figura 13. Questa solo apparente incongruenza è dovuta al fatto che inizialmente la deviazione è dovuta alla perdita precoce del canino deciduo inferiore di destra con conseguente migrazione di tutti gli incisivi verso destra mentre nella situazione finale la deviazione deve addebitarsi alla differenza strutturale a carico del mascellare superiore destro che rimane più stretto del sinistro.

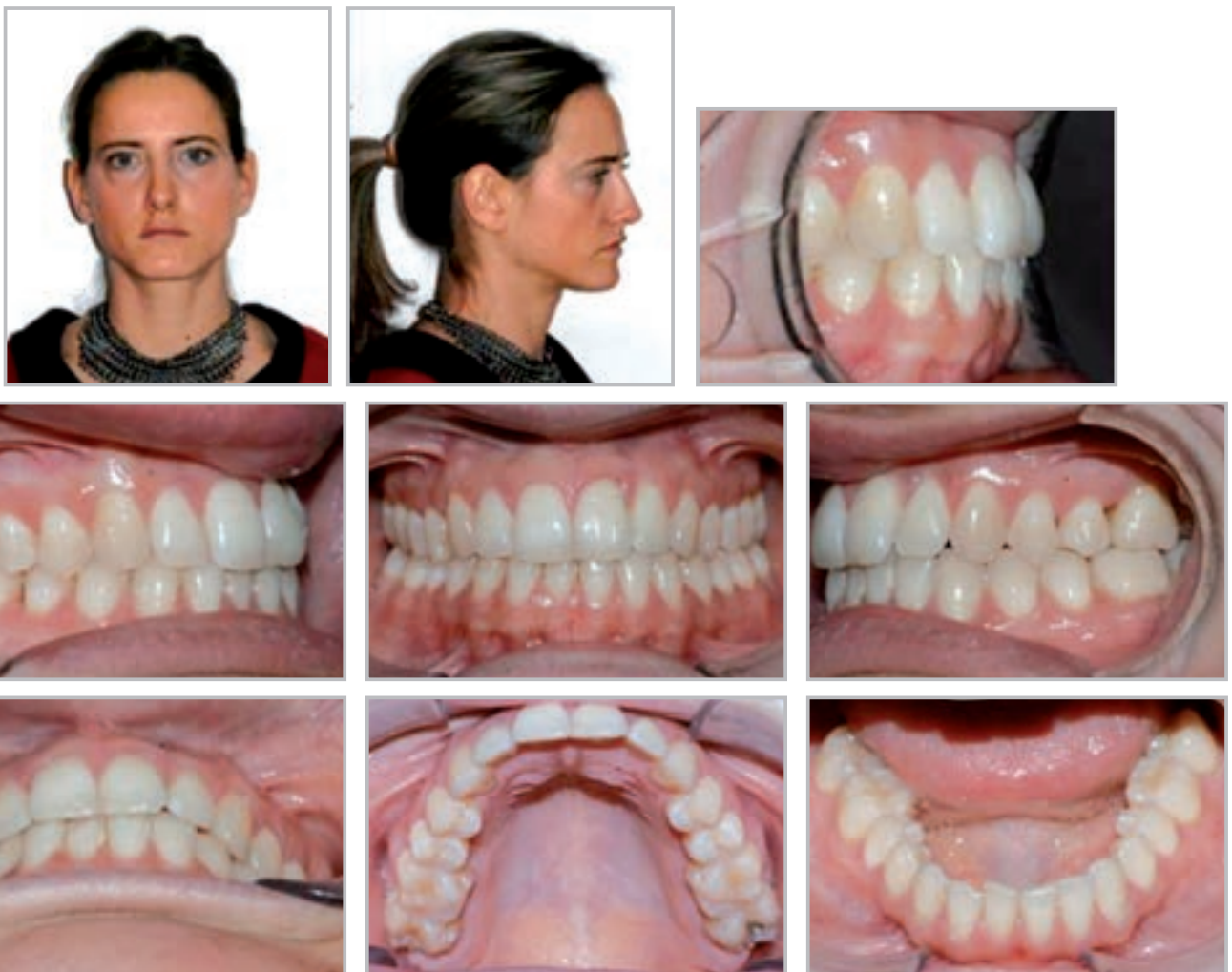

Fig. 13 - La paziente a 33 anni 7 mesi. Sono trascorsi 23 anni e 9 mesi dalla prima visita mostrata nelle figure 1 e 2




Fig. 14 - Visione frontale del volto della paziente a 33 anni 7 mesi.

Nella **immagine b)** si vede il volto della paziente tagliato a metà da una linea rossa verticale.

Nella **immagine a)** lo sdoppiamento speculare della sua parte destra.

Nella **immagine c)** lo sdoppiamento speculare della sua parte sinistra.

Si può notare come la forte asimmetria del volto si sia mantenuta dopo 23 anni e 9 mesi dalla prima visita. La metà destra si è mantenuta stretta ed allungata, mentre la sinistra è rimasta larga e contratta.

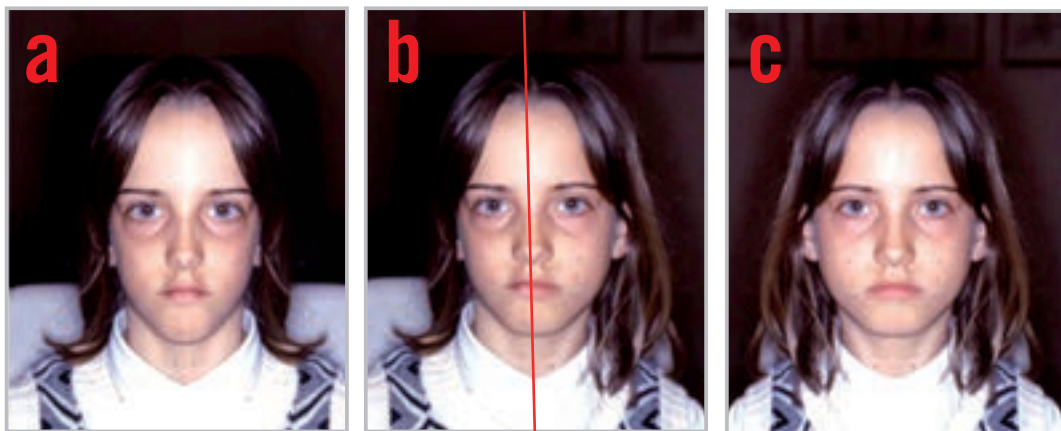


Fig. 15 - Visione frontale del volto della paziente

Nella **immagine b)** si vede il volto della paziente tagliato a metà da una linea rossa verticale.

Nella **immagine a)** lo sdoppiamento speculare della sua parte destra.

Nella **immagine c)** lo sdoppiamento speculare della sua parte sinistra.

Si può notare la forte asimmetria del volto con la grande differenza morfologica dalle due metà del viso: la destra stretta ed allungata, la sinistra larga e contratta.

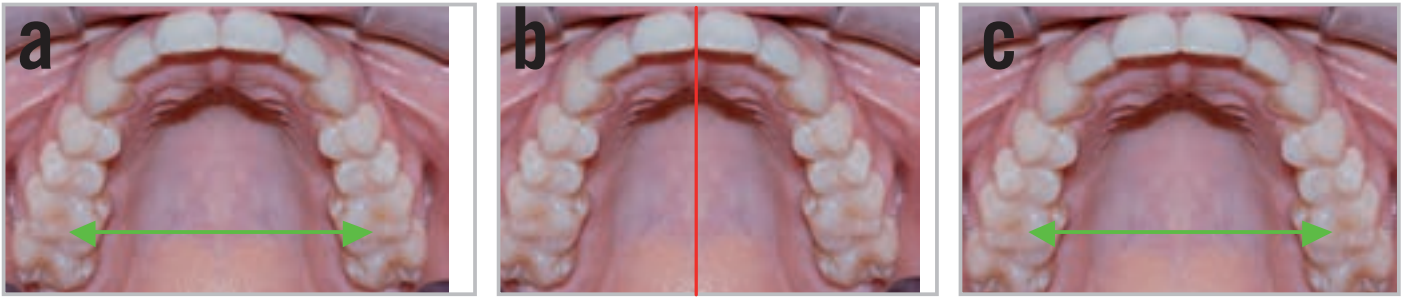


Fig. 16 - Visione oclusale della arcata superiore della paziente all'età di 33 anni 7 mesi.

**Immagine b)** arcata superiore della paziente divisa a metà da una linea rossa.

**Immagine a)** sdoppiamento speculare della sua metà destra della arcata.

**Immagine c)** sdoppiamento speculare della sua metà sinistra della arcata.

La linea verde tracciata con la stessa lunghezza nelle figure a) e c) dimostra la differenza di larghezza delle due emiarcate: nella figura a) unisce le due fosse centrali mentre riportata nella figura c) e fatta partire dalla fossa centrale raggiunge a stento la cuspidе accessoria del Carapelli. Quindi la emiarcata destra della paziente ha una dimensione trasversale più ridotta della emiarcata sinistra, come del resto si può notare anche dalla figura b).

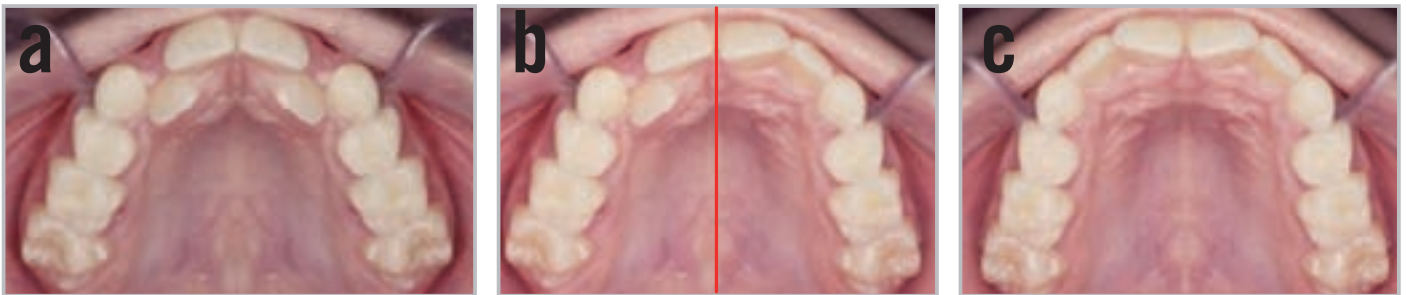


Fig. 17 - Visione oclusale della arcata superiore della paziente

**Immagine b)** arcata superiore della paziente divisa a metà da una linea rossa.

**Immagine a)** sdoppiamento speculare della sua metà destra della arcata.

**Immagine c)** sdoppiamento speculare della sua metà sinistra della arcata

Per concludere possiamo dire che con le nostre terapie siamo in grado di intervenire nel facilitare il ripristino di un equilibrio più "virtuoso" nell'ambito dello sviluppo generale del soggetto risolvendo l'affollamento e trovando spazio per tutti i denti della serie permanente aiutandoli verso il raggiungimento di una postura migliore (estheticamente e dis-funzionalmente) ma l'impronta asimmetrica cranio-facciale resterà, malgrado i nostri interventi, pressoché immutata portando con sé le ovvie e fisiologiche conseguenze morfologiche sia facciali che dentali (sempre che non ci saremo accaniti terapeuticamente nel voler raggiungere una simmetria dentale che non corrisponderà mai alla architettura craniofacciale del paziente e, con altissima probabilità, sarà difficilmente stabile durante lo scorrere degli anni). Questo caso dimostra come solo lo scorrere del tempo potrà dire se i risultati dei nostri sforzi saranno soddisfacenti o meno nella ricerca di un miglior equilibrio individuale che faccia contenti i pazienti e rispetti il primo assioma della medicina espresso meravigliosamente nella locuzione latina "primum non nocere".



## BIBLIOGRAFIA

- 1) Planas P.: *Riabilitazione Neuro-Oclusale R.N.O.* 1994. Masson Salvat. Seconda edizione italiana a cura del dott. Leone Rubini.
- 2) Bondi M.: *Mioterapia Orofaciale Craniocervicale.* Ed. Masson 1991.
- 3) Garliner D.: *Myofunctional Therapy in Dental Practice.* Bartel Book Company, Brooklyn (1971).
- 4) Henlow D. H.: *Handbook of Facial Growth.* Aunder Co. Philadelphia, London, Toronto, 1975.
- 5) Tutzmann JJ.: *Particularites de la croissance postnatale des cartilages secondaries du squelette facial.* Doctoral thesis, Strasbourg, France. 1976. Universite Luois Pasteur.
- 6) Graber TM, Rakosi T, Petrovic AG.: *Dentofacial Orthopedics with Functional Appliances.* 2th Ediction. Mosby-Year Book, Inc. St. Louis, Missouri. 1997.
- 7) Lindsten R, Ogaard B, Larsson E, Bjerklin K. *Transverse dental and dental arch depth dimensions in the mixed dentition in a skeletal sample from the 14th to the 19th century and Norwegian children and Norwegian Sami children of today.* *Angle Orthod.* 2002;72:439-448.
- 8) Efsio Defraia, Giulia Baroni and Andrea Marinelli. (2009) *Dental Arch Dimensions in the Mixed Dentition: A Study of Italian Children Born in the 1950s and the 1990s.* *The Angle Orthodontist* 76:3, 446-451.
- 9) Ciochon RL, Nisbett RA, Corruccini RS. *Dietary consistency and craniofacial development related to masticatory function in minipigs.* *J Craniofac Genet Dev Biol.* 1997;17(2):96-102.
- 10) Lindsten R, Ogaard B, Larsson E. *Difference in dental lateral arch length between 9-year-olds born in the 1960s and the 1980s.* *Am J Orthod Dentofacial Orthop.* 2000;117(6):663-668.
- 11) Angle EH: *Treatment of malocclusion of the teeth and fractures of the mandible, Angle's system, ed 6 Philadelphia, 1900, SS White Dental Mfg. Co.*
- 12) Andrews L.F.: *The six key to normal occlusion.* *Am.J.Orthod.* 1972, 62:296-309.
- 13) Price W.: *Nutrition and Physical Degeneration: a Comparison of Primitive and Modern Diets and Their Effects.* 1939. Paul B. Hoeber, Inc; Medical Book Department of Harper & Brothers.
- 14) Corruccini R.: *How Anthropology Informs the Orthodontic Diagnosis of Malocclusion's Causes.* Lewinston: Edwin Mellen Press, 1999.
- 15) Robert S. Corruccini, Louisa B. Flander, and Samvit S. Kaul (1985) *Mouth Breathing, Occlusion, and Modernization in a North Indian Population.* *The Angle Orthodontist:* July 1985, Vol. 55, No. 3, pp. 190-196.
- 16) Blumenschine RJ, Cavallo JA: *Comportamento alimentare ed evoluzione umana, in L'Evoluzione dell'uomo, acura di F.Fedele, "Le Scienze. Quaderni", 1973, 73, pp. 33-39*
- 17) Wood B: *We are what we are.* "Nature", 1999, 400, pp. 219-20.
- 18) Rasmussen DT: *The Origin and Evolution of humans and Humannes.* Boston, Jones and Barlett, 1993.
- 19) Leonard J: *The first farmers, New York, Time-Life, 1974.*
- 20) Broglio A, Kozlowsky J: *Il Paleolitico. Uomo, ambiente, cultura.* Milano, Jaca Book, 1986.
- 21) Corruccini RS, Kaul SS: *The epidemiological transition and anthropology of minor chronic non- infectious diseases.* *Med. Anthropol.* 7:36-50. 1984.
- 22) Corruccini RS, Kaul SS, Chopra SR, Karosas J, Larsen MD, Morrow CA: *Epidemiological survey of occlusion in North India.* *Br.J.Orthod.* 10:44-47.
- 23) Moyers RE: *Handbook of Orthodontics.* Year Book Medical Publishers, Inc. Chicago, London, Boca Raton 1988.
- 24) Proffit WR: *Contemporary Orthodontics, third edition.* Mosby, Inc. 2000.
- 25) Linder Aronson S.: *Respiratory function in relation to facial morphology and the dentition.* *Br.J.Orthod.* 6:59. 1979.
- 26) Bondi M.: *Terapia ortopedica funzionale dell'apparato stomatognatico.* Seconda Edizione, Masson. 1993.
- 27) Bondi M: *Diagnosi e terapia causale delle malocclusioni.* CIC edizioni internazionali. 2010.
- 28) Korn M.; Shapiro E.: *Flexible lip bumper for arch development.* *Journal of Clinical Orthodontics.* 28:43-49. 1994
- 29) Korn M.; Melsen B.: *Early treatment with a maxillary lip bumper-Bite plateau combination.* *Angle Orthodontic.* 78(5). 2008.
- 30) Ceilin N.M.; Ten Hoeve a.: *Nonextraction Treatment.* *Journal of Clinical Orthodontics.* 17:396-413. 1983.

## CONGRESSO NAZIONALE AIFO

Associazione Italiana Funzionalisti Orofacciali

**FIRENZE**

**28-29 OTTOBRE 2016**

"L'ORTODONZIA FUNZIONALE OGGI"

*Responsabile scientifico*  
**Dott. Luigi Scotti**

*Evento in fase di accreditamento ECM*

**SEDI**

**Venerdì 28/10**

presso ISO, Via P.a Quaracchi, 50  
Sesto Fiorentino

**Sabato 29/10**

presso Novotel Firenze Nord, Via Tevere, 23  
Osmannoro Sesto Fiorentino

La partecipazione è gratuita.

Per motivi organizzativi si prega comunicare la propria partecipazione a:  
Segreteria Dott. Felice Tartaglione - Tel e fax 089/6307936 - Cell. 320/7651862

2016 / 2017



# I MERCOLEDÌ DA...LEONE



UN CORSO GRATUITO  
AL MESE



ORTODONZIA e IMPLANTOLOGIA

14 DICEMBRE 2016

QUANDO, COME E PERCHÉ USARE L'ESPANSORE DELLA SUTURA PALATINA MEDIANA

RELATORE: PROF.SSA PAOLA COZZA

La correzione del deficit trasversale del mascellare superiore comprende la maggior parte dell'Ortodonzia Clinica. Sebbene crescita verticale e orizzontale interagiscono l'una con l'altra nel realizzare il quadro morfologico finale delle strutture dento-scheletriche, l'influenza dei diametri trasversi è determinante. Il cambiamento morfologico sul piano trasversale delle strutture scheletriche induce infatti, il più delle volte, modificazioni sul piano sagittale, mentre il contrario appare solo parzialmente vero; inoltre le capacità compensatorie su questo piano si esplicano principalmente a livello dentale, poiché la dentatura assorbe in maniera efficace le eventuali alterazioni che si verrebbero a creare. La letteratura in tal senso si mostra ricca di articoli clinici e lavori scientifici e di ricerca di grande interesse. Diverse le opinioni relative agli effetti dell'espansione e alla scelta delle metodiche da utilizzare. Il trattamento ortopedico di espansione permette di aumentare il diametro mascellare fino ad ottenere una buona forma d'arcata e un aumento nella porzione inferiore delle cavità nasali. Si assiste ad un dislocamento delle due metà del complesso naso-mascellare in fuori e in alto; il fulcro della dislocazione laterale appare localizzato circa a metà tra le due orbite. L'espansione rapida mascellare determina modificazioni stabili nel lungo termine della dimensione trasversale del mascellare superiore, sia a livello scheletrico che dento-alveolare, senza indurre cambiamenti significativi dei mascellari sul piano sagittale e verticale. Presentazione e discussione di casi clinici.

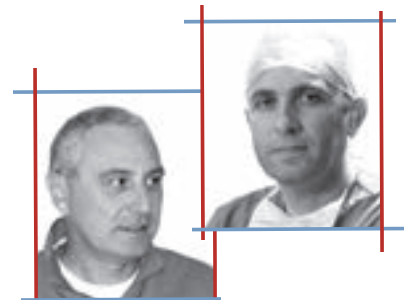

22 FEBBRAIO 2017

UNA CHIRURGIA ORTOGNATICA DAL VOLTO E DAL COSTO UMANO

RELATORI: DR. ARTURO FORTINI, DR. STEFANO STEA

Per trattare con i migliori risultati il paziente adulto con dismorfosi scheletriche è necessario conoscere possibilità e limiti (camouflage) della Ortodonzia pre-chirurgica, quanto quelli della Chirurgia Ortognatica. Si parlerà quindi di programmazione chirurgica e preparazione ortodontica. Le fasi chirurgiche saranno evidenziate nei loro aspetti caratteristici come l'assestamento post-chirurgico e la finitura. Numerosi casi clinici di esempio aiuteranno a capire uno dei trattamenti più efficaci e "soddisfacenti".



## 20 anni di **LEOCLUB**<sup>®</sup> *leone*

Per celebrare i venti anni dal nostro primo Incontro Culturale "Leoclub", tenuto alla Leone nel Marzo del '97, abbiamo organizzato un evento esclusivo con due relatori di fama internazionale.

Non lasciatevi sfuggire l'opportunità di partecipare a questo Leoclub celebrativo, registrandovi al più presto sul nostro sito.



**Evento gratuito con iscrizione.**

Registrazione sul sito [www.leone.it](http://www.leone.it) - sezione Leoclub  
o contattando la Segreteria ISO



20 anni di **LEOCLUB**<sup>®</sup>  
*leone*

PRIMO ANNUNCIO

**38<sup>o</sup>** INCONTRO  
CULTURALE

**Firenze 26 maggio 2017**

**Eccellenza clinica ed evidenza  
scientifica:  
il punto di vista di due esperti  
di fama internazionale**

**Prof. Kevin O'BRIEN**

BDS, FDS, MSc, DOrth, PhD  
Professor of Orthodontics in the School of Dentistry  
of the University Dental Hospital, Manchester – GB

**Prof. Larry W. WHITE**

DDS, MSD  
Professor of Orthodontics in the Orthodontic Dept.  
at Baylor Dental College, Dallas, Texas – USA

**Per informazioni:**

Segreteria ISO

tel. 055.304458 - fax 055.304455

iso@leone.it - www.leone.it

# Gli 8 apparecchi della mia vita (terza parte)

Dott. Arturo Fortini  
Libero professionista a Firenze

L'utilizzo dei sistemi e/o apparecchi distalizzanti per il trattamento non estrattivo della Classe II dentale è diventato sempre più popolare a partire dai primi anni '90.

Alle tecniche tradizionali (TEO, sistema di Cetlin, arco bimettrico di Wilson, ecc.) si sono sempre più affiancati i nuovi dispositivi intraorali, che avevano il duplice scopo di ridurre la collaborazione e di conseguenza la durata dei trattamenti.

Sono stati ideati così tutti i dispositivi intraorali che si basano su di una unità classica di ancoraggio (usualmente il bottone di Nance ancorato a bande su premolari o molaretti decidui), e il sistema di forza distalizzante che è di vario tipo: magneti (Gianelly 1989, Bondemark 1992), molle aperte su archi (Gianelly 1991), archi superlastici in nichel-titanio (Locatelli 1992), Pendulum di Hilgers 1992, Distal-jet di Carano 1996, e molti altri.

Per quanto efficaci nel ridurre la collaborazione, tutti i dispositivi intraorali presentano effetti sfavorevoli quali la perdita di ancoraggio anteriore (di grado diverso, ma inevitabile per qualsiasi dispositivo), il tipping del molare distalizzato, e una protrusione del labbro.

## IL FIRST CLASS APPLIANCE PER LA CLASSE II

Nel 1999 abbiamo presentato un nuovo dispositivo intraorale che ci permette di ottenere una rapida distalizzazione ma, allo stesso tempo, di minimizzare la perdita di ancoraggio anteriore e il tipping del molare: il First Class Appliance<sup>(1)</sup> (Fig. 2).

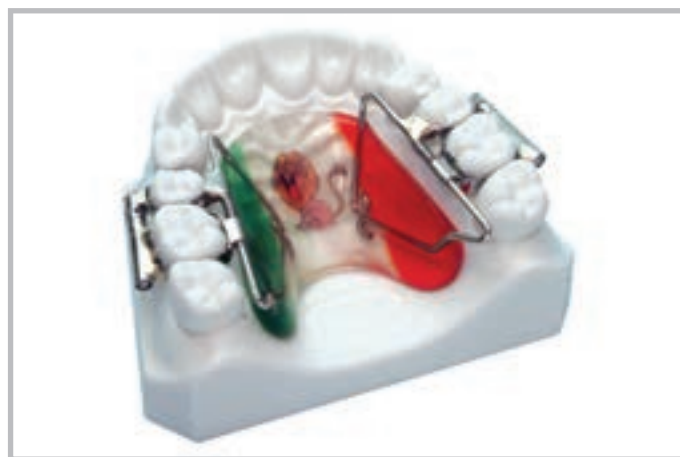

Fig. 2

Prima di descrivere l'apparecchio è necessario definire con esattezza quali sono le sue indicazioni precise, e, di conseguenza, quali sono le indicazioni in generale alla distalizzazione (ricordando che in linea generale la distalizzazione non è indicata nella risoluzione di problemi scheletrici di Classe II):

- affollamento in arcata superiore con rapporti molari di Classe II;
- overjet aumentato con protrusione e rapporti molari di Classe II;
- camouflage di lievi problemi scheletrici di Classe II con prevalente componente mascellare;
- malocclusioni di Classe II associate a morso profondo e/o ipodivergenza (Classi II divisione 2);
- riapertura di spazi in seguito ad agenesie o pregresse estrazioni.

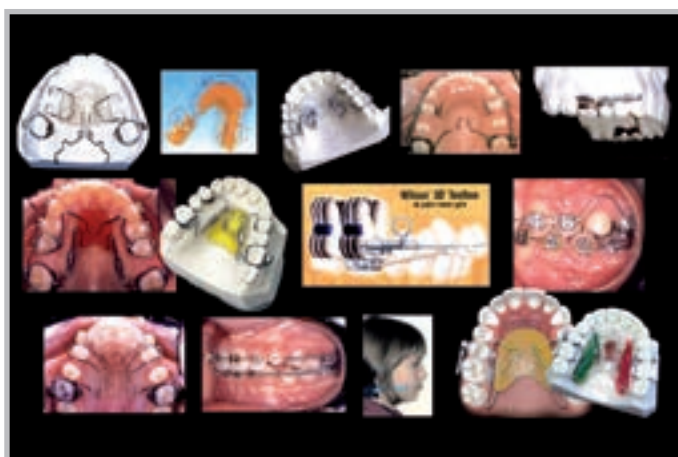


Fig. 1a - Panoramica dei vari apparecchi e sistemi per la distalizzazione

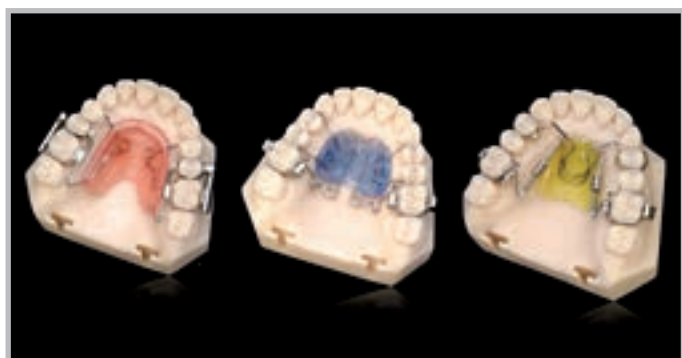

Fig. 1b - Il classico bottone di Nance e il suo utilizzo come ancoraggio nei sistemi distalizzanti

### a) Come è fatto l'apparecchio

Il FCA è costruito con 4 bande (primi molari e secondi premolari o molaretti decidui), una parte vestibolare e una palatina (Fig. 3).

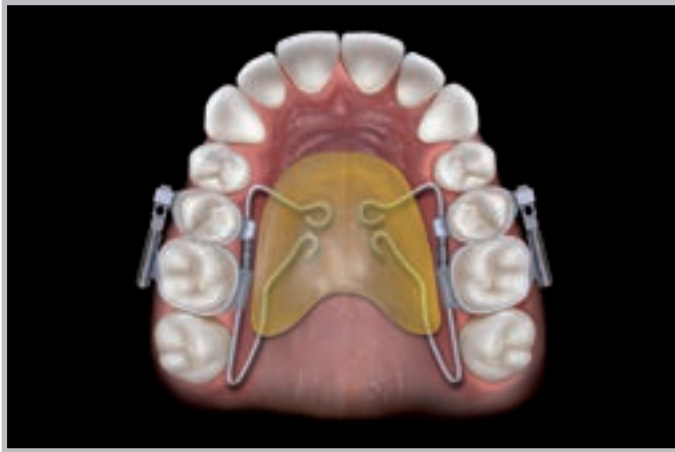

Fig. 3

1. La parte palatina che ha un aspetto detto “a farfalla” è fatta di un bottone di Nance ancorato ad un filo .045”.

- Il filo è modellato in una singola fase in modo da evitare rotture nei punti di saldatura. Viene inserito palatalmente sui premolari e molari in tubi saldati alle bande, che funzionano da alloggio e da guida durante la distalizzazione e aiutano ad ottenere un movimento corporeo (Fig. 4).

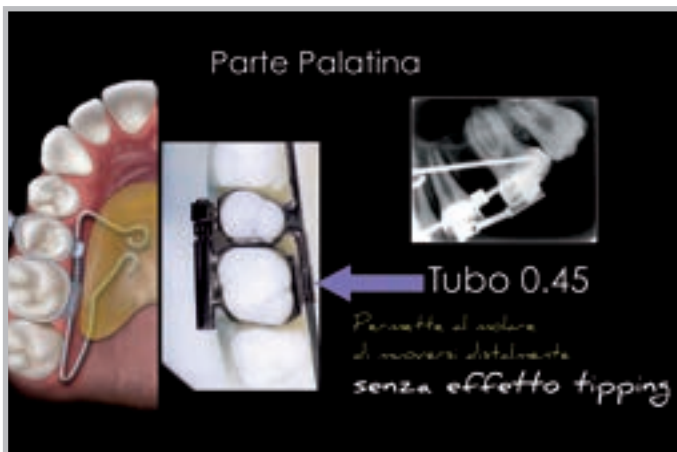


Fig. 4

- Una molla aperta in nichel-titanio .010”x.045” è compressa tra i tubi palatini (premolare-molare). La forza continua espressa dalla molla controbilancia l'azione della vite vestibolare: il movimento distale avviene quindi in un sistema “double-track” che previene le eventuali rotazioni o contrazioni dei molari (Fig. 5).



Fig. 5

2. nella parte vestibolare si trova la vite (che è la parte attiva dell'apparecchiatura) che è inserita in un anello saldato occlusalmente al tubo singolo .022”x.028”.

La nuova vite è lunga 10 mm e presenta 4 fori per la attivazione (Figg. 6a-c).

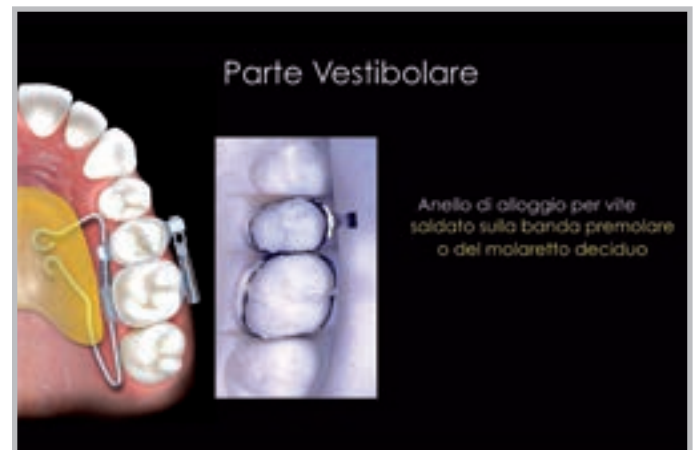

Fig. 6a

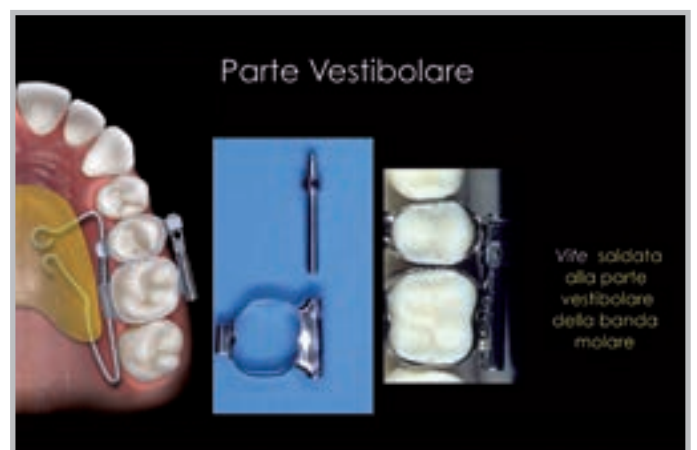

Fig. 6b

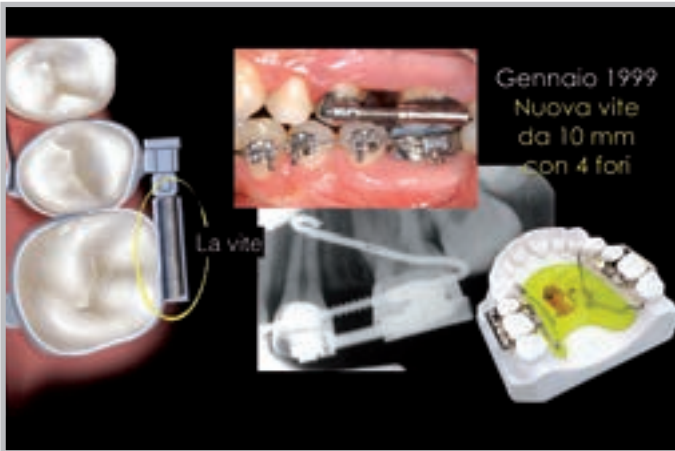


Fig. 6c

## b) Gestione clinica

Dopo la cementazione, che avviene in maniera tradizionale, il paziente viene istruito sulle modalità di attivazione.

Normalmente la vite viene attivata di un quarto di giro (un foro = 0.1 mm), una volta al giorno con senso di rotazione anti-orario.

Generalmente i controlli avvengono ogni due settimane fino al raggiungimento della distalizzazione desiderata (Fig. 7).

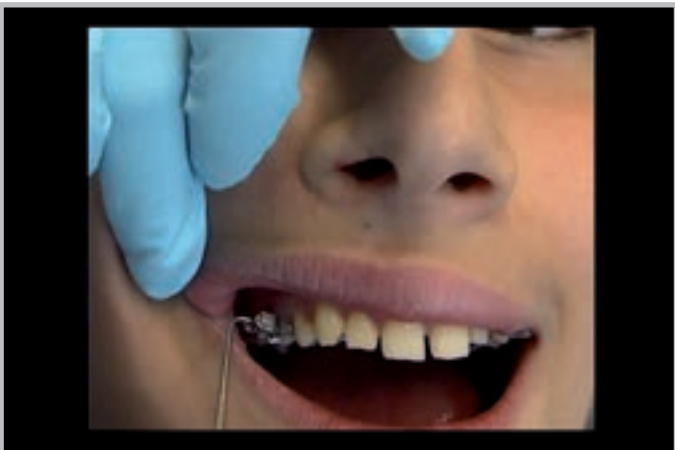

Fig. 7 - Spiegare bene al paziente che deve attivare una o entrambe le viti (distalizzazione mono o bilaterale) per 1/4 di giro al giorno in direzione oraria (guardandosi allo specchio) per il tempo prescritto. Appuntamenti ogni due settimane fino ad arrivare all'entità di distalizzazione desiderata

## c) Effetti clinici

I livelli di forza prodotti dalla attivazione della vite non producono effetti sfavorevoli sui denti (es. riassorbimenti radicolari) o sulle strutture parodontali (tasche, recessioni), come si è dimostrato in un vasto campione di pazienti trattati ed osservati clinicamente e radiograficamente (Fig. 8).

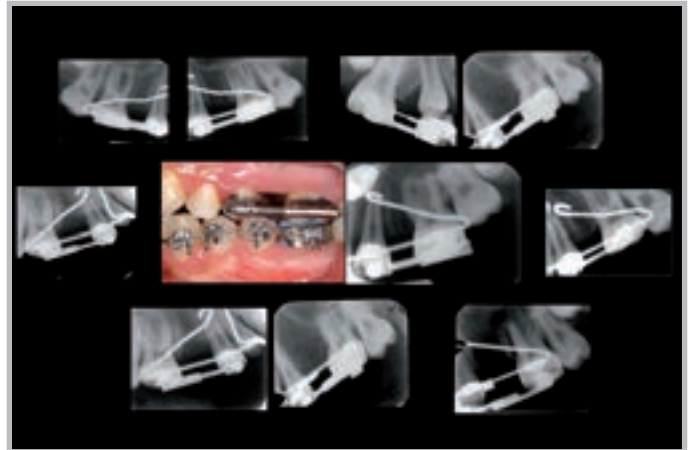


Fig. 8

I risultati clinici dimostrano che il FCA è in grado di produrre una efficiente ed efficace distalizzazione dei molari superiori. È infatti un distalizzatore rapido (Fig. 9).

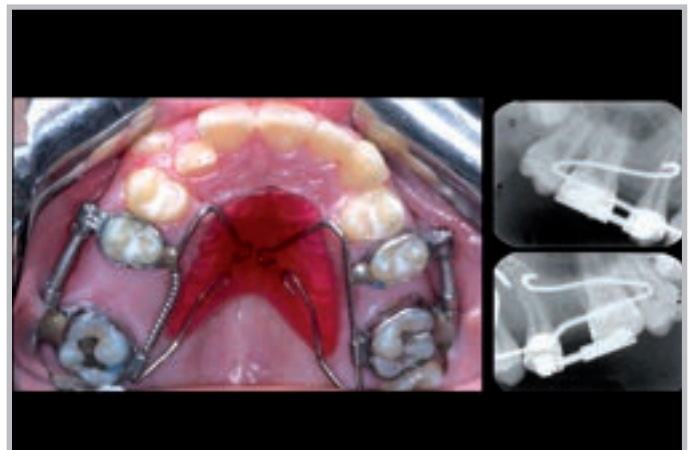

Fig. 9

Per valutare in maniera completa vantaggi e svantaggi dell'utilizzo dell'apparecchiatura abbiamo condotto uno studio cefalometrico<sup>(2)</sup> dei cambiamenti dento-scheletrici avvenuti in seguito alla distalizzazione.

In questo lavoro abbiamo utilizzato il metodo delle sovrapposizioni di Pancherz per valutare sia gli effetti sulla distoinclinazione del molare, quanto della perdita di ancoraggio anteriore (Fig. 10).

I risultati più interessanti si evidenziano nella figura 11.

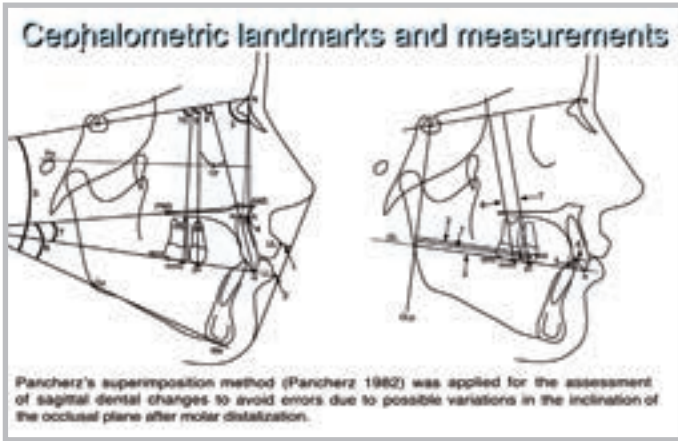


Fig. 10

Il FCA, messo a confronto con gli altri apparecchi distalizzanti, si è dimostrato un dispositivo che produce una ottima distalizzazione molare, con minimo tipping distale (movimento corporeo) e relativamente poca perdita di ancoraggio anteriore (Figg. 11a-c).

Articolo	App. distalizz.	N	Età inizio (terapia (anni))	Durata Trattam. (mesi)	Distalizz. Molare (mm)	Inclinaz. distale molare (°)	Perdita ancorag. premolari (mm)
Bussick and McNamara, 2000	Pendulum	101	12.1	7.0	5.7	10.6	1.8
Chaquis-Arenal and Kalra, 2001	Pendulum	26	11.2	6.5	5.3	13.1	2.2
Chiu et al., 2005	Pendulum	32	12.6	7.0	6.1	10.7	1.4
Fuzly et al., 2006	Pendulum	31	14.6	5.9	4.6	18.5	2.6
Angelieri et al., 2006	Pendulum	22	14.6	6.0	2.0	10.4	3.6
Ngantung et al., 2001	Distal jet	33	12.8	6.7	2.1	3.3	2.6
Bolla et al., 2002	Distal jet	28	12.6	5.0	3.2	3.1	1.3
Ferguson et al., 2004	Distal Jet	25	12.5	8.0	3.4	3.2	1.0
Chiu et al., 2005	Distal Jet	32	12.3	10.0	2.8	5.0	2.6
Runge et al., 1999	Jones jig	13	14.6	6.7	2.2	4.0	2.2
Brickman et al., 2000	Jones jig	72	13.8	6.3	2.5	7.5	2.0
Kales and Sayinca, 2000	I.B.M.D.	15	13.5	7.5	5.2	1.1	4.3
Fortini et al., 2004	First Class	17	13.4	2.4	4.0	4.8	1.7
Bondemark e Karlsson, 2005	IGA	28	11.4	5.2	3.0	2.9	NV

Fig. 11a

Articolo	App. distalizz.	N	Velocità di distalizz. (mm/mese)	Indice di incl. distale (°/mm)	Indice di perdita di ancoraggio	Distalizz. molare %	Perdita di ancoraggio %
Bussick and McNamara, 2000	Pendulum	101	0.8	1.9	0.3	76	24
Chaquis-Arenal and Kalra, 2001	Pendulum	26	0.8	2.5	0.4	71	29
Chiu et al., 2005	Pendulum	32	0.9	1.7	0.2	81	19
Fuzly et al., 2006	Pendulum	31	0.8	4.0	0.8	64	36
Angelieri et al., 2006	Pendulum	22	0.3	4.7	1.8	36	64
Ngantung et al., 2001	Distal jet	33	0.3	1.6	1.2	45	55
Bolla et al., 2002	Distal jet	28	0.6	1.0	0.4	71	29
Ferguson et al., 2004	Distal Jet	25	0.4	0.9	0.3	77	23
Chiu et al., 2005	Distal Jet	32	0.3	1.8	0.9	52	48
Runge et al., 1999	Jones jig	13	0.3	1.8	1.0	50	50
Brickman et al., 2000	Jones jig	72	0.4	3.0	0.8	55	45
Kales and Sayinca, 2000	I.B.M.D.	15	0.7	0.2	0.8	55	45
Fortini et al., 2004	First Class	17	1.7	1.1	0.4	70	30
Bondemark e Karlsson, 2005	IGA	28	0.6	0.9	NV	NV	NV

Fig. 11b

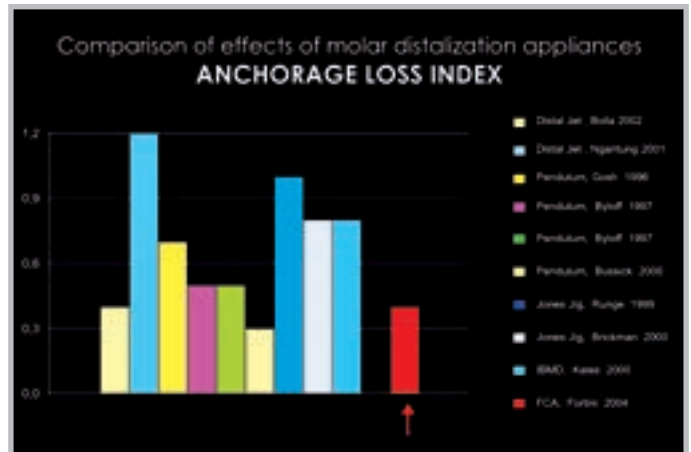


Fig. 11c

Non sono stati dimostrati effetti negativi causati dalla presenza in arcata del secondo molare sia riguardo alla quantità di distalizzazione (3.9 mm contro 4.0 mm se presenti i secondi molari) sia per quanto riguarda la inclinazione distale (-4.1° contro -4.8°).

d) La fine della distalizzazione: gestione clinica

In genere alla fine della distalizzazione, raggiunta la Classe I molare, il FCA può essere trasformato in un dispositivo di ancoraggio, tipo Bottone di Nance, semplicemente rimuovendo la banda dal secondo premolare, la vite vestibolare e la molla della parete palatina (Fig. 12).

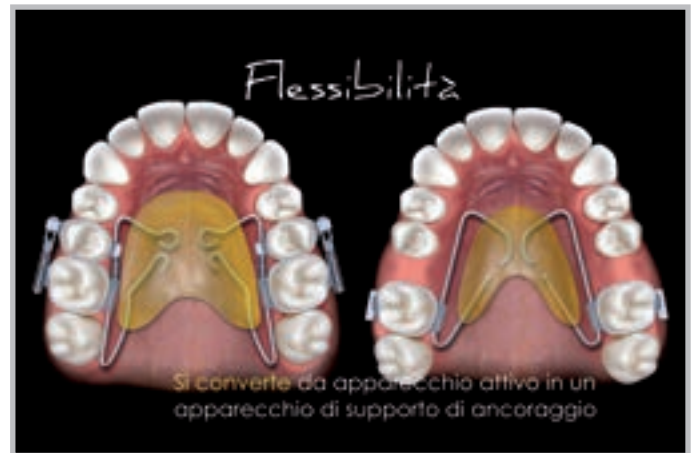

Fig. 12

Spesso il bottone di Nance viene sostituito da altri dispositivi di ancoraggio, quali barre palatine, TEO e infine i più sicuri TADS (mini-impianti) che garantiscono un ancoraggio assoluto.

La scelta è soggettiva e legata a personali considerazioni dell'Ortodontista, ovviamente, soprattutto riguardo alla maggiore o minore collaborazione garantita dal paziente.

- La distalizzazione dei premolari e la retrazione del segmento anteriore.



Questa fase biomeccanica è particolarmente impegnativa e richiede un ottimo controllo delle forze in gioco, anche se, in parte i premolari seguono i molari distalizzati trascinati dalle fibre trasversali per un meccanismo detto "Driftodontics". Le procedure biomeccaniche che utilizziamo per la distalizzazione dei premolari e la retrazione del segmento anteriore si basano sui concetti di tecnica SW esposti da Bennett e McLaughlin.<sup>(3,4)</sup>

Come previsto da questo tipo di biomeccanica i premolari vengono prima distalizzati, e solo in seguito avviene la retrazione "en masse" dei canini e del settore frontale. Il sistema più utilizzato per la retrazione dei premolari sono gli elastici intermascellari di Classe II (Fig. 13).

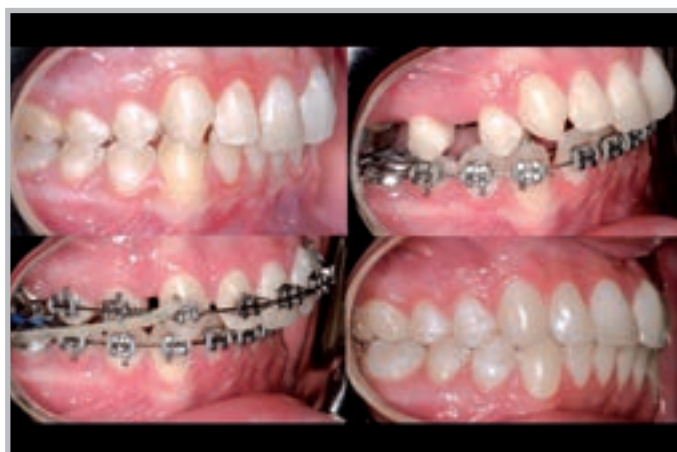

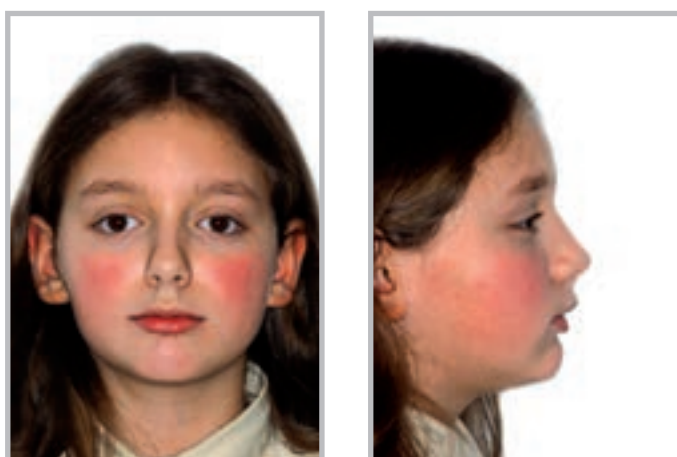Fig. 13

## BIBLIOGRAFIA

1. Fortini A, Lupoli M, Parri M. *The First Class Appliance for rapid molar distalization*. *J Clin Orthod* 1999;32:322-28
2. Fortini A, Lupoli M, Giuntoli F, Franchi L. *Dentoskeletal effects induced by rapid molar distalization with the first class appliance*. *Am J Orthod Dentofac Orthop* 2004;125:697-705
3. Bennett JC, McLaughlin RP. *Orthodontic Treatment Mechanics and the Preadjusted Appliance*. London: Wolfe Publishing; 1993
4. Bennett JC, McLaughlin P. *Orthodontic Management of the Dentition with the Preadjusted Appliance*. Oxford: Isis Medical

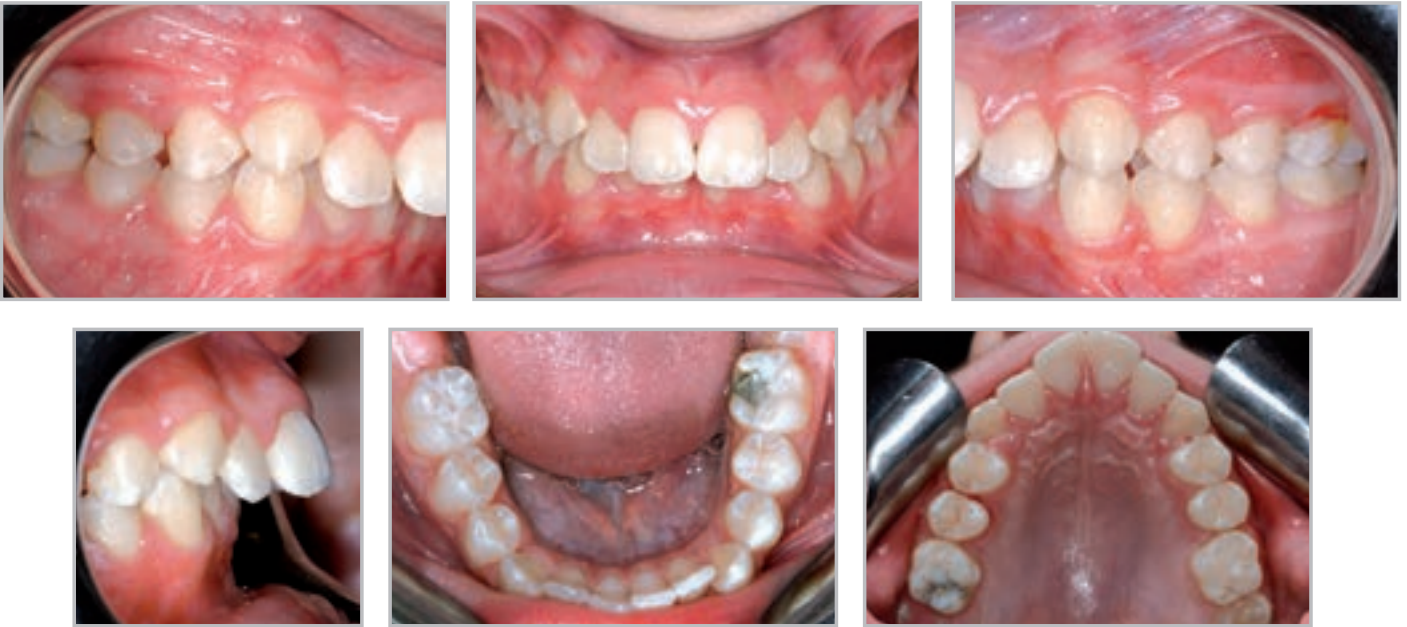## CASO CLINICO

Paziente femminile G.G. anni 12.4. Volto ovale, simmetrico. Labbra competenti con segni di ipertono a livello del labbro inferiore. Diminuzione di altezza del terzo inferiore della faccia. Nella visione di profilo si nota una posizione avanzata delle labbra rispetto alle linee estetiche, con maggiore prevalenza a carico del labbro superiore. Diminuzione dell'angolo naso-labiale (Figg 1-2).

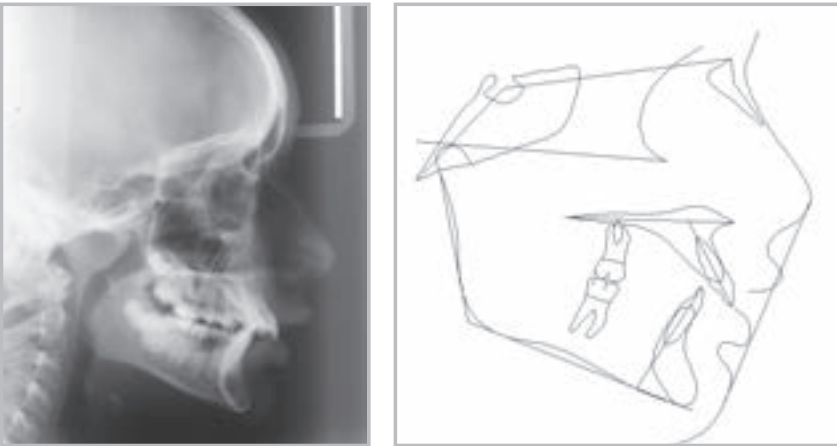


Figg. 1, 2

Rapporti dentali di Classe II molare e canina. Severo aumento dell'overbite e dell'overjet (11 mm). Affollamento di grado medio in entrambe le arcate (Figg 3-8).



Figg. 3-8



Figg. 9-11 - Teleradiografia, Tracciato cefalometrico iniziale e misurazioni

OJ mm	9,8	2
OB mm	4,2	2
S-N-A ^	76,4	79,7
S-N-B ^	73,3	77,1
A-N-B ^	3,1	2,9
A to Nasion perp. mm	-1,5	0,9
Pog to Nasion perp. mm	-2,7	-1,8
Wits mm	3,8	2,1
Go-Gn to S-N ^	30,1	35
Mand. P. to FH ^	17,1	26
Go-Me to Palatal P. ^	21,7	28,2
N-S-Ar ^	135,4	124,7
S-Ar-Go ^	128,5	139,9
Ar-Go-Me ^	127,2	131,1
Sum	391,1	396
Ar-Goi-Me ^	122,2	125,6
Ar-Goi-N ^	55,6	53,5
N-Goi-Me ^	66,6	72,5
S-Go mm	70,4	65,2
Upper Inc. to Palatal P. ^	118,7	110
Lower Inc. to Go-Me ^	92,2	91
Interincisal Angle ^	120,5	131,7
Upper Inc. to A-Pog. mm	8,4	4,5
Lower Inc. to A-Pog. mm	-1,4	1,1
Nasolabial Angle ^	116,9	110,2
Upper Lip to E-plane mm	0,8	-3,2
Upper Lip Protrusion mm	5,6	3
Lower Lip to E-plane mm	-1,3	-2,2
Lower Lip Protrusion mm	1,2	2

Inizio trattamento 20-04-2003

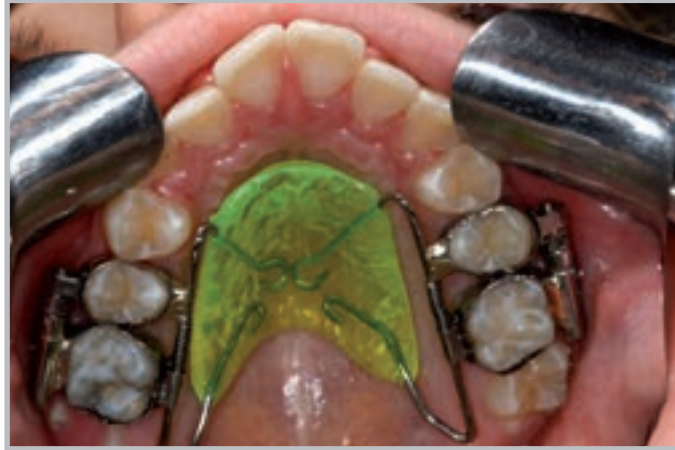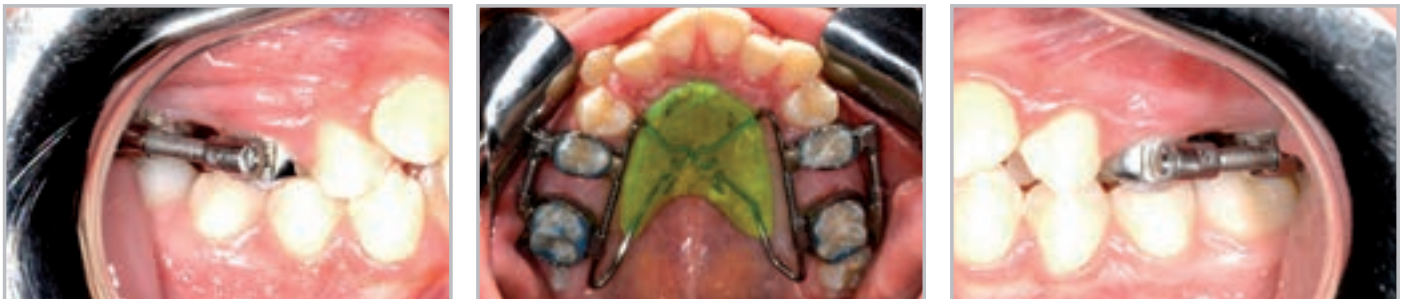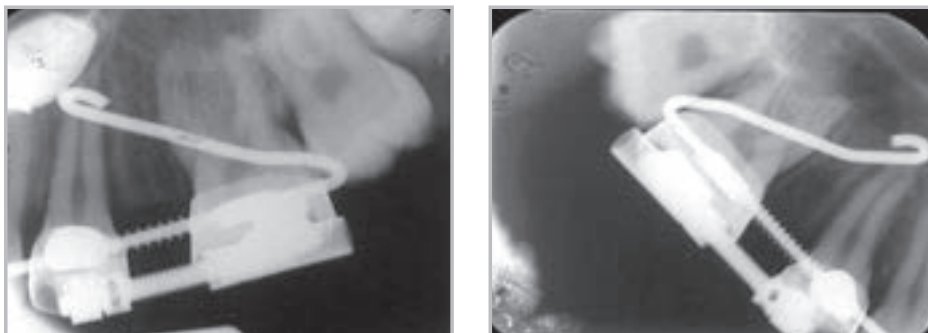


Fig. 12 - First Class cementato

Controllo 24-05-2003

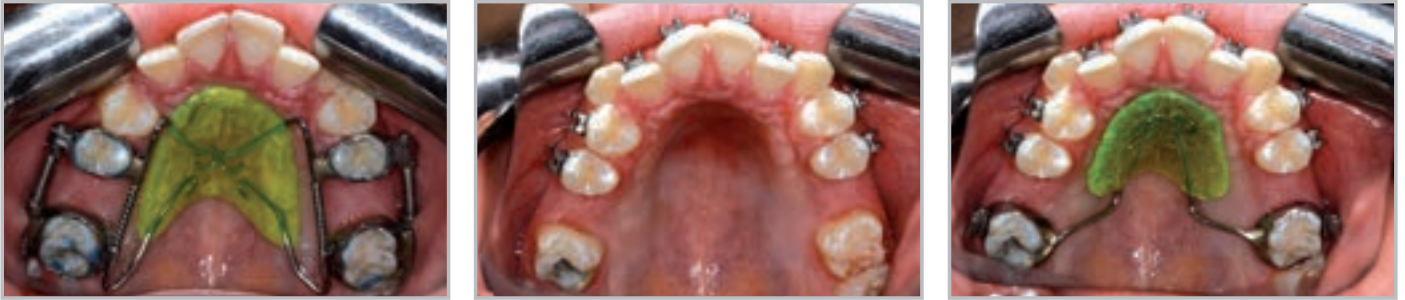

Figg. 13-15 - Visione oclusale della distalizzazione effettuata dopo 35 giorni di attivazione. Sono stati ottenuti già circa 3 mm per lato, anche in presenza dei secondi molari erotti



Figg. 16-17 - Radiografie endorali: particolari della distalizzazione che dimostrano la buona situazione parodontale e la assenza di riassorbimenti radicolari

Fine della distalizzazione 30-06-2003



Figg. 18-20 - Visione oclusale dell'arcata superiore al termine della distalizzazione: sono stati ottenuti 5 mm di movimento distale dei molari in 71 giorni di attivazione. L'apparecchio viene rimosso (19) e, in questo caso, è trasformato in laboratorio in un bottone di Nance per supporto di ancoraggio

Biomeccanica Straight-wire

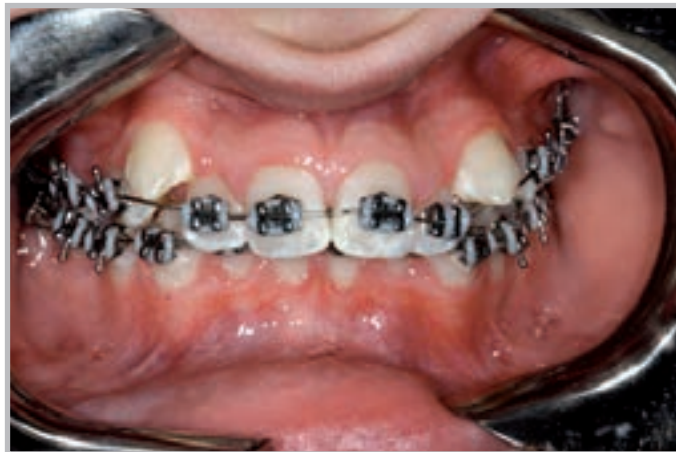
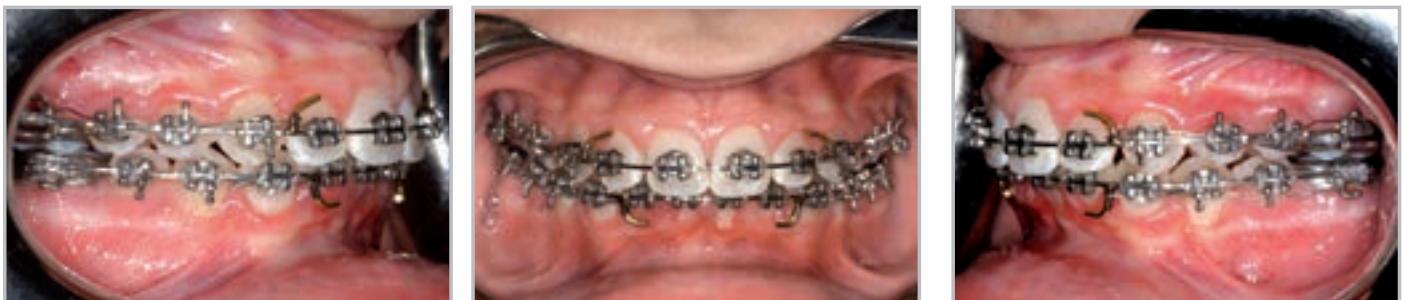
Fig. 21 - Trattamento biomeccanico a filo dritto secondo la tecnica Bennett-McLaughlin, prescrizioni Step System. Fase di livellamento e allineamento: archi .016 nichel-titanio superlastici, .016 acciaio e .020 acciaio



Figg. 22-24 - Fase di chiusura degli spazi: archi rettangolari 19x25 acciaio con tie-backs metallici e successivamente con tie-backs elastici

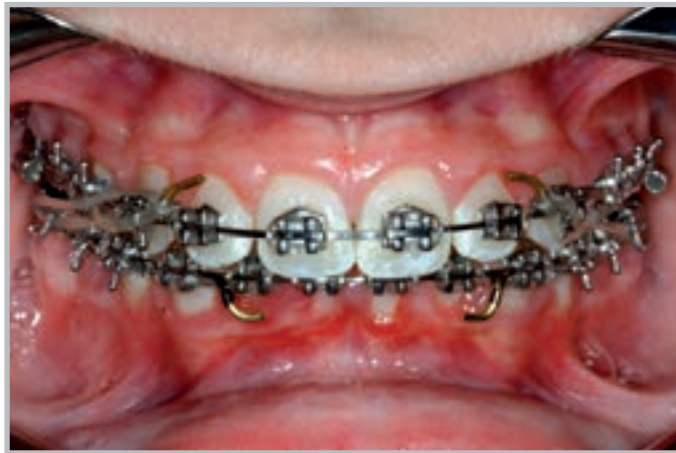
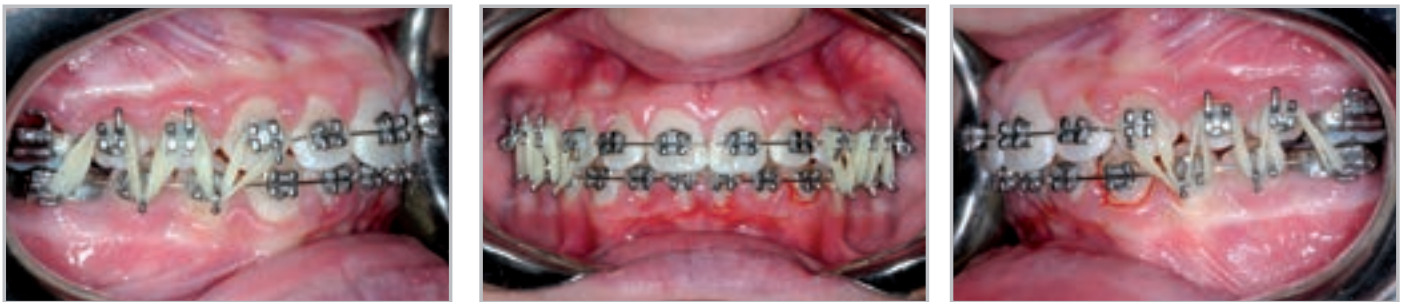
Fig. 25 - Elastici intermassellari di Classe II per completare la correzione dei problemi occlusali

### Finitura e dettagliamento



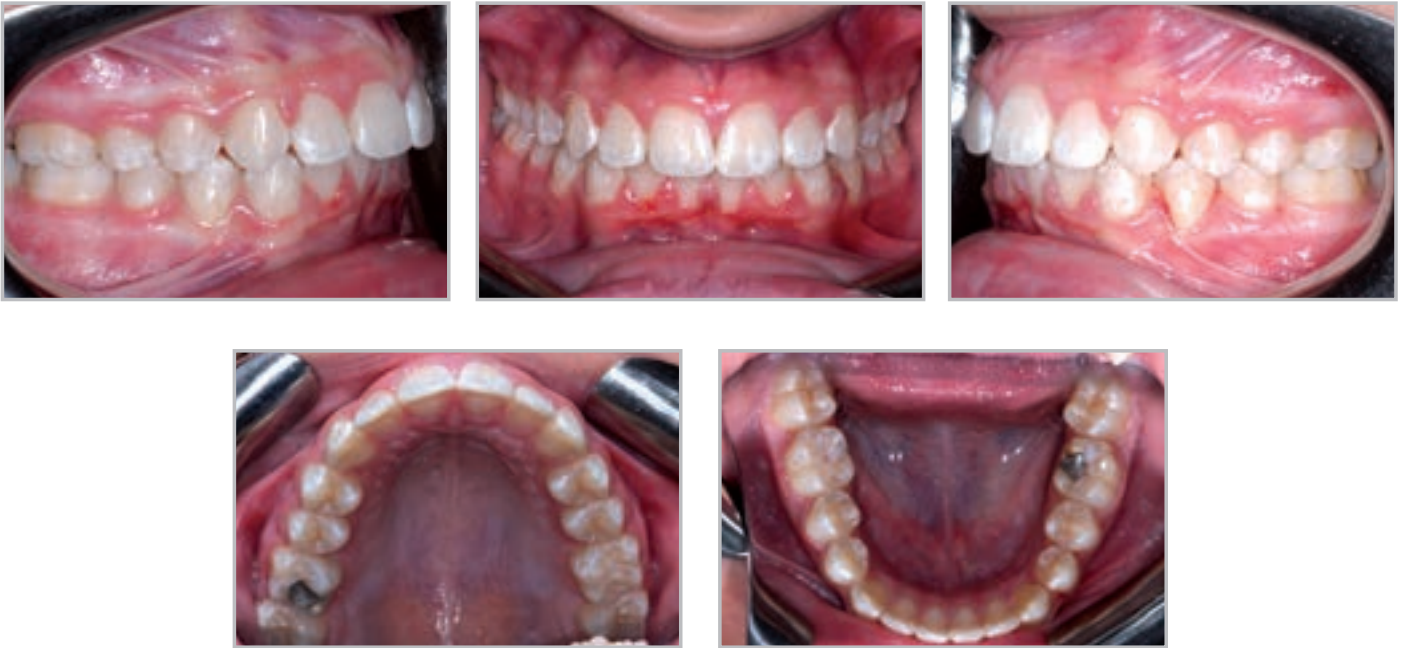Figg. 26-28 - Fase di finitura e stabilizzazione occlusale mediante l'utilizzo di elastici intermassellari con andamento di Classe II. Arco continuo .016" nichel-titanio superlastico in arcata inferiore e arco parziale in acciaio .020 da 12 a 22

### Fine del trattamento

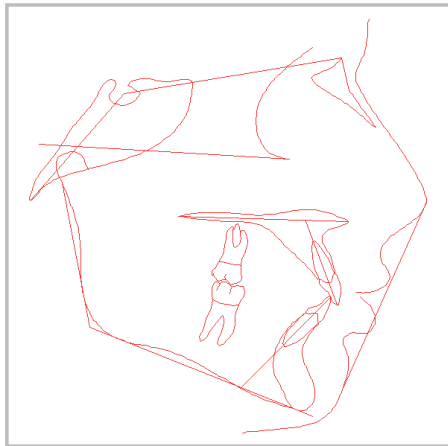
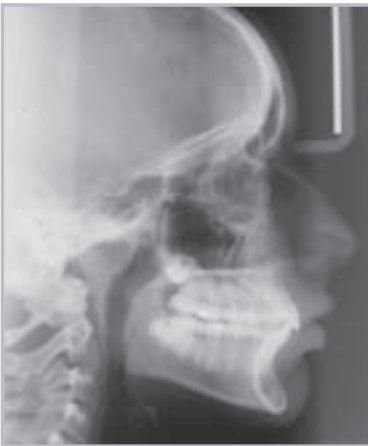

Figg. 29-31

Il volto mantiene le caratteristiche di simmetria presenti all'inizio del trattamento, si osserva semmai un certo grado di aumento dell'altezza facciale inferiore. Buona estetica del sorriso. Labbra competenti con minori segni di ipertono a livello del labbro inferiore. Nella visione di profilo si nota un notevole miglioramento della posizione delle labbra rispetto alle linee estetiche, con aumento dell'angolo naso-labiale a causa della significativa riduzione dell'overjet e del conseguente arretramento del labbro superiore.



Figg. 32-36 - Rapporti dentali di Classe I molare e canina. Overbite e overjet nei limiti della norma. Completa risoluzione dell'affollamento in entrambe le arcate



Figg. 37-39 - Teleradiografia, tracciato cefalometrico finale e misurazioni di confronto

OJ mm	9,8	2,6
OB mm	4,2	2,1
S-N-A ^	76,4	74,6
S-N-B ^	73,3	73,1
A-N-B ^	3,1	1,6
A to Nasion perp. mm	-1,5	-2,4
Pog to Nasion perp. mm	-2,7	-1,8
Wits mm	3,8	0,3
Go-Gn to S-N ^	30,1	31,4
Mand. P. to FH ^	17,1	18,2
Go-Me to Palatal P. ^	21,7	21,6
N-S-Ar ^	135,4	134,1
S-Ar-Go ^	128,5	131,5
Ar-Go-Me ^	127,2	127,2
Sum	391,1	392,9
Ar-Goi-Me ^	122,2	122,7
Ar-Goi-N ^	55,6	53,9
N-Goi-Me ^	66,6	68,7
S-Go mm	70,4	71,2
Upper Inc. to Palatal P. ^	118,7	112,3
Lower Inc. to Go-Me ^	92,2	100,9
Interincisal Angle ^	120,5	115,2
Upper Inc. to A-Pog. mm	8,4	5,7
Lower Inc. to A-Pog. mm	-1,4	3,3
Nasolabial Angle ^	116,9	124,5
Upper Lip to E-plane mm	0,8	-0,9
Upper Lip Protrusion mm	5,6	3,7
Lower Lip to E-plane mm	-1,3	0,5
Lower Lip Protrusion mm	1,2	3,4

## Conclusioni

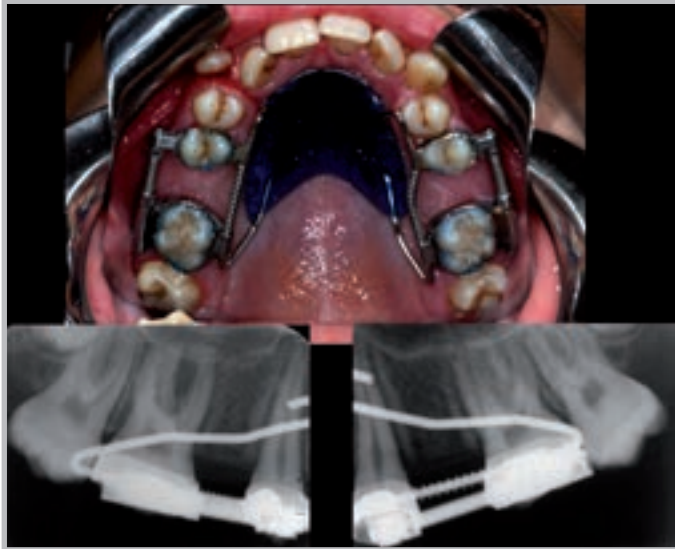


Fig. 40

Il FCA si è dimostrato un dispositivo efficace ed efficiente per la distalizzazione molare bilaterale e monolaterale, che si ottiene in una media di 2.4 mesi (Fig. 40).

È un apparecchio versatile che può utilizzare come supporto di ancoraggio sia i denti permanenti quanto i decidui.

I molari si sono mossi distalmente in media di 4 mm per lato con una inclinazione distale abbastanza contenuta (di soli 4.6° in media).

Il 70% dello spazio che si crea è dovuto alla distalizzazione dei molari, mentre solo il 30% è causato dalla reciproca perdita di ancoraggio anteriore.

Non sono state riscontrate differenze nella quantità e qualità del movimento distale dei molari in soggetti che presentavano i secondi molari erotti rispetto a quelli con solo i primi molari presenti in arcata.

Il FCA riduce il tempo di cura nei casi di Classe II con piano di trattamento non estrattivo.

Non causa perdita di ancoraggio anteriore né cambiamenti nella dimensione verticale.

Dopo la distalizzazione viene facilmente trasformato in supporto di ancoraggio.

*(segue)*

## “UN COCKTAIL DI...ORTODONZIA”

### TERRAZZA MARTINI MILANO

Grande interesse e partecipazione, il 14 MAGGIO scorso alla TERRAZZA MARTINI di Milano, per il nostro “COCKTAIL...DI ORTODONZIA” con i Dottori Roberto Ferro, Daniel Celli, Claudio Lanteri e Arturo Fortini.



## NUOVI PRODOTTI LEONE

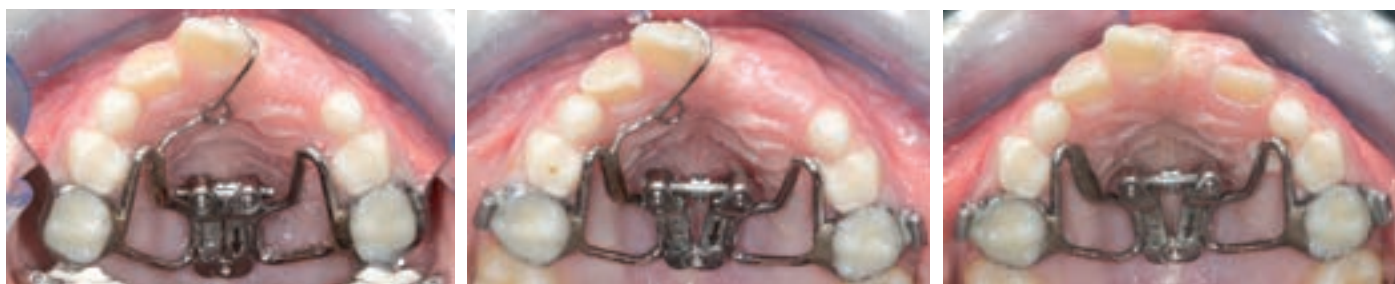### A0625-07

#### MINI DISGIUNTORE A VENTAGLIO *(brevettato)*

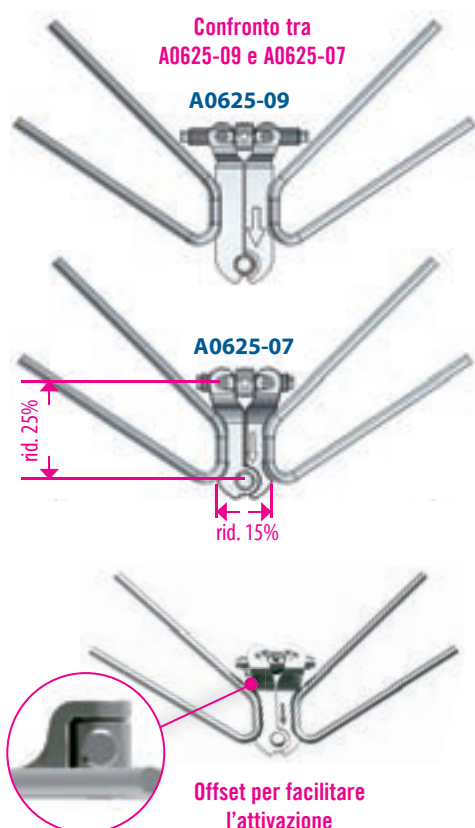
Da un'idea della Dr.ssa Eleonora Schellino e del Prof. Remo Modica

Questo nuovo disgiuntore rappresenta la versione ridotta del nostro disgiuntore a ventaglio A0625-09 del quale conserva le caratteristiche principali come la geometria dei corpi, la conformazione e la saldatura dei bracci, lo stop di fine corsa allo snodo posteriore e le estremità non filettate della vite maschio. L'ingombro complessivo e la massima espansione raggiungibile sono di circa il 20-25% in meno di quelli della versione 9 mm.

La caratteristica geometrica che maggiormente differenzia i due modelli è la conformazione della parte anteriore che, nel caso della nuova versione 7 mm, è stata progettata per poter collocare la vite il più in alto possibile nel palato con il minimo ingombro.



Per gentile concessione della Prof. Paola Cozza - Dipartimento di Ortodonzia, Università Tor Vergata, Roma





Interamente costruito in acciaio inossidabile biomedicale. I bracci sono saldati laser sul corpo. Freccie indicanti la direzione d'apertura integrali nel corpo **MIM**®. È un dispositivo per l'espansione rapida del palato che permette di ottenere un allargamento del solo settore anteriore del mascellare, mantenendo minima o nulla l'espansione a livello molare. Al raggiungimento della massima capacità espansiva si autodisattiva annullando la possibilità di overtreatment. Fornito con **chiavetta snodata** con manico per facilitare l'attivazione endorale domiciliare. Disponibile l'apposito strumento autobloccante per la modellazione dei bracci P0625-07.

Confezioni da 1 pezzo

Euro 29,40 +IVA



Chiavetta snodata  
inclusa nella confezione

		fori da attivare per la max espansione consentita
7 mm	0,9 mm	31



## NUOVI PRODOTTI LEONE

**A0625-07****STRUMENTO AUTOBLOCCANTE PER LA MODELLAZIONE DEI BRACCI DEI DISGIUNTORI A VENTAGLIO** *(do. brevetto)*

Pratico strumento per tenere fermamente il disgiuntore; permette una facile e precisa modellazione dei bracci unitamente all'apposito piegabracci P1620-02. Le estremità di presa sono sagomate in base al modello del disgiuntore per evitare il danneggiamento dei corpi e sono mantenute chiuse da un meccanismo di bloccaggio a cursore che si attiva e disattiva con la semplice azione del pollice. Lo spessore dell'estremità prensili è studiato in modo da indicare lo spazio minimo da mantenere tra il corpo del disgiuntore e la volta palatina: appoggiando lo strumento con la vite sul modello di gesso sarà chiaramente visibile sia la corretta inclinazione che l'altezza a cui piegare i bracci. Utile anche per testare la vite in apertura prima dell'utilizzo aprendo e richiudendo il disgiuntore con l'apposita chiavetta dritta.

Confezioni da 1 pezzo  
Euro 96,00 +IVA

**P0625-09**

per disgiuntore  
**A0625-09**

**P0625-07**

per disgiuntore  
**A0625-07**

**P1156-00****PINZA OTTICA DI TWEED\*\*\***

Pinza concava convessa di acciaio inox con punte di carburo di tungsteno progettata per fare loops, omega loops e stop distali su fili rotondi e rettangolari. Approvata dalla C.H. Tweed International Foundation.

Confezione da 1 pezzo  
Euro 149,00 +IVA

**M0773-00****MASCHERA FACCIALE MINI CON REGOLAZIONE ORIZZONTALE**

Indicata nel trattamento delle retrusioni mascellari, dei prognatismi mandibolari e delle schisi palatali. Il cambiamento dei rapporti fra mascella e mandibola facilita il successivo trattamento ortodontico. Interamente costruita in acciaio inossidabile e resina atossica, può essere aggiustata dimensionalmente per adattarla alle singole necessità con regolazione orizzontale.

Tutti i bloccaggi sono realizzati con viti a brugola. Colore beige.

Confezione da 1 pezzo:

1 maschera, 1 chiavetta di regolazione e istruzioni d'uso in custodia da consegnare al paziente

Euro 36,60 +IVA

## VITI POP® Perfect Orthodontic Performance

- Realizzata in acciaio e tecnopolimero per uso biomedicale.
- La vite maschio non è a contatto con la resina ortodontica: il funzionamento non è, quindi, influenzato né dalla qualità dell'acrilico né dalla tecnica di lavorazione o dal non rispetto dei tempi di polimerizzazione.
- Spinta espansiva costante: l'iniezione ad alta pressione del polimero permette una perfetta ricopiatura della filettatura assicurando una trasmissione della forza espansiva costante senza rischi di disattivazione involontaria in bocca.
- Le guide rettangolari autocentranti assicurano una espansione biomeccanicamente controllata ed assolutamente simmetrica.
- La conformazione piatta delle guide, con la loro conseguente flessibilità, consente il rilascio graduale della spinta espansiva favorendo un movimento ortodontico fisiologico.
- La flessibilità della vite permette di compensare eventuali leggere recidive dovute all'incostanza di utilizzo della placca da parte del paziente e risulta molto vantaggiosa nelle contenzioni post espansione rapida.
- L'alta adattabilità dell'apparecchio rende confortevole l'applicazione in bocca anche nei giorni immediatamente successivi all'attivazione.
- Sul corpo sono presenti due frecce in rilievo indicanti il senso di apertura della vite; in caso di utilizzo di una resina di colore simile ai corpi è possibile applicare facilmente la freccia di colore bianco posta sulla linguetta che renderà più visibile la direzione di attivazione.
- La linguetta di posizionamento, realizzata in due pezzi uniti con un'esclusiva geometria, protegge perfettamente i fori di attivazione durante la zeppatura dalla resina e facilita la rimozione dopo la polimerizzazione.
- Il corpo delle viti è disponibile in 5 colori.



Inquadra il QR  
e visualizza il video

### VITE POP PER SUPERIORE Confezioni da 10 pezzi Euro 29,80 +IVA

giallo	arancio	rosso	verde	argento	mix colori
A4805-14G	A4805-14E	A4805-14R	A4805-14V	A4805-14T	A4805-90 x2

### VITE POP UNIVERSALE Confezioni da 10 pezzi Euro 29,80 +IVA

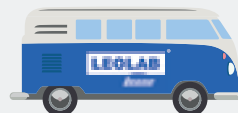giallo	arancio	rosso	verde	argento	mix colori
A4800-12G	A4800-12E	A4800-12R	A4800-12V	A4800-12T	A4800-90 x2

# FOCUS



## Gli incontri già svolti...

### Leone *on the road...*



#### ROMA – 16 Aprile 2016

Evento organizzato insieme al laboratorio ORTHOROMA

**Relatore Ospite:** Dr.ssa Giulia Fortini


“PRESA DELL’IMPRONTA e STRIPPING INTERPROSSIMALE:  
I PICCOLI PARTICOLARI CHE FANNO LA DIFFERENZA”

#### FIRENZE – 18 Aprile 2016

Evento organizzato insieme al laboratorio FIRENZE ORTODONZIA

**Relatore Ospite:** Dr.ssa Giulia Fortini

“PRESA DELL’IMPRONTA e STRIPPING INTERPROSSIMALE:  
I PICCOLI PARTICOLARI CHE FANNO LA DIFFERENZA”



#### UDINE – 28 Aprile 2016

Evento organizzato insieme al laboratorio ORTOTEC

**Relatore Ospite:** Dr. Matteo Beretta

(Gruppo di Studio Leaf Expander – Lanteri)

“LEAF EXPANDER: PRINCIPI BIOMECCANICI,  
LA COSTRUZIONE, I RISULTATI CLINICI”

#### AGRIGENTO – 28 Maggio 2016

Evento organizzato insieme al laboratorio L.T.O Ortodonzia

**Relatore Ospite:** Dr.ssa Giulia Fortini

“PRESA DELL’IMPRONTA e STRIPPING INTERPROSSIMALE:  
I PICCOLI PARTICOLARI CHE FANNO LA DIFFERENZA”



LEONE S.p.A. ORTODONZIA e IMPLANTOLOGIA

Via P. a Quaracchi, 50 • 50019 Sesto Fiorentino FIRENZE • Tel. 055.30441 Fax 055.374808 • info@leone.it www.leone.it



## ANCONA – 10 Giugno 2016

Evento organizzato insieme a  
IL LABORATORIO ORTODONTICO di Gianluca Serenelli  
**Relatore Ospite:** Dr. Fabio Giuntoli  
“LA TECNICA LINGUALE SEMPLIFICATA:  
IL SISTEMA IDEAL”

## VILLA LEMPA (TE) – 23 Giugno 2016

Evento organizzato insieme al laboratorio ORTHOFAN  
**Relatore Ospite:** Dr. Alvisè Caburlotto  
“PRESA DELL'IMPRONTA e STRIPPING INTERPROSSIMALE:  
I PICCOLI PARTICOLARI CHE FANNO LA DIFFERENZA”



ANCONA

PADOVA

BOLOGNA

Prossimi

# Leone<sup>on</sup> the road...

*Incontri gratuiti monotematici*



VICENZA



**22 OTTOBRE 2016**

**LEAF EXPANDER: PRINCIPI BIOMECCANICI,  
LA COSTRUZIONE, I RISULTATI CLINICI**

Relatore: Gruppo di Studio Leaf Expander - LANTERI

OLBIA



**4 NOVEMBRE 2016**

**PRESA DELL'IMPRONTA E STRIPPING INTERPROSSIMALE:  
I PICCOLI PARTICOLARI CHE FANNO LA DIFFERENZA**

Relatore: Dr. Alvisè Caburlotto

SASSARI



**5 NOVEMBRE 2016**

**PRESA DELL'IMPRONTA E STRIPPING INTERPROSSIMALE:  
I PICCOLI PARTICOLARI CHE FANNO LA DIFFERENZA**

Relatore: Dr. Alvisè Caburlotto

ROMA



**10 NOVEMBRE 2016**

**LEAF EXPANDER: PRINCIPI BIOMECCANICI,  
LA COSTRUZIONE, I RISULTATI CLINICI**

Relatore: Gruppo di Studio Leaf Expander - LANTERI

FIRENZE



**25 NOVEMBRE 2016**

**LEAF EXPANDER: PRINCIPI BIOMECCANICI,  
LA COSTRUZIONE, I RISULTATI CLINICI**

Relatore: Gruppo di Studio Leaf Expander - LANTERI

Per maggiori informazioni consultare il  
sito [www.leone.it](http://www.leone.it)

Seguici su  
Facebook:  
LeolabLeone



# La vite POP entrata di default nella pratica quotidiana

Sig. Mariano Zocche, Laoratorio ortodontico Zocchelab – Vicenza e Verona



Da circa un anno abbiamo introdotto nella produzione quotidiana del nostro laboratorio la nuova vite POP Leone per i dispositivi ortodontici dove è prevista la vite di espansione. Abbiamo fatto questa scelta dopo aver valutato e provato la vite su vari dispositivi ed avere avuto una risposta positiva da parte dei clinici in merito alla facilità di attivazione, alla stabilità ed alle dimensioni in quanto la vite è facilmente applicabile anche in piccoli palati. Oltre al piacevole formato, la POP è disponibile in tanti colori che rendono i dispositivi più accattivanti per i bambini (Figg. 1-3).

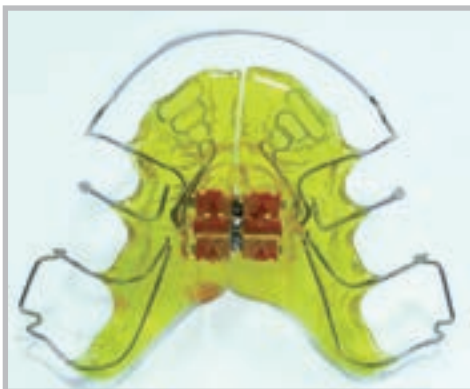


Fig. 1

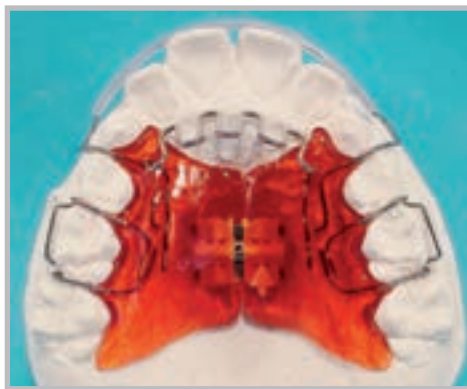

Fig. 2

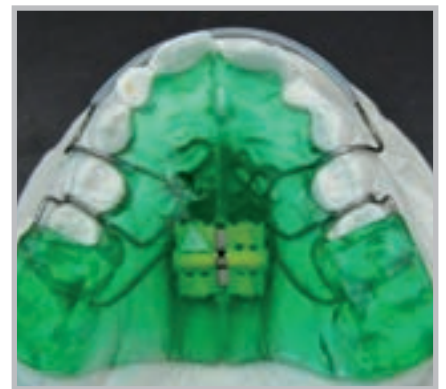


Fig. 3

Sui primi test che abbiamo fatto ci ha incuriosito la flessibilità che la vite ha quando è molto aperta, cioè alla fine dell'espansione, temevamo che non esercitasse a fondo l'espansione programmata, ma al contrario, abbiamo notato che la flessibilità facilita l'inserimento del dispositivo, esercitando una spinta "ammortizzata" (Figg. 4, 5).



Fig. 4



Fig. 5

Per alcuni dispositivi che sono sottoposti a pressioni molto elevate, ci riferiamo ad attivatori tipo Andresen, Bondi, Twin-Blok, Planas, Simoes ed altri, la vite è il punto di congiunzione tra le due emiarcate, dove viene scaricata tutta la pressione della muscolatura verticale e sagittale, le viti POP impiegate hanno mantenuto un'ottima stabilità trasversale e ottenuto tutta l'espansione che era stata programmata senza avere intoppi o cedimenti (Figg. 6-11).

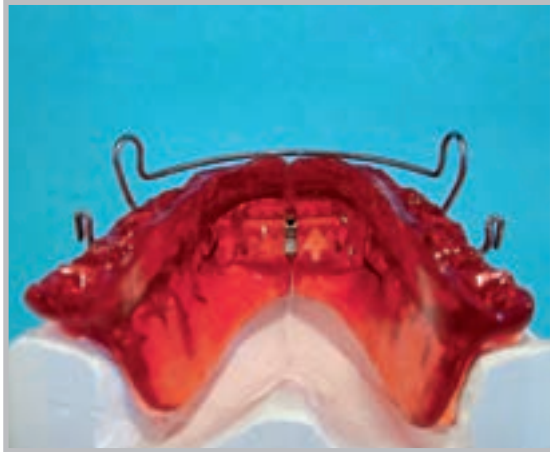

Fig. 6

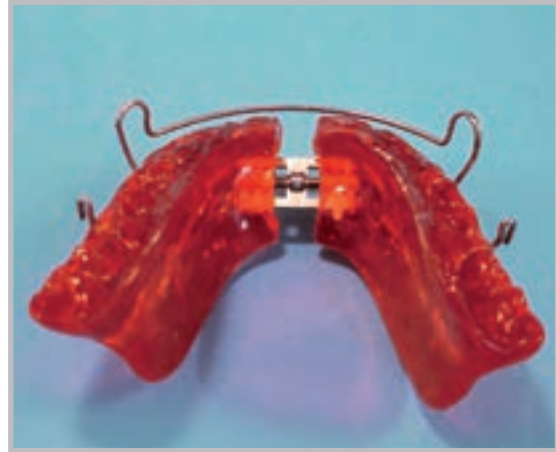

Fig. 7

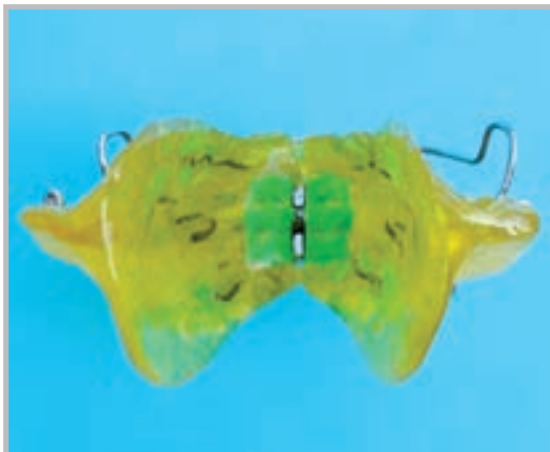

Fig. 8

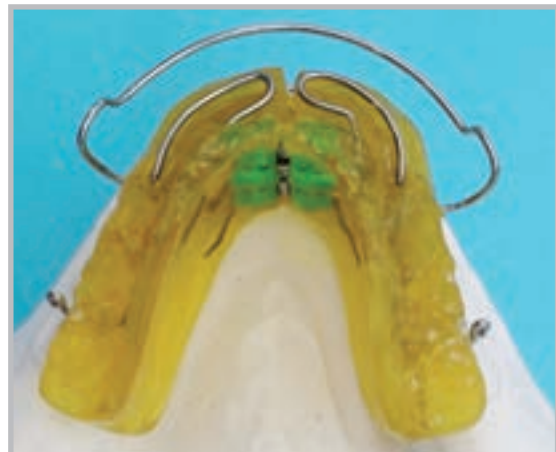

Fig. 9

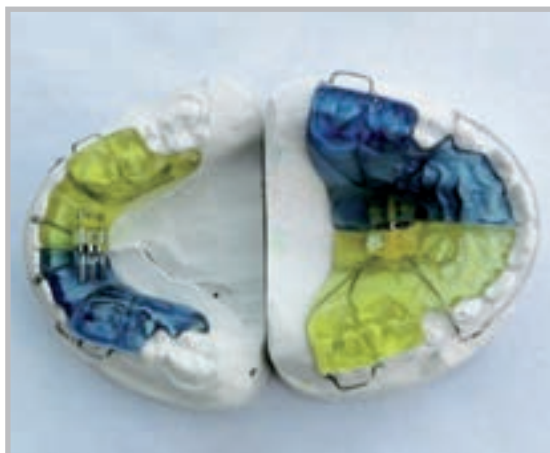

Fig. 10



Fig. 11

L'uso della vite POP in laboratorio è decisamente più semplice rispetto alle altre viti: in particolare, dopo la resinatura per la rimozione della linguetta di protezione che si presenta già sezionata in due parti e si stacca con estrema facilità (Fig. 12). Il disegno delle frecce sul corpo vite consente di vedere la direzione di attivazione da più parti (Fig. 13), la si può rendere ancora più visibile sovrapponendo la freccia di plastica che si trova unita alla linguetta di protezione (Figg. 14-16).




Fig. 12




Fig. 13

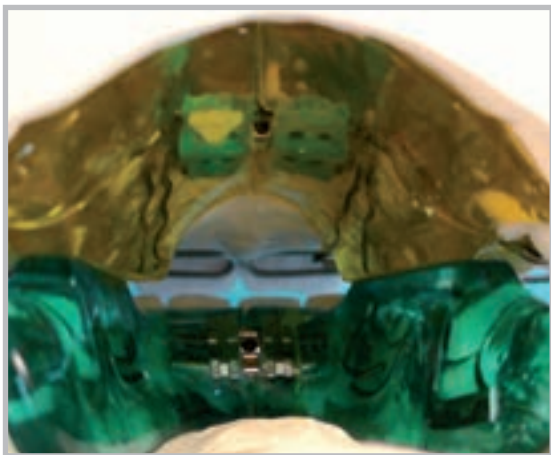


Fig. 14

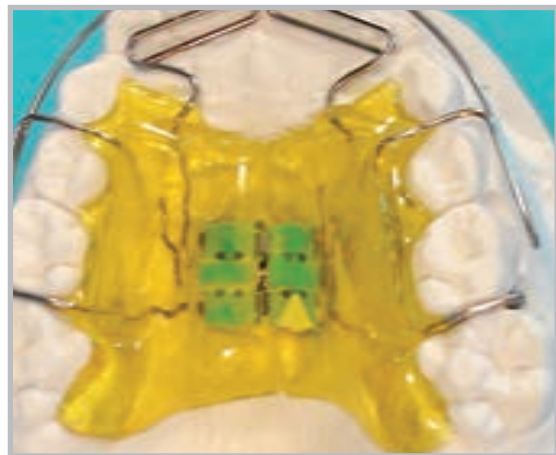


Fig. 15

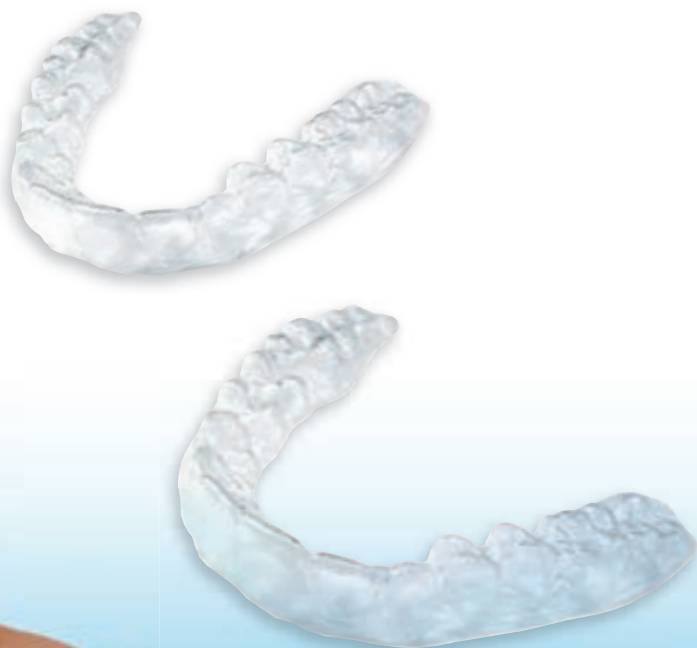

Fig. 16

# MATERIALE

## BIOCOMPATIBILE

## TERMOFORMABILE



Ortodonzia e Implantologia

**Ufficio vendite Italia:**  
tel. 055.3044600  
fax 055.374808  
italia@leone.it

### DISCHI e PLACCHE TERMOFORMABILI

Ø 120mm	Ø 125mm	125x125mm	spessore	conf.
R7001-05	R7002-05	R7013-05	0,5 mm	25 pz
R7001-08	R7002-08	R7013-08	0,8 mm	25 pz
R7001-10	R7002-10	R7013-10	1,0 mm	25 pz
R7001-15	R7002-15	R7013-15	1,5 mm	15 pz
R7001-20	R7002-20	R7013-20	2,0 mm	10 pz





# 3D in ortodonzia: stereofotogrammetria e ricostruzioni tridimensionali del volto

*Dr. Matteo Camporesi, Dr. Andrea Vangelisti, Dr. Caterina Masucci  
Reperto Ortognatodonzia AOU Careggi – Università di Firenze*

*Dr. Nicolò Defraia, Dr.ssa Matilde Marino Merlo, Dr.ssa Valeria Barone  
Liberi professionisti*

*Prof. Ing Luigi Maria Galantucci  
Ordinario del Dip. di Meccanica, Matematica e Management Politecnico di Bari*

Nell'ultimo decennio la valutazione dei tessuti molli e l'analisi dei parametri dell'estetica del volto hanno assunto un ruolo di importanza crescente in ambito ortodontico, in quanto elementi fondamentali per l'effettuazione di una corretta diagnosi e la conseguente pianificazione del trattamento.

La classica documentazione fotografica, di grande ausilio in medicina per la raccolta dei dati relativi ai pazienti e per l'analisi scientifica e la valutazione clinica degli effetti del trattamento, ha rappresentato fino ad oggi uno strumento diagnostico importante per l'esame dell'estetica del volto e dei tessuti molli. Pari supporto in fase diagnostica viene fornito al clinico dalle indagini radiologiche in due dimensioni prescritte routinariamente in ortodonzia, che consentono l'esame delle strutture scheletriche e dentoalveolari e, in parte, dei tessuti molli.

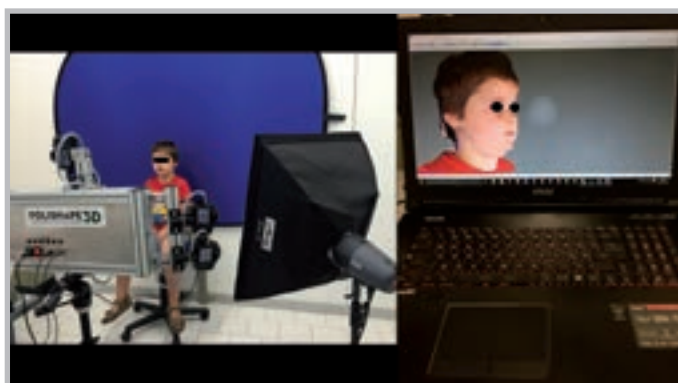
Nel corso degli anni però l'evoluzione tecnologica ha messo a disposizione dei clinici esami strumentali 3D, come la Cone-Beam Computed Tomography (CBCT), che utilizzano una quota di radiazioni ionizzanti ridotta rispetto alla tradizionale Tomografia Computerizzata. La CBCT permette di effettuare la valutazione delle strutture scheletriche unitamente alla valutazione dei tessuti molli nei tre piani dello spazio, avvalendosi di immagini tridimensionali. L'utilizzo di radiazioni ionizzanti tuttavia non permette l'effettuazione frequente di questo tipo di indagine per confronti a breve distanza sia nel paziente in crescita che nel paziente adulto. Altro aspetto critico della CBCT è rappresentato dall'impossibilità di acquisire le immagini del paziente con la testa in posizione naturale.

Alla luce della notevole importanza assunta dall'analisi dei tessuti molli e dell'estetica del paziente, e dell'impegno alla riduzione degli esami che utilizzano radiazioni ionizzanti, negli ultimi anni c'è stato un incremento nell'uso della stereofotogrammetria 3D.

In ambito odontoiatrico, l'ortodonzia e la chirurgia maxillo-facciale rappresentano le due discipline che possono maggiormente avvalersi dell'utilizzo di metodiche 3D che consentono di effettuare una valutazione più estesa e approfondita del paziente (p.e. calcolo di superfici e volumi del volto).

La società Leone Ortodonzia ha messo a disposizione del reparto di Ortognatodonzia dell'AOU Careggi lo scanner fotografico Face Shape Maxi 3D (Polishape 3D SRL; Bari, Italia) (Fig. 1A e B). Lo scanner acquisisce le immagini attraverso sei fotocamere reflex (Canon 1200D, 18Mpx) con 2 flash esterni (Metz BL-400; SB 50-70) sincronizzate e reciprocamente disposte secondo un orientamento prestabilito. Questa tecnologia consente di ottenere una riproduzione 3D del soggetto immediatamente dopo l'acquisizione dei dati; la geometria della superficie tridimensionale e la texture vengono acquisite quasi contemporaneamente.

L'uso dello scanner 3D attraverso software dedicati consente al clinico l'acquisizione di foto tridimensionali in maniera rapida e intuitiva.



Figg. 1A e B

## VANTAGGI DELLA STRUMENTAZIONE

- Esecuzione delle foto extraorali del volto nelle classiche posizioni della testa (frontale, profilo,  $\frac{3}{4}$ ) con un semplice scatto;
- Ricostruzione tridimensionale del volto;
- Valutazione tridimensionale dei tessuti molli;
- Valutazione dei parametri estetici del volto;
- Acquisizione delle immagini della testa del paziente in posizione naturale;
- Acquisizioni frequenti e ripetute secondo le necessità in quanto esame non invasivo.

## ESEMPI DI UTILIZZO DELLA STEREOFOTOGRAMMETRIA 3D

Con la strumentazione a nostra disposizione abbiamo documentato gli effetti sui tessuti molli dell'espansione rapida del mascellare superiore.

Sono stati sottoposti ad acquisizione di immagini 3D del volto con lo scanner fotografico Face Shape Maxi 3D due pazienti che presentavano malocclusione di III Classe scheletrica con inversione del combaciamento latero-posteriore.

Per entrambi i pazienti era previsto il seguente protocollo terapeutico:

- espansione rapida del palato;
- successiva applicazione di maschera facciale.

Le immagini tridimensionali dei pazienti sono state acquisite immediatamente prima dell'applicazione dell'espansore rapido del palato (T0). La seconda acquisizione è stata effettuata al termine della fase di espansione (T1). I soggetti sono stati fotografati con la testa in posizione naturale e le labbra in posizione di riposo.

Le due immagini ottenute (T0 e T1) sono state successivamente sovrapposte attraverso l'utilizzo di un software dedicato (Geomagic Control) sovrapponendo sulla fronte e le sopracciglia.

### CASO 1

Al paziente E. J. (sesso maschile, 9 aa), che presentava una malocclusione di III Classe con morso incrociato bilaterale, è stato applicato un espansore rapido del palato su bande.



Fig. 2 - Foto eseguite dalle 6 fotocamere reflex dello scanner Face Shape Maxi 3D

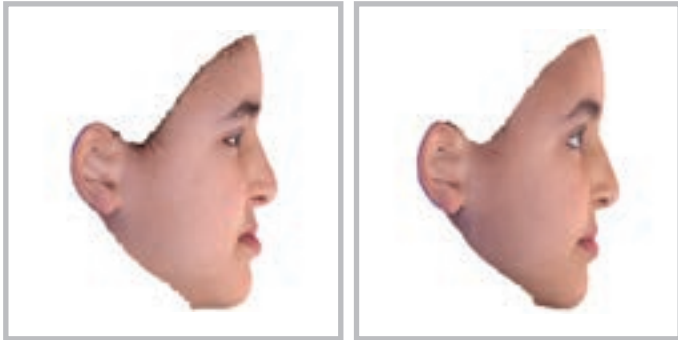


Fig. 3 - Ricostruzione 3D del profilo pre-post espansione (A e B)

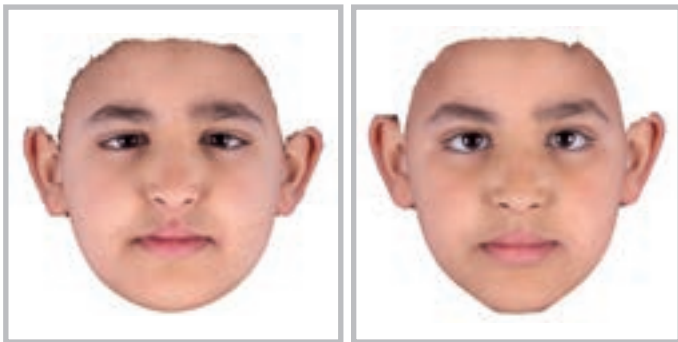

Fig. 4 - Ricostruzione 3D della visione frontale pre-post espansione (A e B)

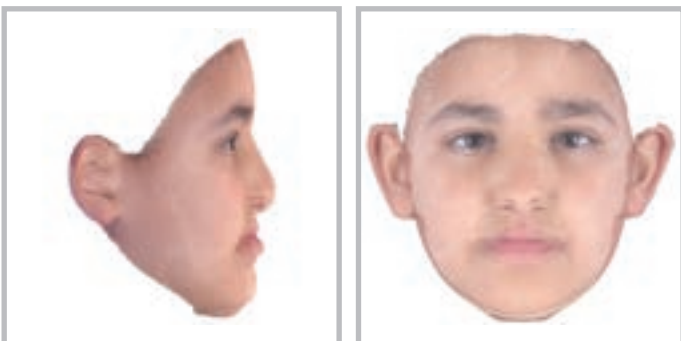


Fig. 5 - Sovrapposizioni delle ricostruzioni 3D: profilo e frontale (A e B)

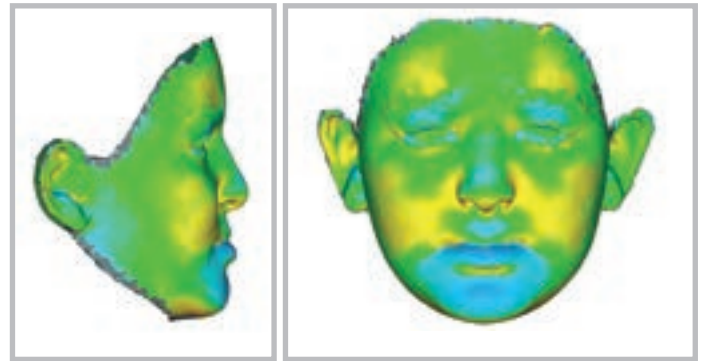


Fig. 6 - Mappa tridimensionale delle sovrapposizioni: profilo e frontale (A e B)

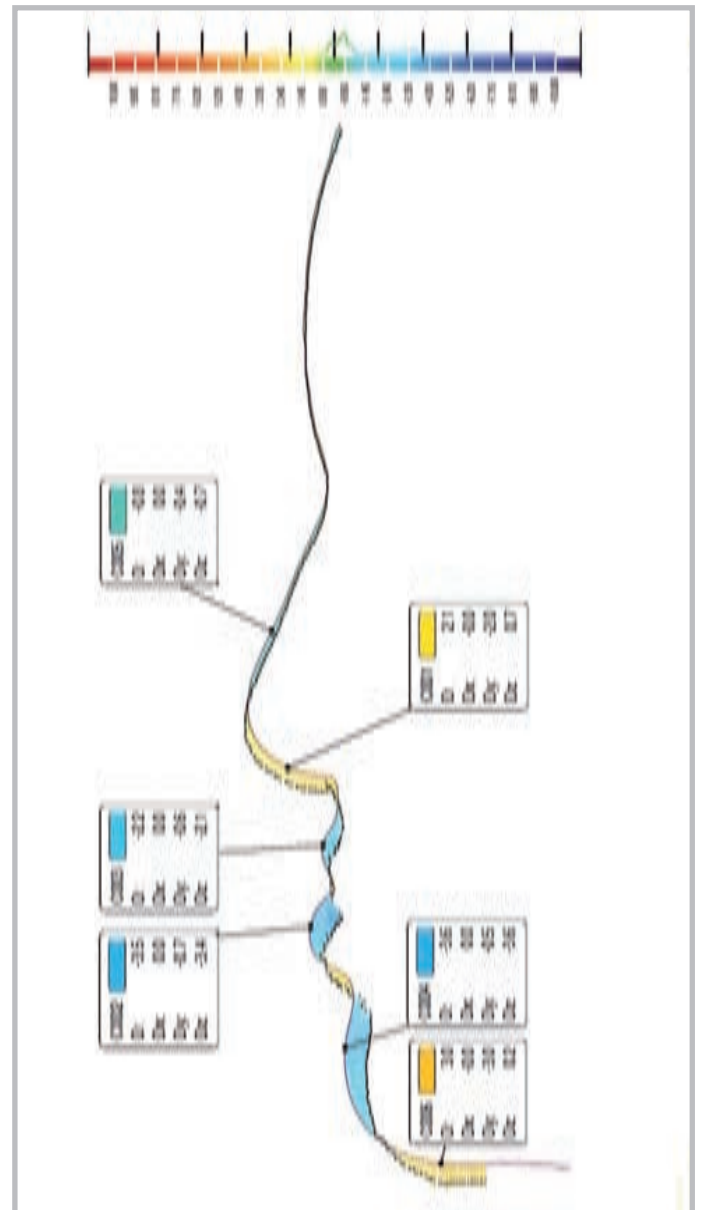


Fig. 7 - Variazioni del profilo dopo l'espansione (linea tratteggiata) rispetto alla condizione pre-espansione (linea continua viola) - distanze D espresse in millimetri

**CASO 2**

Al paziente P.L. (sesso maschile, 7 aa), che presentava una malocclusione di III Classe con morso incrociato monolaterale, è stato applicato un espansore rapido del palato di tipo incollato. Attraverso le sovrapposizioni tridimensionali si è potuto evidenziare come in entrambi i soggetti trattati non si realizzano variazioni significative a livello dei tessuti duri e molli del naso.

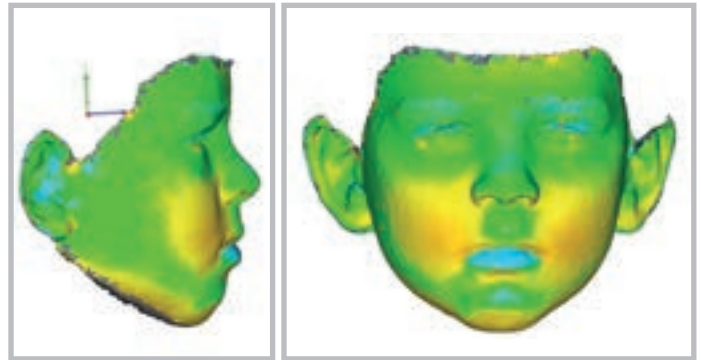


Fig.11 - Mappa tridimensionale delle sovrapposizioni: profilo e frontale (A e B)

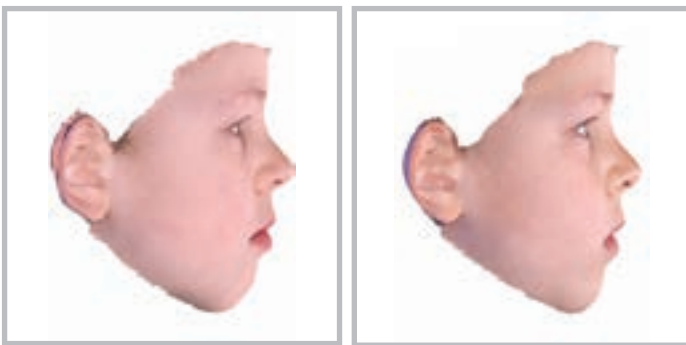


Fig. 8 - Ricostruzione 3D del profilo pre-post espansione (A e B)

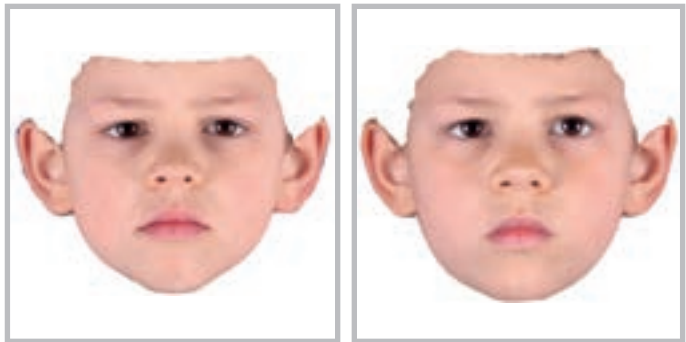

Fig. 9 - Ricostruzione 3D della visione frontale pre-post espansione (A e B)

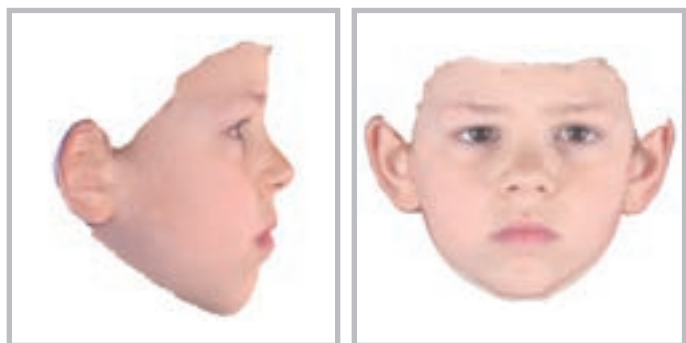

Fig. 10 - Sovrapposizioni delle ricostruzioni 3D: profilo e frontale (A e B)

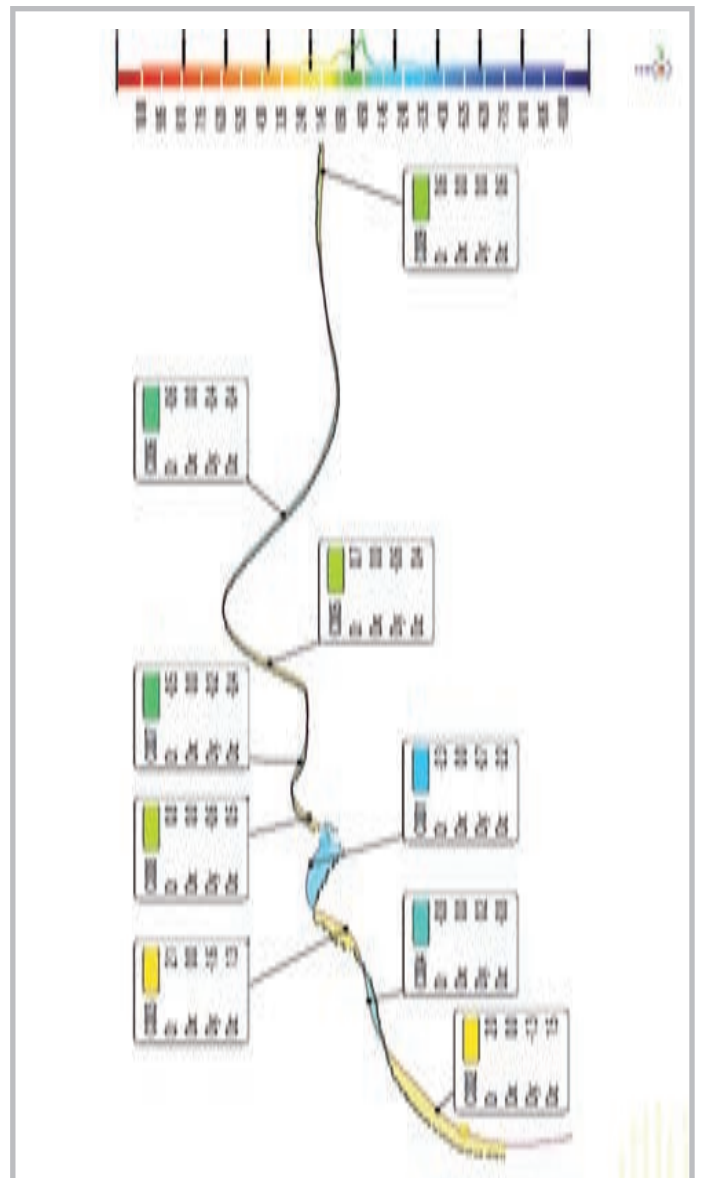


Fig. 12 - Variazioni del profilo dopo l'espansione (linea tratteggiata) rispetto alla condizione pre-espansione (linea continua viola) - distanze D espresse in millimetri

**CONCLUSIONI**

L'utilizzo della stereofotogrammetria 3D per l'analisi del volto del paziente rappresenta sicuramente uno strumento importante sia per il clinico che per il ricercatore. Nello specifico, in ambito ortodontico, rappresenta un ulteriore ausilio per la diagnosi e per la valutazione degli effetti della terapia ortodontica sui tessuti molli. Il vantaggio importante di questa metodica è l'assoluta non invasività che consente all'operatore di effettuare scannerizzazioni 3D senza alcuna preoccupazione per il paziente. Inoltre l'analisi delle immagini ottenute e la possibilità di effettuare sovrapposizioni sui tessuti molli possono aprire nuovi orizzonti per la ricerca in ambito ortodontico al fine di individuare e valutare gli effetti che i principali dispositivi ortodontici e protocolli terapeutici attualmente in utilizzo possono avere sull'estetica del volto dei nostri pazienti.

Un limite attuale di questa metodica è rappresentato dal costo della strumentazione, ancora elevato, e dall'ingombro che impone di predisporre un'area dedicata.

**RINGRAZIAMENTI**

*Si ringrazia: la società Leone Ortodonzia per aver messo a disposizione del reparto di Ortognatodonzia (AOU Careggi) lo scanner fotografico Face Shape Maxi 3D; il Prof. Luigi Maria Galantucci per il supporto tecnico e informatico fornito.*

**BIBLIOGRAFIA**

- *Changes in soft tissue nasal widths associated with rapid maxillary expansion in prepubertal and postpubertal subjects B.M. Johnson, J.A. McNamara Jr, R.L. Bandeen, T.Baccetti Angle Orthod. 2010;80:995-1001*

## 4° Memorial Tiziano Baccetti



**Trattamento in  
dentatura mista oggi:  
principi chiave  
e procedure nuove**

**GENOVA 18 febbraio 2017**

**EVENTO GRATUITO**

**Segreteria Organizzativa**

Dott.ssa Anna Maria Renzini

tel. 010 56362872 Fax 010 56362885

Cell. 339 3369260

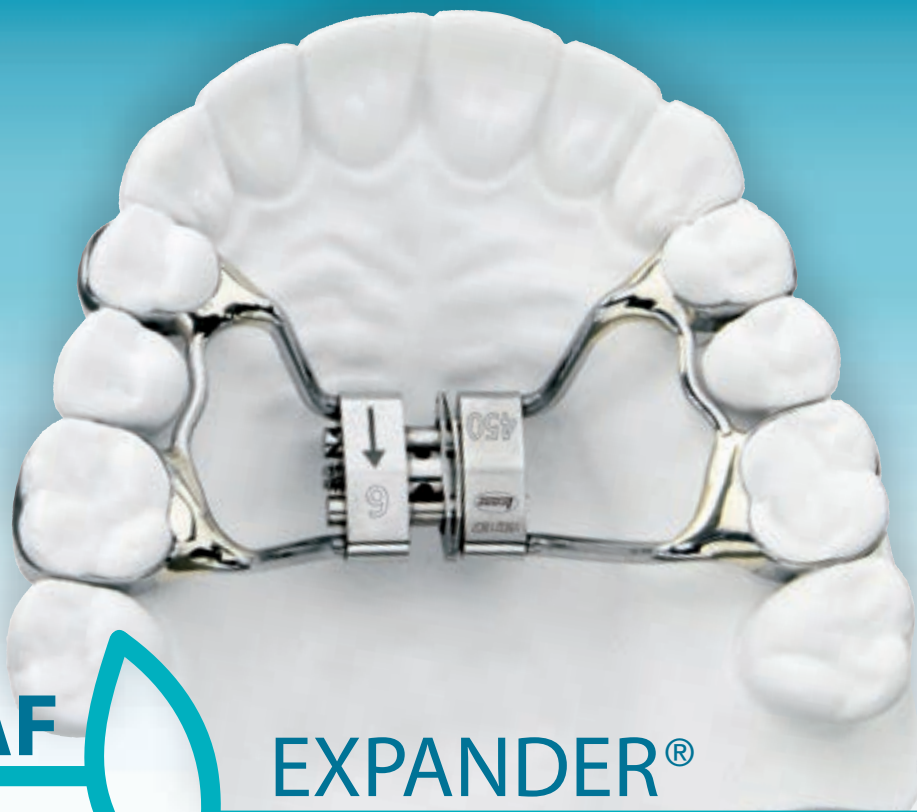e-mail: [annarenzini@cisef.org](mailto:annarenzini@cisef.org)

# ESPANSORE RIATTIVABILE

CON MOLLE A BALESTRA  
**M E M O R I A**<sup>®</sup>



ORTODONZIA e IMPLANTOLOGIA

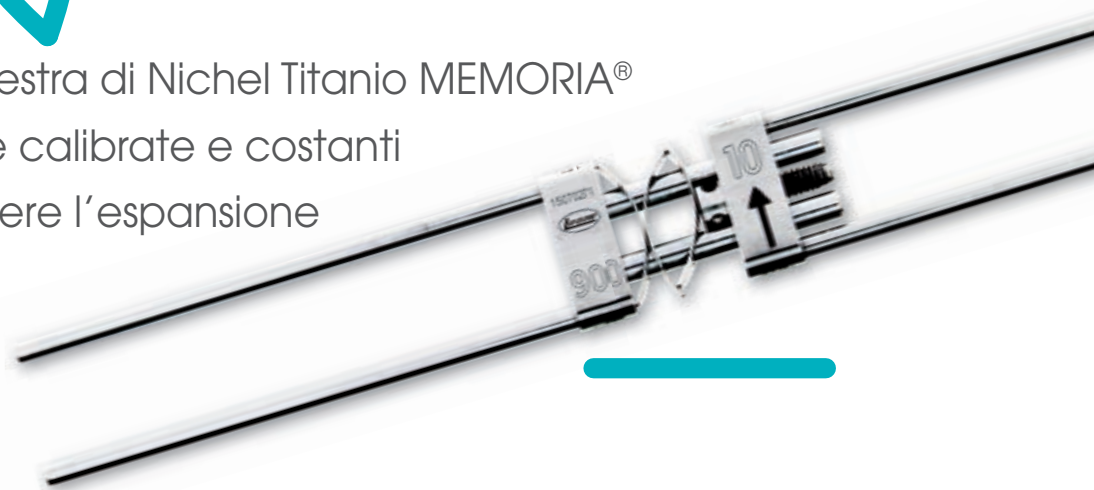

**LEAF**

brevettato

**EXPANDER**<sup>®</sup>

Le molle a balestra di Nichel Titanio MEMORIA<sup>®</sup>  
rilasciano forze calibrate e costanti  
al fine di ottenere l'espansione  
del superiore



# MaXimo: un nuovo distalizzatore intraorale ancorato su miniviti palatali

Dr. Giuseppe Perinetti, Dr.ssa Beatrice Dal Borgo, Dr. Luca Contardo

Dipartimento di Scienze Mediche, Chirurgiche e della Salute, Struttura Complessa di Clinica Odontoiatrica e Stomatologica, Ospedale Maggiore, Università di Trieste

Sig. Paolo Tonini, Sig. Alex Bruno

Titolari del laboratorio ortodontico Ortotec, Gonars – UD



## INTRODUZIONE

In ortodonzia uno dei maggiori problemi è la ricerca dell'ancoraggio. Infatti, molte terapie ortodontiche che richiedono la distalizzazione, mesializzazione o ancora l'espansione mascellare hanno la necessità di un ancoraggio il più stabile possibile. Tra le malocclusioni che più frequentemente un clinico deve affrontare vi sono le seconde Classi. Quando una tale malocclusione è di tipo scheletrico e il paziente presenta la maturazione scheletrica ideale, la terapia funzionale con dispositivi mobili (Perinetti e coll. 2015a) o fissi (Perinetti e coll. 2015b) rappresenta una delle soluzioni per via degli effetti ortopedici della terapia stessa. Altresì, quando i pazienti non possono essere trattati efficacemente in maniera ortopedica oppure, più semplicemente, presentano delle seconde Classi solo dentali (anche di notevole entità) la distalizzazione dell'arcata superiore rappresenta una delle scelte plausibili di trattamento.

Il raggiungimento dell'ancoraggio massimo nei settori anteriori in questi casi è molto difficile da ottenere con le sistematiche ortodontiche classiche intraorali. Inoltre, richiedono un alto grado di collaborazione dei pazienti, come ad esempio le sistematiche ancorate su Lip-bumper (Scalia e coll. 2016).

Negli ultimi anni si è sempre più diffuso l'uso dell'ancoraggio scheletrico tramite miniviti ortodontiche (definite anche come temporary anchorage devices, TADs) che vengono inserite all'interno delle compagini ossee dei mascellari e lasciate in sede fino a che se ne rendesse necessario l'uso. A tal riguardo, una recente meta-analisi ha dimostrato come tutte le tecniche distalizzanti classiche hanno una perdita di ancoraggio pari o maggiore al grado di distalizzazione, mentre le tecniche con miniviti ortodontiche non subiscono perdite di ancoraggio (Grec e coll. 2013). Le miniviti possono essere inserite sia vestibolari tra le radici dentali (Ludwig e coll. 2011b) che palatali (Ludwig e coll. 2011a). In particolare, le miniviti palatali hanno il vantaggio di avere siti implantari molto ampi e distanti dalle radici dei denti (Holm e coll. 2016;Epub), cosa che invece è meno presente nei siti vestibolari con frequenze di fallimento fino al 13% circa (Papageorgiou e coll. 2012), dovuta spesso alla

vicinanza delle strutture radicolari (Kuroda e coll. 2007).

Uno dei principali problemi tecnici nelle terapie distalizzanti non risiede solo nella distalizzazione iniziale dei molari ma anche nel loro mantenimento in sede mentre vengono arretrati premolari e canini. In questo contesto, il limite nell'uso delle miniviti vestibolari risiede nel fatto che devono necessariamente essere riposizionate durante le fasi di distalizzazione. Al contrario, dispositivi ancorati su miniviti palatali possono essere facilmente bloccati (senza riposizionare miniviti o modificare parti di essi) dopo la distalizzazione dei molari, diventando mezzi di ancoraggio e non più di distalizzazione attiva.

Di recente produzione è la vite da espansore Leaf Expander (Leone, Sesto Fiorentino), evoluzione della vite ELA progettata da Claudio Lanteri e Filippo Francolini (Lanteri e coll. 2005), che ha la caratteristica di presentare all'interno del suo corpo alcuni elementi elastici formati da piccole molle (balestre) realizzate in Nichel-Titanio (Fig. 1). L'attivazione della vite, mettendo in compressione le balestre, sviluppa una forza di natura elastica che permette di garantire la spinta costante (di 450 o 900 grammi, entrambe con viti da 6 o 10 mm, a seconda del modello), continua e simmetrica della vite stessa (Gianolio e coll. 2014).



Fig. 1 - In foto mostrato il modello usato nel presente caso clinico, con forza medium da 800 grammi e vite da 6 mm, oggi sostituita dall'azienda con molla da 900 grammi

Sebbene la vite Leaf Expander sia stata progettata per espansione lenta del palato (Lanteri e coll. 2016), le sue caratteristiche di rilascio graduale di forza costante con attivazione mensile ne fanno un buon candidato per un distalizzatore su miniviti palatali. Tale considerazione deriva dal concetto che il movimento dentale ottimale richiede forze continue e costanti (Perinetti e coll. 2011) proprio come da vite Leaf Exander.

In definitiva, la scelta della vite Leaf Expander per costruire un distalizzatore ancorato su miniviti, denominato 'MaXimo', è dovuta essenzialmente al raggiungimento dei seguenti obiettivi:

1. realizzare un dispositivo semplice e affidabile
2. garantire notevole stabilità al dispositivo stesso in fase di distalizzazione e successiva ritenzione
3. ridurre le problematiche dovute alla gestione del dispositivo durante la terapia.

Nel presente caso clinico, ancora in corso, viene riportata una nuova metodica di distalizzazione con distalizzatore MaXimo, che è stato messo a punto presso la Scuola di Specializzazione dell'Università di Trieste.

### CASO CLINICO

La paziente M.F. di 13 anni e 2 mesi (Figg. 2-5) si presenta alla nostra osservazione con una seconda Classe I divisione di tipo dento-alveolare senza contrazione palatale, associata ad affollamento dell'arcata superiore e inferiore e con morso profondo (Fig. 3). La paziente presenta una prima Classe scheletrica con lieve tendenza alla seconda e una notevole ipodivergenza (angolo SN-GoGn, 25.8°). Sebbene i valori di SNA e SNB siano nella norma, si evidenzia una biretrusione in base alla distanza dei punti A e Pog dalla perpendicolare al piano di Francoforte passante per N (N-perp) (Fig. 4). Gli incisivi inferiori presentano inclinazione normale rispetto alla base ossea (96.5°), mentre i superiori risultano palatalizzati (107.4°). Il caso, essendo una seconda Classe dentale associata ad una prima Classe scheletrica ipodivergente con morso profondo, trova una pianificazione ideale nella terapia di distalizzazione superiore per ripristinare le prime Classi dentali e limitare l'ipodivergenza. Alla OPT si evidenziano le gemme degli ottavi presenti nell'arcata superiore (Fig. 5).

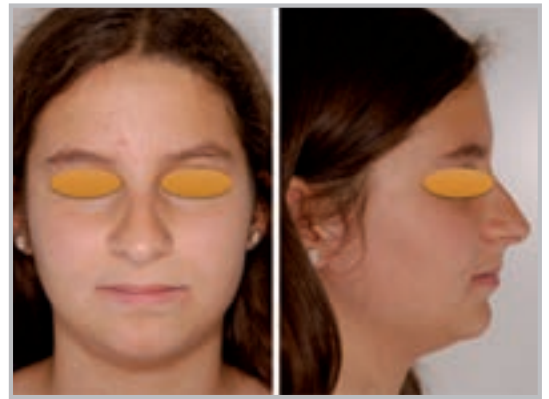

Fig. 2 - Foto extraorali della paziente a inizio terapia

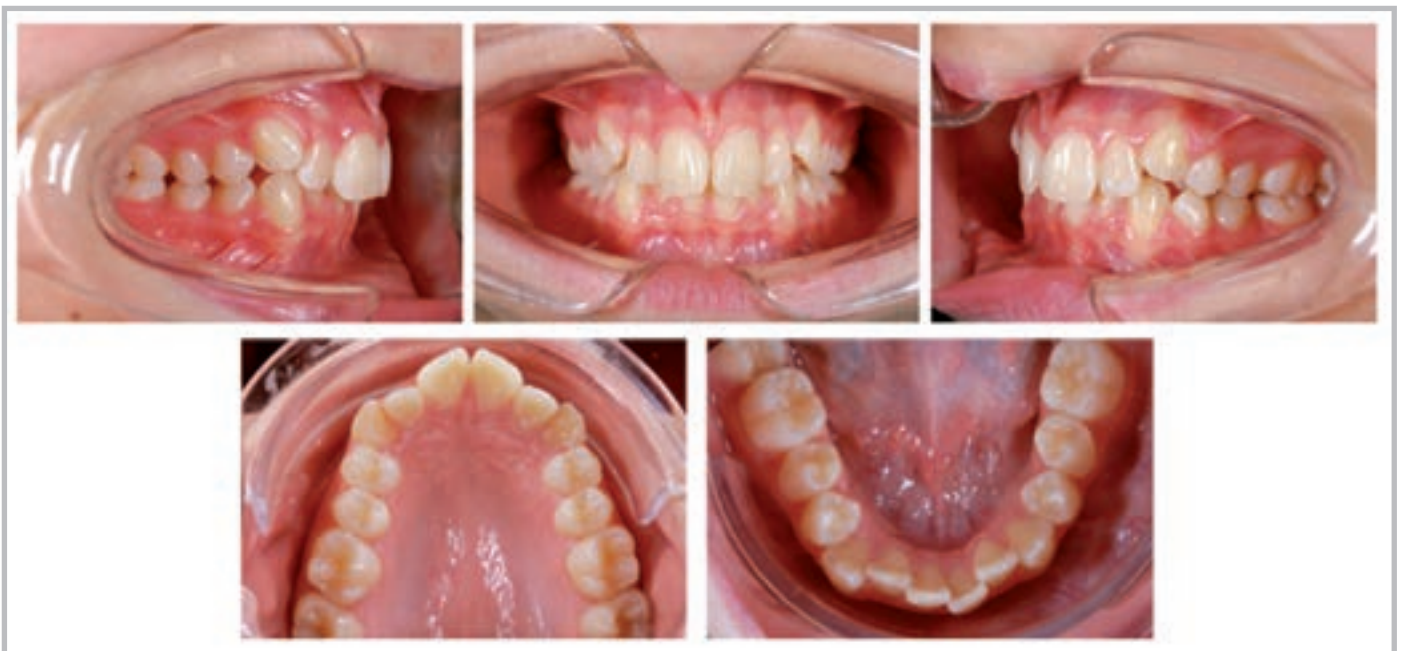

Fig. 3 - Foto intraorali della paziente a inizio terapia



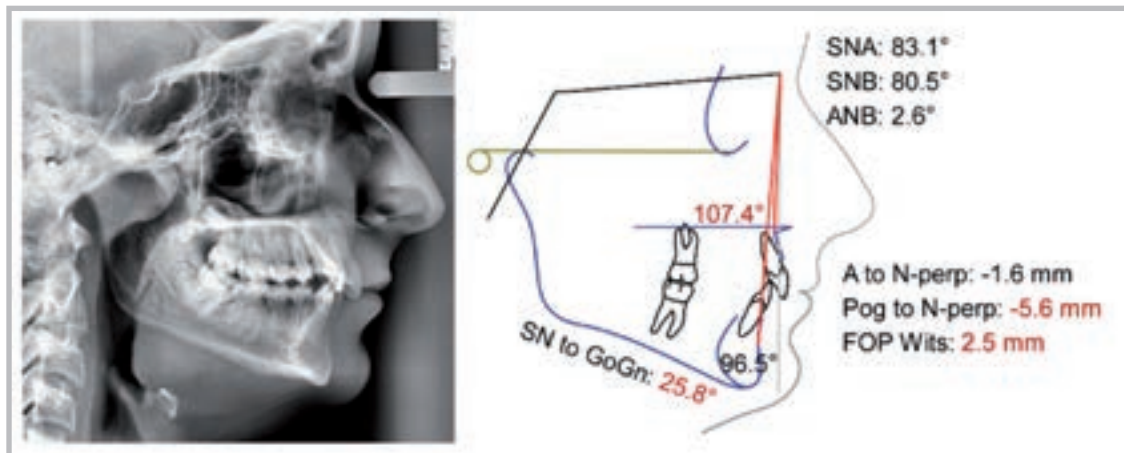


Fig. 4 - Analisi cefalometrica della paziente a inizio terapia: N-Perp, Piano passante per N perpendicolare al Piano di Francoforte; FOP-Wits, Wits sul piano oclusale funzionale. In rosso, parametri fuori le norme

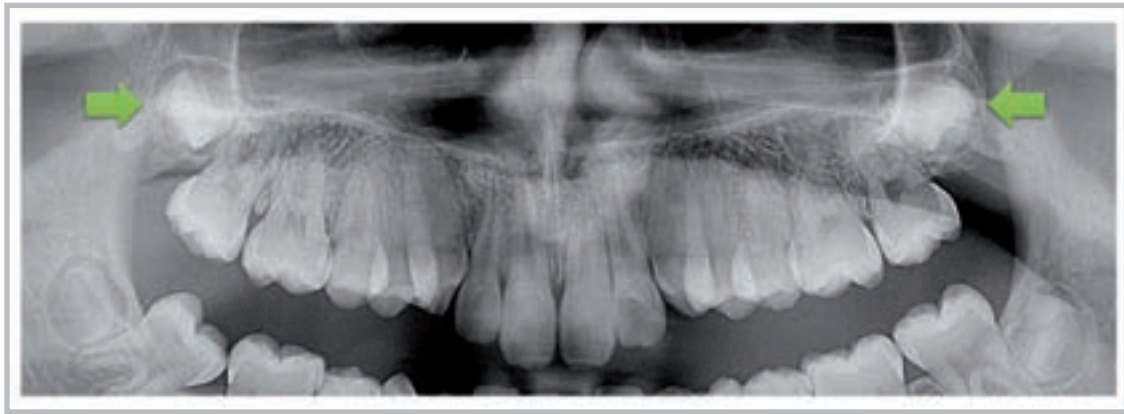


Fig. 5 - Dettaglio della ortopantomografia della paziente a inizio terapia. Le frecce indicano la presenza delle gemme dei denti del giudizio superiori non estratte per la terapia distalizzante

Si decide, quindi, di distalizzare con il dispositivo MaXimo ancorato su due miniviti con molla da 450 grammi (Fig. 1). La prima fase consiste nell'inserzione di due miniviti palatali controlaterali a livello della terza ruga palatina o distalmente ai canini (in assenza di affollamento) (Ludwig e coll. 2011a). In questo caso le miniviti erano di 8 mm di lunghezza (Fig. 6A). Infatti la letteratura riporta che in termini di resistenza meccanica, viti da 9 o 11 mm hanno performance paragonabili (Nienkemper e coll. 2013). L'inserimento viene eseguito in anestesia locale e senza foro pilota, in caso di miniviti autofilettanti, tramite uso di manipolo contrangolo da impianti (non oltre i 50 giri al minuto) o con strumenti manuali (Fig. 6A). Subito dopo l'inserzione possono essere provate le bande sui primi molari (Fig. 6B) e successivamente viene posizionato su ogni minivite il relativo abutment, che in questo caso funge anche da copy (Fig. 6C) per il laboratorio.

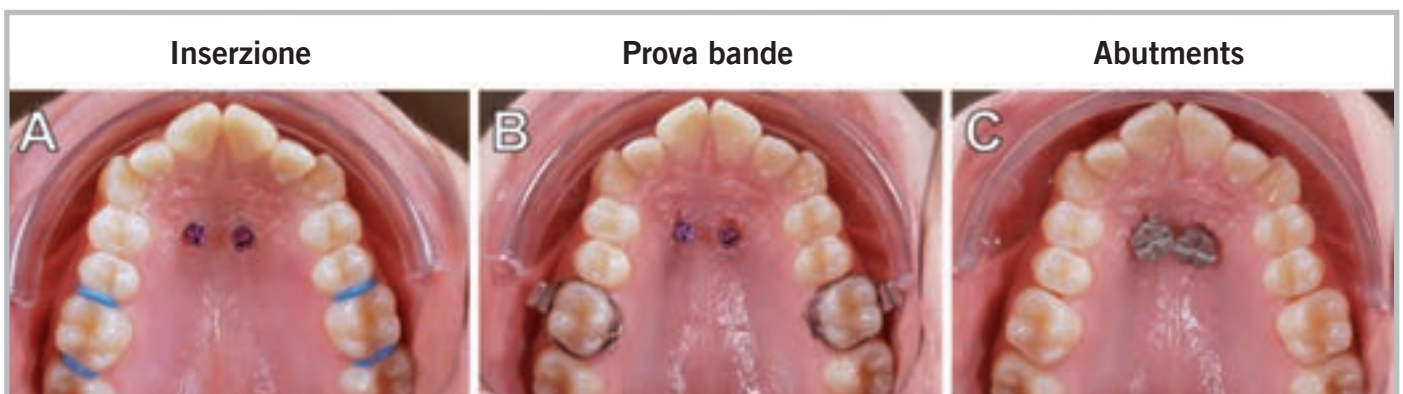

Fig. 6 - Fasi di inserzione delle miniviti e di preparazione all'impronta: A, subito dopo l'inserzione delle miniviti (elastici separatori erano stati applicati una settimana prima); B, prova bande poi rimosse prima della presa dell'impronta; C, inserzione degli abutments prima della presa dell'impronta (possono essere tenuti in posizione con della cera azzurrina morbida)

È preferibile eseguire un'impronta in silicone con putty e light (in unica fase) anche se un'impronta in alginato potrebbe essere sufficientemente precisa. Tale impronta viene inviata in laboratorio insieme alle bande e agli abutment che devono essere ben saldi all'interno della stessa (vedi parte tecnica). Il distalizzatore MaXimo presenta i due bracci posteriori della vite collegati alle bande sui primi molari e quelli anteriori collegati alle minivite (Figg. 7A-C). Tra i sistemi di solidarizzazione minivite-abutment vi sono il bonding diretto tramite cementi vetro-ionomerici o anche legature metalliche in caso di abutment con appositi incavi che ricavano opportuni sottosquadri sotto la testa della minivite (come nel caso presentato). Altre sistematiche prevedono, infine, abutment avvitalabili. Per quanto riguarda la cementazione delle bande, viene utilizzato un comune cemento vetro-ionomerico, possibilmente duale. Una volta applicato, il distalizzatore MaXimo può essere attivato, innanzitutto rimuovendo il filo metallico di blocco della vite (vedi parte tecnica) e poi girando la vite con una comune chiave da espansore, fino al raggiungimento dell'ipercorrezione (Figg. 8A-C). Nel caso presentato è stata eseguita un'attivazione mensile fino alla quasi chiusura delle balestre, in genere 5-7 attivazioni per volta (pari a 0,5-0,7 mm). Durante questa fase di terapia è stato eseguito un bonding dell'arcata inferiore dopo 6 mesi di terapia distalizzante (Fig. 8B) per ottenere l'allineamento dentale e l'apertura del morso tramite appiattimento della curva di Spee. In questa seduta sono stati applicati dei rialzi occlusali sui primi molari superiori (Figg. 7B e 8B). Dopo 10 mesi dall'inizio terapia la distalizzazione è completa e i molari si presentano in prima Classe (Fig. 8C). Da notare sono la distalizzazione spontanea dei premolari in entrambi i lati, come riportato in letteratura per i sistemi distalizzanti su minivite palatali (Grec e coll. 2013), e la risoluzione dell'affollamento dell'arcata superiore a livello dei canini (confrontare Fig. 7A e 7C). Durante la fase di distalizzazione non sono stati riportati disagi o sintomi degni di rilievo da parte della paziente e il mantenimento dell'igiene è stato ottimale e di facile gestione. Oltretutto, la distalizzazione dell'arcata superiore è proceduta in parallelo con l'allineamento dell'arcata inferiore, mentre la risoluzione spontanea dell'affollamento superiore, associata al drifting distale dei premolari, ridurrà notevolmente la durata della fase di bonding della stessa arcata, con evidenti vantaggi di gestione da parte del clinico e riduzione di disagi per la paziente.

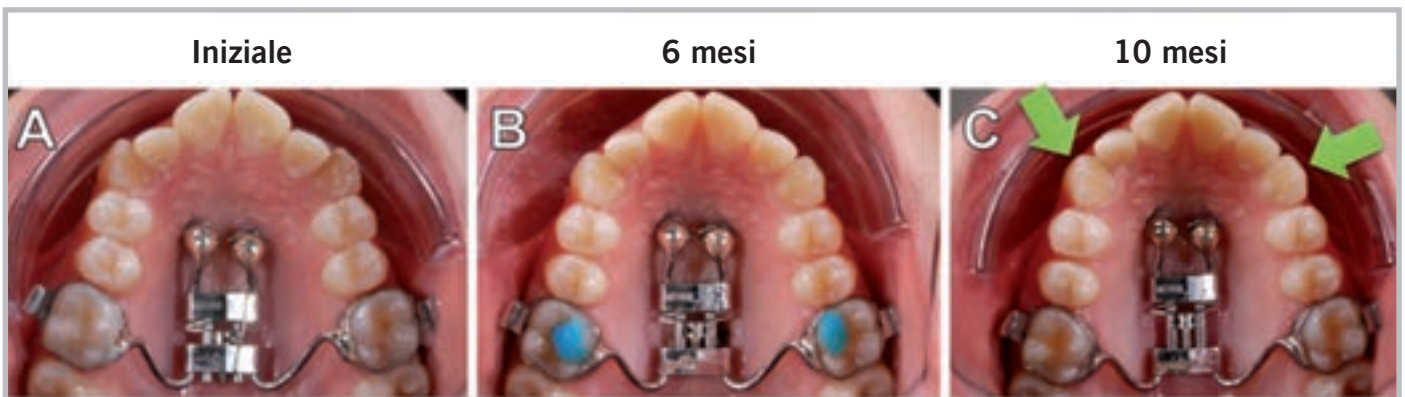

Fig. 7 - Visione occlusale dell'applicazione del distalizzatore MaXimo e dei controlli a distanza: A, applicazione del MaXimo con filo metallico di blocco della vite ancora in sede (rimosso subito dopo, vedere anche note tecniche di costruzione); B, applicazione di rialzi occlusali per favorire la distalizzazione ed evitare precontratti con i brackets intanto bondati all'arcata inferiore; C, dopo 10 mesi notare la risoluzione spontanea dell'affollamento dei canini (freccie)

In base al caso clinico qui presentato, e tenendo conto delle conoscenze attuali in termini di distalizzazione all'arcata superiore, è possibile identificare il paziente ideale per questo tipo di terapia e per questo tipo di dispositivo. Tra questi pazienti rientrano quelli che presentano una seconda Classe dentale di maggiore gravità, le ipodivergenze e i morsi profondi. Un discorso a parte meritano gli ottavi superiori. Nel caso presentato le gemme non sono state estratte (Fig. 3) dimostrando che tale procedura non si rende necessaria al fine della distalizzazione. Tuttavia, la necessità di estrazione di questi denti diventa probabilmente indicata quando sono già erotti in cavo orale. Un elenco dettagliato di tali caratteristiche ideali all'uso del distalizzatore MaXimo è riportato in Tabella 1. Inoltre, in Tabella 2 vengono riportati i principali vantaggi e svantaggi nell'uso del distalizzatore MaXimo. Tenendo in considerazione che nessun dispositivo ortodontico può andar bene per tutti i pazienti, viene sottolineato come il distalizzatore MaXimo, come unico dispositivo, sia da evitare in casi di contrazione trasversa del mascellare superiore, in quanto non è in grado di espandere. In questi casi il clinico dovrà tener conto della complessità della malocclusione e prevedere una fase di espansione prima o utilizzare un diverso distalizzatore. Al contrario, tutti i casi di seconda Classe in cui si renda necessario distalizzare, che risultino prive di contrazione trasversa, possono essere candidati per terapia con MaXimo.

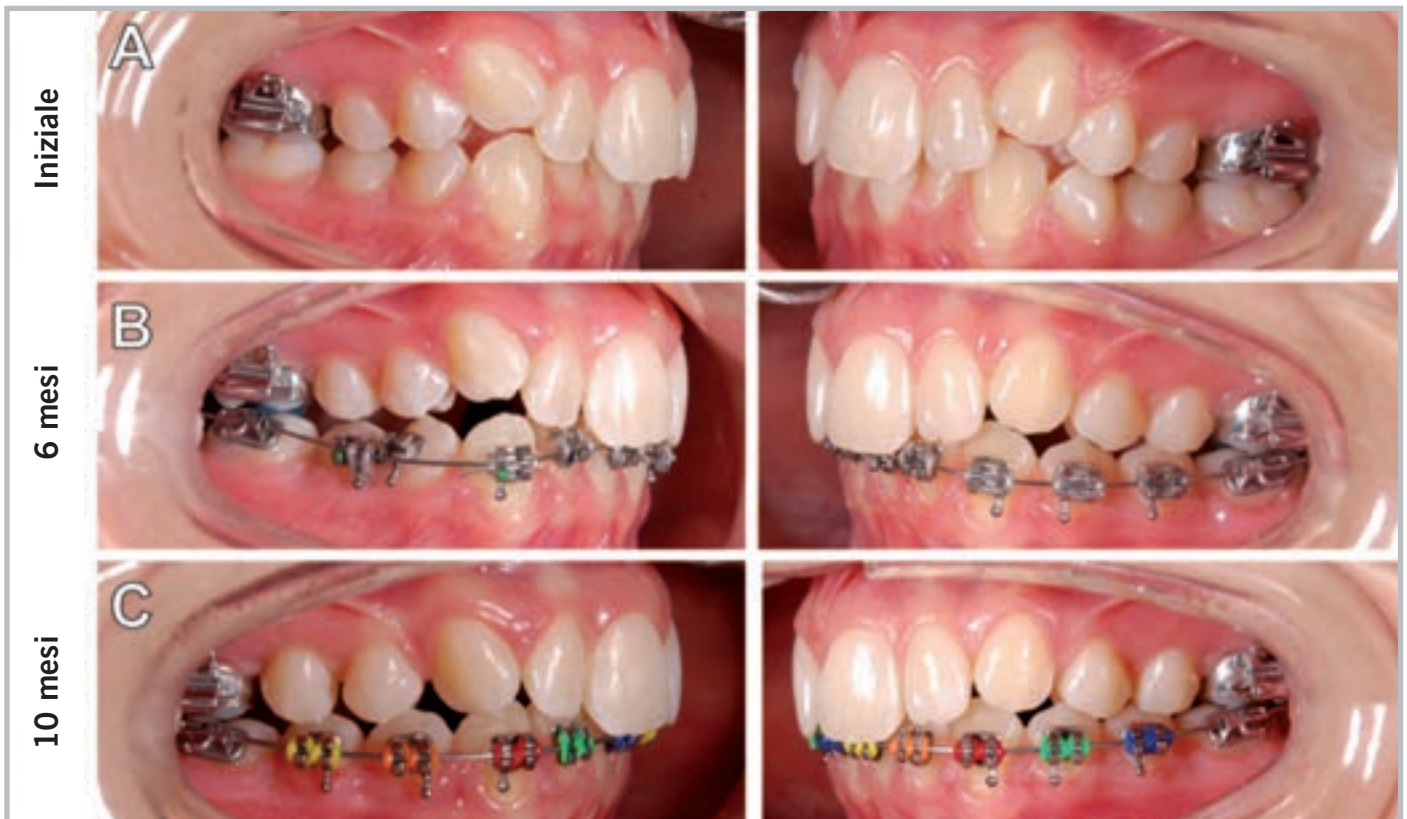

Fig. 8 - Visioni laterali dell'applicazione del distalizzatore MaXimo e dei controlli a distanza: A, applicazione del distalizzatore MaXimo; B, bondaggio all'arcata inferiore con applicazione di rialzi occlusali per favorire la distalizzazione ed evitare precontratti con i brackets; C, dopo 10 mesi notare l'ottenimento delle prime Classi molari e il drifting spontaneo dei premolari

1. Seconde Classi dentali con Prime Classi scheletriche (o meno, in caso di camouflage)
2. Ipodivergenza
3. Morso profondo
4. Protrusione degli incisivi superiori (o inferiori, evitando ancoraggi all'arcata inferiore)
5. Assenza di contrazione trasversa
6. Ottavi agenesici, estratti o non ancora erotti
7. Dentizione permanente

Tabella 1  
Caratteristiche del paziente ideale per la terapia con distalizzatore MaXimo

<b>Vantaggi</b>
1. Forza costante
2. Semplicità di montaggio e smontaggio in blocco unico
3. Attivazione estremamente semplice
4. Sistema rigido previene rotazioni e/o intrusioni non volute dei molari
5. Può anche essere costruito per distalizzazione monolaterale
6. Confortevole per il paziente
7. Non richiede collaborazione
<b>Svantaggi</b>
1. Non è in grado di espandere nel mentre distalizza (non raccomandato come unico dispositivo nei casi di contrazione mascellare)

Tabella 2  
Vantaggi e svantaggi dell'uso del distalizzatore MaXimo

## NOTE TECNICHE DI COSTRUZIONE

Alle miniviti, che il clinico posiziona in cavo orale secondo principi ben precisi descritti in letteratura (Holm e coll. 2016;Epub; Ludwig e coll. 2011a), verranno accoppiati con grande precisione degli abutments dedicati sui quali saranno saldati i bracci anteriori della vite, in modo che la forza di risposta alla spinta distale del dispositivo sia completamente a carico osseo. Un elenco dettagliato dei rilievi di cui il laboratorio ha necessità per la realizzazione del distalizzatore MaXimo è riportato in Tabella 3, mentre l'elenco dei materiali utilizzati dal laboratorio è riportato in Tabella 4.

Denominazione	Caratteristiche	Quantità
Impronta superiore di precisione	Elastomero	1 pz
Impronta inferiore antagonista	Alginato	1 pz
Cera di occlusione abituale	Cera/Elastomero	1 pz
Abutments su impronta	Cementabile/con legatura	2 pz

Tabella 3  
Rilievi necessari al laboratorio per la realizzazione del distalizzatore MaXimo

Denominazione	Caratteristiche	Quantità
Gesso per modelli	IV classe (ISO/FDIS)	400 grammi
Bande	Acciaio	2 pz
Analoghi di laboratorio	Acciaio	2 pz
Abutment	Acciaio	2 pz
Vite Leaf Expander (6 o 10 mm)	Medium 800 grammi	1 pz
Materiale di apporto per saldatura LASER	Cr/Co 0,30 mm Ø	--

Tabella 4  
Materiali utilizzati dal laboratorio per la realizzazione del distalizzatore MaXimo

All'arrivo delle impronte in laboratorio si provvede al controllo di tutti i rilievi forniti e alla loro integrità e congruità. Si applicano quindi, all'interno degli abutment/copy di trasferimento trattenuti nel materiale da impronta presa con elastomero di precisione (Fig. 9A), gli analoghi di laboratorio facendo attenzione a ottenere il perfetto accoppiamento con gli abutment/copy stessi (Fig. 9B). Questa fase, di cui si segnala la criticità, è molto importante per replicare l'esatta posizione delle miniviti presenti nel cavo orale e permettere quindi di realizzare in laboratorio un dispositivo che risulti preciso e congruo in cavo orale. A posizionamento avvenuto gli analoghi vengono sigillati sul bordo degli abutment/copy con un sottile strato di cera da modellazione (Fig. 9B).

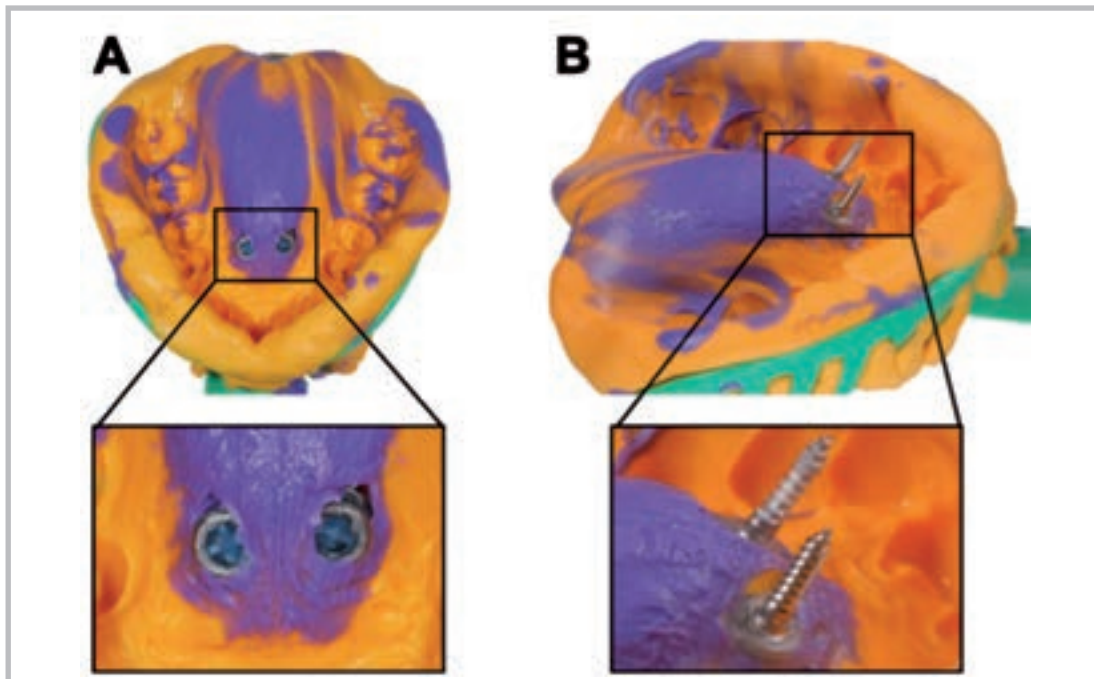


Fig. 9 – Impronta con abutment/copy da inviare al laboratorio (A) e procedura di inserimento degli analoghi fissati con cera (B)  
A, impronta con abutment/copy; B, impronta con inserimento degli analoghi fissati con cera

Le successive fasi prevedono la preparazione del gesso (IV classe, bianco ad uso ortodontico) miscelato sottovuoto per ottenere caratteristiche meccaniche e di durezza adeguate. Segue quindi la fase di taglio del modello secondo la scuola americana. Dopo aver atteso l'essiccazione del modello preparato, si procede con il posizionamento degli abutments montandoli sulle teste degli analoghi (Fig. 10). Se le viti non sono state inserite in cavo orale in relazione di parallelismo, è molto importante individuare un asse teorico di inserzione in maniera da poter valutare dove apporre modifiche agli abutments per permettere la corretta calzata degli stessi sulle teste delle viti a saldature effettuate. Controllata quindi la precisione della connessione, gli abutments vengono quindi fresati in testa fino ad ottenere una superficie perfettamente piana che permetterà poi di facilitare l'appoggio dei bracci anteriori della vite sulle zone così preparate (Fig. 10).

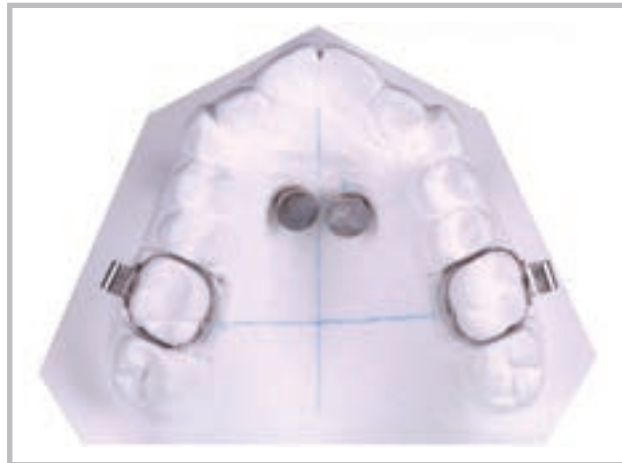


Fig. 10 - Preparazione del modello in gesso con gli abutments fresati

La vite scelta per questa versione del distalizzatore MaXimo è una Leaf Expander da 6 mm con 2 balestre da 450 grammi (anche se per distalizzazioni di oltre mezza cuspidè è raccomandabile l'uso della vite da 10 mm). Per ottenere il vettore di forza sagittale necessario per la fase di distalizzazione desiderata, la vite viene montata ruotata di 90° rispetto al posizionamento utilizzato per realizzare i dispositivi per l'espansione del palato. Prima di iniziare la fase di adattamento, la vite viene completamente messa a pacco e quindi bloccata con una legatura metallica per permettere la corretta piegatura dei bracci pur avendo le balestre compresse (concetto di pre-attivazione). I bracci anteriori vengono poi modellati in modo che risultino aderenti alle superfici piane degli abutments, mentre quelli posteriori vengono piegati in modo da creare una S, posizionando in direzione mesiale la curva che andrà saldata alla banda. La vite così preparata viene fissata con cera collante al modello in modo da renderla stabile durante le fasi successive (Fig. 11).

Viene quindi effettuata una prima saldatura al laser, in modo da fissare alla vite Leaf Expander tutte le componenti del dispositivo (Fig. 12).

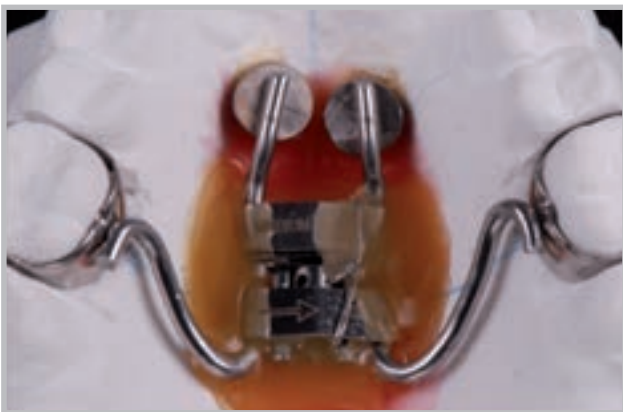


Fig. 11 - Posizionamento della vite Leaf Expander con relativa modellazione dei bracci



Fig. 12 - Saldatura al laser delle varie componenti del distalizzatore MaXimo

A questo punto il distalizzatore MaXimo viene rimosso dal modello per controllare se l'asse di inserzione è stato progettato correttamente. Se necessario, vengono ritoccate le zone che presentano sottosquadro o frizione eccessiva (Fig. 13). Si completano quindi le saldature aggiungendo materiale da apporto in modo da ottenere giunti di corretta morfologia e di adeguate caratteristiche meccaniche e cristallografiche (Cozza e Scommegna 2003) prima di procedere con le fasi di rifinitura e di lucidatura a specchio del dispositivo (Fig. 14).



Fig. 13 - Dettaglio della rimozione dei sottosquadri: le frecce indicano zone di sottosquadro o elevata frizione che vengono rimosse

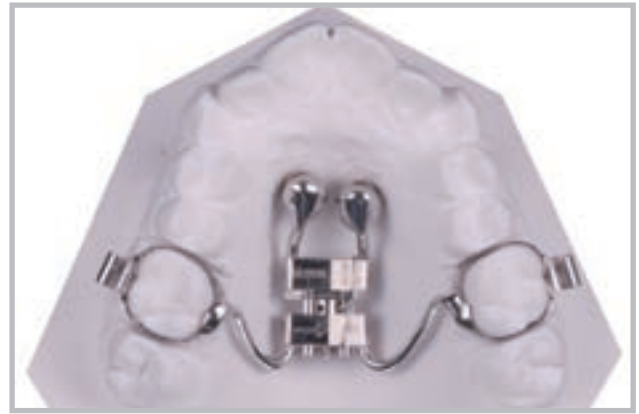

Fig. 14 - Rifinitura e lucidatura a specchio del distalizzatore MaXimo completato

Si conclude la fase di realizzazione del distalizzatore MaXimo con la pulitura utilizzando il getto di vapore a pressione, ed eseguendo il controllo del corretto funzionamento della vite e delle balestre. Prima della consegna si ripristina la legatura metallica in modo da facilitare le fasi di cementazione dell'apparecchio in cavo orale da parte dell'Ortodontista che, terminata tale fase, provvederà a rimuovere permettendo al distalizzatore MaXimo di esprimere la forza necessaria per ottenere gli spostamenti dentari desiderati (Fig. 15).



Fig. 15 - Dettaglio della legatura metallica di blocco della vite Leaf del distalizzatore MaXimo

## CONCLUSIONI

L'utilizzo delle miniviti palatali è sempre più comune in ortodonzia e la possibilità di eseguire distalizzazione con massimo ancoraggio anche in presenza delle gemme dei denti del giudizio rappresenta certamente un valido motivo per il loro utilizzo. Inoltre, l'inserzione delle miniviti non comporta uso di pratiche chirurgiche particolari e lo loro rimozione è altrettanto semplice e sicura. Tuttavia, un elevato grado di collaborazione tra clinico e laboratorio è fondamentale per il successo terapeutico di queste procedure. Infine, il distalizzatore MaXimo presenta vantaggi in termini di economicità rispetto ad altri distalizzatori su miniviti palatali, semplicità di gestione e predicibilità del risultato e può essere di grande aiuto in casi selezionati di seconda Classe dentale. Ulteriori studi scientifici saranno necessari per valutare gli effetti comparativi di questo nuovo distalizzatore con altri già in uso.

## BIBLIOGRAFIA

- Cozza P, Scommegna G. (2003) *La saldatura LASER nella realizzazione di apparecchiature ortodontiche: analisi al microscopio e prove di resistenza meccanica.* Bollettino di Informazione Leone 65:43-47.
- Gianolio A, Lanteri C, Lanteri V, Cherchi C. (2014) *Un nuovo dispositivo per l'espansione lenta del mascellare superiore: l'espansore riattivabile con molle a balestra in nichel titanio MEMORIA.* Bollettino di Informazione Leone 93:31-38.
- Grec RH, Janson G, Branco NC, Moura-Grec PG, Patel MP, Castanha Henriques JF. (2013) *Intraoral distalizer effects with conventional and skeletal anchorage: a meta-analysis.* Am J Orthod Dentofacial Orthop 143:602-615.
- Holm M, Jost-Brinkmann PG, Mah J, Bumann A. (2016;Epub) *Bone thickness of the anterior palate for orthodontic miniscrews.* Angle Orthod.
- Kuroda S, Yamada K, Deguchi T, Hashimoto T, Kyung HM, Takano-Yamamoto T. (2007) *Root proximity is a major factor for screw failure in orthodontic anchorage.* Am J Orthod Dentofacial Orthop 131:S68-73.
- Lanteri C, Lanteri V, Beretta M, Gianolio A. (2016) *Procedura clinica con Leaf Expander®: un caso esemplificativo.* Bollettino di Informazione Leone 97:25-28.
- Lanteri C, Lerda F, Francolini F. (2005) *L'Espansore Lento Ammortizzato (ELA): Un nuovo apparecchio di espansione mascellare* Bollettino di Informazione Leone 74:22-28.
- Ludwig B, Glasl B, Bowman SJ, Wilmes B, Kinzinger GS, Lisson JA. (2011a) *Anatomical guidelines for miniscrew insertion: palatal sites.* J Clin Orthod 45:433-441.
- Ludwig B, Glasl B, Kinzinger GS, Lietz T, Lisson JA. (2011b) *Anatomical guidelines for miniscrew insertion: Vestibular interradicular sites.* J Clin Orthod 45:165-173.
- Nienkemper M, Wilmes B, Pauls A, Drescher D. (2013) *Impact of mini-implant length on stability at the initial healing period: a controlled clinical study.* Head Face Med 9:30.
- Papageorgiou SN, Zogakis IP, Papadopoulos MA. (2012) *Failure rates and associated risk factors of orthodontic miniscrew implants: a meta-analysis.* Am J Orthod Dentofacial Orthop 142:577-595 e577.
- Perinetti G, Contardo L, Franchi L, Baccetti T. (2011) *The biology of orthodontic tooth movement and the impact of anti-inflammatory drugs.* In: McNamara JA, Hatch N, Kapila SD, editors. *Effective and Efficient Orthodontic Tooth Movement Craniofacial Growth Series Center for Human Growth and Development, University of Michigan.* Ann Arbor: Needham Press. p. 117-140.
- Perinetti G, Primozic J, Franchi L, Contardo L. (2015a) *Treatment Effects of Removable Functional Appliances in Pre-Pubertal and Pubertal Class II Patients: A Systematic Review and Meta-Analysis of Controlled Studies.* PLoS One 10:e0141198.
- Perinetti G, Primozic J, Furlani G, Franchi L, Contardo L. (2015b) *Treatment effects of fixed functional appliances alone or in combination with multibracket appliances: A systematic review and meta-analysis.* Angle Orthod 85:480-492.
- Scalia A, Perinetti G, Locatelli R, Contardo L. (2016) *Correction of Bilateral Class II Malocclusion Using Heat-Activated Nickel Titanium Wires.* J Clin Orthod 50:41-47.

## AGGIORNAMENTO PUBBLICAZIONI SCIENTIFICHE

### ESPANSIONE DEL MASCELLARE SUPERIORE CON IL LEAF EXPANDER

Claudio Lanteri, Valentina Lanteri, Alessandro Gianolio, Matteo Beretta, Claudia Cherchi  
*Dental Tribune Italian Edition - Giugno 2016 - anno XII n.6*

### COSMESI ORTODONTICA: TRATTAMENTO LINGUALE 2D CON CHIUSURA DIASTEMI

Giuntoli F  
*Italian Dental Journal 2015;X(8)*

### MANAGEMENT OF IMPACTED DILACERATED MAXILLARY INCISOR WITH STRATEGIC POSITIONING OF A STRAIGHTWIRE APPLIANCE

D. Celli, A. L. Greco, S. Sferra, R. Deli  
*European Journal of paediatric dentistry vol. 16/3-2015*

### RAPID AND SLOW MAXILLARY EXPANSION: A POSTEROANTERIOR CEPHALOMETRIC STUDY

Dott. Gianolio A, Dr.ssa Cherchi C, Dr.ssa Lanteri V  
*European Journal of Paediatric Dentistry vol. 15/4-2014*

### CLASS II TREATMENT WITH THE SMART DISTALIZATION TECHNIQUE

Dr.ssa Catalfamo L, Dr. Gasperoni E, Dr. Celli D, Dr. Deli R  
*Journal of Clinical Orthodontic 2012;10:613-624*

L'elenco completo è consultabile nel nostro sito  
[www.leone.it/servizi/pubblicazioni-scientifiche-ortodonzia.php](http://www.leone.it/servizi/pubblicazioni-scientifiche-ortodonzia.php)

# CAVEX ORTHOTRACE

## L'ALGINATO DI ELEVATA QUALITÀ SPECIFICO PER USO ORTODONTICO



— ASSORBE RAPIDAMENTE L'ACQUA

— AROMA DI FRUTTA

— FACILE DA DOSARE

— INDURIMENTO RAPIDO

— NON POLVERIZZA

**CAVEX**



ORTODONZIA e IMPLANTOLOGIA



# Paradenti professionale per atleta olimpionico

Dr.ssa Regina Queiroz, Libero Professionista a San Benedetto del Tronto - AP  
Odt. Fabio Fantozzi, Titolare del laboratorio ortodontico Orthofan – Villa Lempa - TE



## INTRODUZIONE

Questo articolo ha lo scopo di illustrare l'importanza dell'utilizzo di un protocollo preciso ed accurato per la confezione di un paradenti professionale.

Alle porte delle Olimpiadi di Rio 2016, siamo stati contattati dalla Leone per la confezione di un mouthguard per l'atleta olimpionica Chiara Tabani, della Federazione Nazionale di Pallanuoto.

Trattandosi di un'atleta professionista di altissimo rendimento, sono stati usati dei protocolli internazionali clinici, strumentali e tecnici, per garantire la massima protezione e ricercare l'ottimizzazione della performance sportiva.

Oltre all'esecuzione dell'esame clinico, grazie all'anamnesi sono stati evidenziati dettagli cruciali della storia pregressa di colpi subiti ed inoltre è stato possibile individuare punti soggetti ad un maggior rischio di traumi durante le gare.

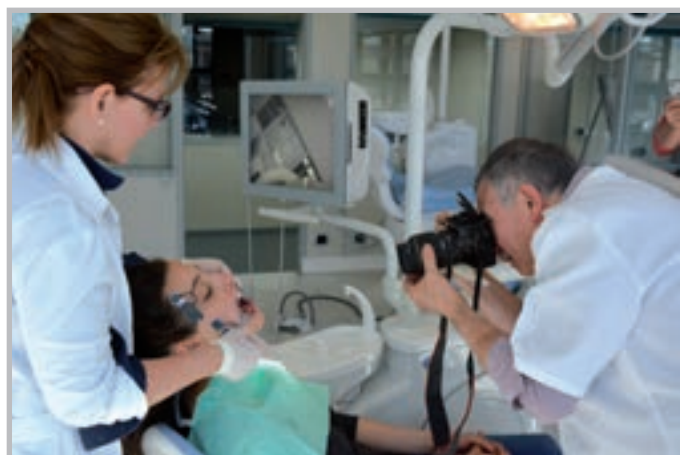Infatti, secondo l'International Dental Federation la pallanuoto si trova tra gli sport a rischio per i traumi dento-alveolari a causa dello scontro violento durante le partite.

## PROCEDURA CLINICA PER LA REALIZZAZIONE DEL MOUTHGUARD

La paziente è stata visitata nello studio dentistico ubicato all'interno dell'area formazione della ISO, in casa Leone, a Firenze, dove sono state rilevate le impronte con alginato ortodontico CAVEX, delle arcate superiore ed inferiore, con la perfetta copia del fornice superiore, delle inserzioni muscolari e dei frenuli.

Le impronte sono state portate al Laboratorio Leone, dove sono stati realizzati i modelli con gesso di tipo IV della classificazione ADA. Prima della presa del morso di costruzione sono stati effettuati esami posturali, clinici e strumentali per garantire la postura mandibolare ideale dell'atleta durante l'uso del dispositivo. Una volta determinato, il morso di costruzione è stato testato con i vari strumenti di valutazione disponibili.

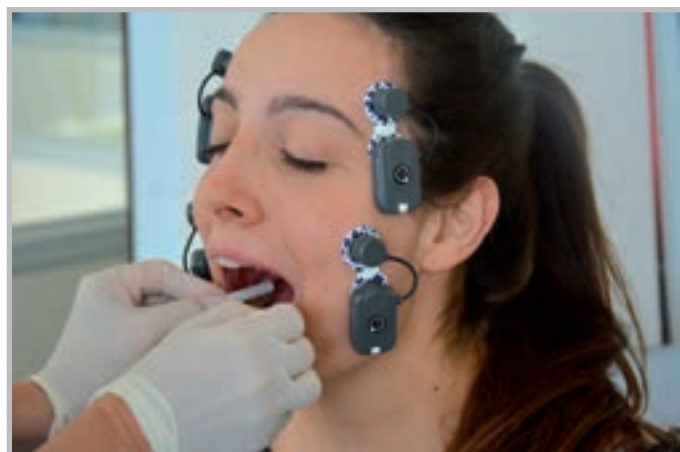Sono state eseguite altresì fotografie intra ed extraorali della paziente.



Realizzazione di fotografie intra ed extraorali della paziente

## ESAMI STRUMENTALI EFFETTUATI

ELETTROMIOGRAFIA DI SUPERFICIE, dove sono state eseguite prove di misurazione dell'attività muscolare dei muscoli temporali e masseteri ottenendo in questo modo parametri accurati dell'occlusione dentale dell'atleta.



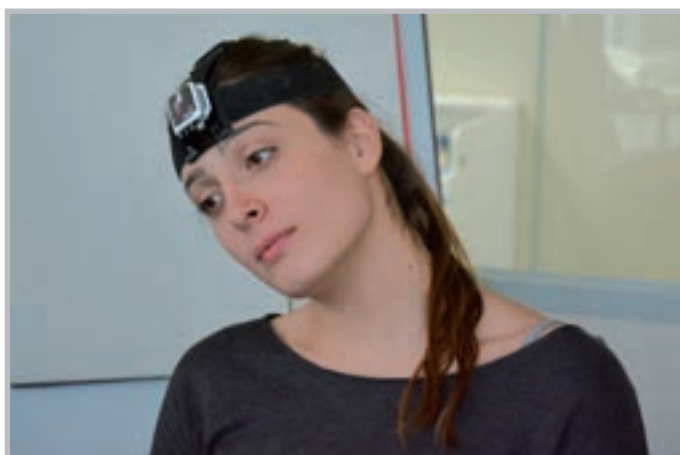Elettromiografia di superficie

**PEDANA BAROPODOMETRICA**, usata per la valutazione posturale dell'atleta in statica ed in dinamica.



*Pedana baropodometrica*

**VALUTAZIONE DEI ROM (Range Of Motion)**, usata per la valutazione della mobilità articolare del capo e del collo attraverso la misura dell'escursione articolare (detta anche, ROM) relativa ai movimenti di flesso-estensione, flessione laterale e rotazione per verificare i gradi di libertà articolare.



*Valutazione dei ROM*

## RISULTATO

Alla conclusione delle valutazioni eseguite, la prescrizione del dispositivo medico individuale è stata effettuata per iscritto, da parte del Medico Odontoiatra Specialista, ed inviata insieme ai modelli ed al morso di costruzione al Laboratorio Orthofan per la confezione del mouthguard professionale.

## REALIZZAZIONE TECNICA DA PARTE DEL LABORATORIO ORTHOFAN

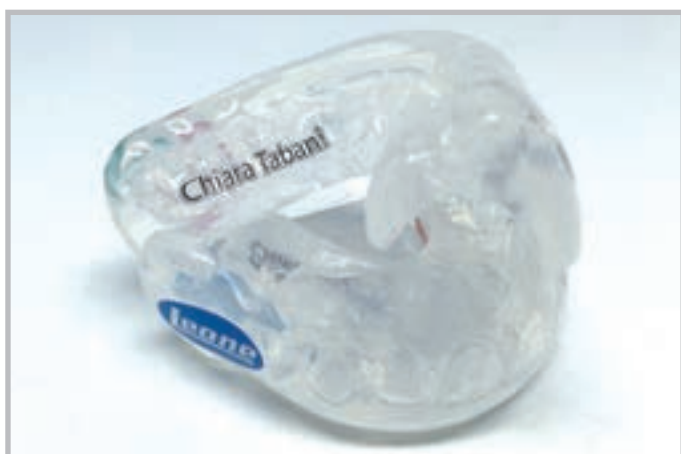Il laboratorio, dopo aver provveduto a controllare il materiale ricevuto, ha esaminato con scrupolo la prescrizione clinica e, dopo aver duplicato due volte i modelli con materiali di precisione, ha provveduto a montarli in articolatore avendo l'accortezza di non modificare il morso di costruzione rilevato dal clinico. Si è proceduto alla produzione di un paradenti plurilaminare di quattro strati con materiali e spessori differenziati, utilizzando una particolare tecnica per i mouthguards OrthofanPro che prevede la riduzione degli spessori in alcune zone delle arcate e l'aumento in altre. Il materiale principale utilizzato è stato l'etilvinilacetato che in combinazione nei vari strati, ha permesso di sigillare perfettamente ogni layer. Grande considerazione è stata data alla personalizzazione; infatti l'atleta, che ha richiesto due paradenti trasparenti, ha scelto anche la posizione dei loghi, dei testi e delle scritte desiderate.

Al termine della produzione, i paradenti sono stati meticolosamente lavati, disinfettati e, dopo un accurato confezionamento con box e scatola personalizzata, sono stati inviati al clinico richiedente, assieme alle istruzioni di manutenzione ed uso per poterli installare e testare direttamente nella bocca dell'atleta.



*Il paradenti finito*





## CONCLUSIONE

I Paradenti Professionali devono essere realizzati eseguendo dei protocolli precisi, ormai collaudati e usati da anni a livello internazionale.

La funzione principe del mouthguard è quella di ridurre il rischio di lesioni e distribuire le forze durante gli impatti.

L'ottimizzazione dei paradenti si rende possibile quando si tiene in considerazione la Posturologia Sportiva, l'uso di dispositivi adeguati per le analisi strumentali e la scelta giusta di materiali e metodi per la confezione dei mouthguard.

Si ringrazia il Dott. Giuseppe Caponi per la sua preziosa collaborazione durante la visita dell'atleta e l'esecuzione degli esami strumentali.

## BIBLIOGRAFIA


- Fantozzi F.: *Paradenti per gli sports: ciò che è indispensabile sapere. Il nuovo laboratorio odontotecnico* 2011, 3/4; 17-22
- Fantozzi F.: *Paradenti commerciali o su misura individuali? L'odontotecnico moderno*, marzo 2013; 14-17
- Fantozzi F.: *Paradenti per gli sports: cosa è indispensabile sapere. Edizioni Martina* 2015
- Spinas E., Fantozzi F., Aresu M.: *An evaluation compliance in the use of mouth protection devices (Mgs) in a group of young athletes. Sport Medicine* 2016, 3
- Da Silva Queiroz R., Fantozzi F., Queiroz Caponi L.: *Odontologia e esporte. Odontopediatria: a transdisciplinaridade na saúde integral da criança.* 2016

## VALUTAZIONE DELL'ATLETA CON IL PARADENTI

Una volta consegnato il paradenti sono state fornite le istruzioni su come inserire e rimuovere, custodire e disinfettare il dispositivo.

L'atleta ha riferito comfort e stabilità nell'indossarlo e di averlo inserito e rimosso con facilità.

Le valutazioni cliniche e strumentali devono essere effettuate anche in questa fase per garantire lo stato inerte del dispositivo nell'occlusione del paziente.



Medaglia d'argento alle Olimpiadi di Rio 2016

# TRASPARENTE E CRISTALLINO GHIACCIO

## L'ATTACCO ORTODONTICO ESTETICO

Prodotto in zaffiro  
MONOCRISTALLINO biomedicale

COMFORT ELEVATO grazie alla  
smussatura dei margini ed al basso profilo

Le microperle di zirconia applicate alla basetta  
assicurano una ottimale CAPACITA' RITENTIVA  
ed un debonding facilitato

L'innovativo TRATTAMENTO AL PLASMA  
soddisfa le moderne esigenze biomeccaniche

POSIZIONAMENTO SEMPLIFICATO  
grazie alla conformazione diagonale dell'attacco



# L'Ipnosi in Odontoiatria: sette e più buoni motivi

Dott. Alessandro Fedi  
Libero professionista a Firenze

Si stanno sempre più allontanando i tempi in cui la maggior parte del pubblico e dei professionisti odontoiatri era ancora convinta che l'Ipnosi fosse una pratica arcaica ai confini della magia e dell'esoterismo, mutuata dalla rappresentazione romanzesca e cinematografica inquietante della dominazione dell'ipnotizzatore sull'ipnotizzato.

L'Ipnosi Clinica è in realtà del tutto diversa: per essere efficace terapeuticamente "esige" un rapporto inequivocabilmente empatico ed equilibrato tra il medico e il paziente, asimmetrico solo in alcune rare particolari circostanze. Sulla definizione dell'Ipnosi possiamo rintracciare formule molto diverse che rispecchiano il background di chi le ha elaborate. La mia Specializzazione presso la Scuola di Ipnosi e Psicoterapia Ericksoniana mi invita a ritenere che l'Ipnosi è uno speciale stato di funzionamento alterato che volge dall'interno del soggetto "ipnotizzato".<sup>(1)</sup> Questa definizione implicita che il fenomeno della trance ipnotica appartiene all'ipnotizzato e che l'ipnotista è solo un co-protagonista catalizzatore. Per chi volesse approfondire, il terreno teorico è ampio: le definizioni su serie basi di ricerca sono almeno otto e vanno dalla dissociazione di Janet alla teoria dei ruoli di Sarbin, dalla motivazione al compito di Barber ad uno stato di esaltata suggestibilità di Weitzenhoffer, da uno stato di rilassamento alla capacità biologica, etc. Meglio allora non addentrarsi qui in questioni tuttora soggette a fini dispute e definire in questa sede l'Ipnosi dalla prospettiva del paziente, che la vive come una condizione in cui possono presentarsi i seguenti principali fenomeni: "regressione o avanzamento di età, amnesia, analgesia/anestesia, comportamento automatico, dissociazione, catalessi, allucinazione, ipermnesia, identificazione, risposte ideomotorie, risposte ideosensorie, suggestione post-ipnotica, distorsione temporale".

Non c'è dubbio che la varietà e l'importanza di questi fenomeni rendano consigliabile una seria e lunga preparazione per il medico o psicologo ipnotista psicoterapeuta, ma è altrettanto vero che taluni di questi, una volta appresi e consapevolmente trattati, possano essere facilmente utilizzati nell'ambito esclusivamente odontoiatrico.

L'Ipnosi in Odontoiatria, detta anche Ipnosi Dentale,

è infatti né più né meno che l'applicazione dell'Ipnosi alle esigenze della normale professione odontoiatrica. È largamente praticata all'estero, dove in alcuni paesi come la Germania è in decisa espansione da almeno un decennio e in altri come quelli Scandinavi è usata regolarmente da almeno una metà degli odontoiatri. In Italia non ha ancora un largo seguito. Il termine anglosassone Hypnodontics,<sup>(2)</sup> con cui si sintetizza l'applicazione dell'Ipnosi alle scienze dentali, non ha nemmeno un suo equivalente in Italiano.

Eppure l'andamento odierno della professione odontoiatrica e ortodontica rende più che mai attuale il suo utilizzo da parte dei dentisti moderni poiché l'Ipnosi è in primissimo piano come strumento teorico e tecnico routinario per raggiungere un rapporto equilibrato e collaborativo tra medico e paziente, rapidamente e efficacemente.

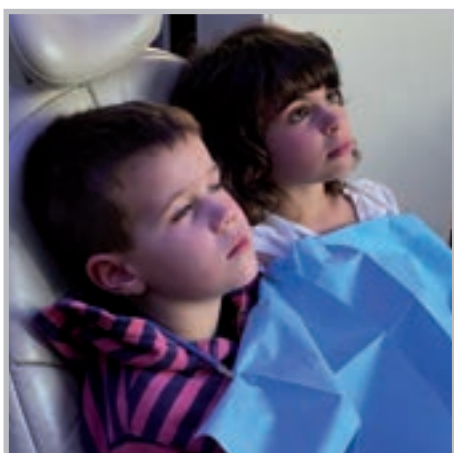
Il suo valore culturale e pratico è stato ultimamente rivivificato e validato dalle acquisizioni delle moderne neuroscienze. Infatti l'Ipnosi per i dentisti ed i chirurghi fu in uso fin dall'800, ma perse gran parte del suo appeal dopo la scoperta dell'anestesia chimica. In seguito finì per decadere anche per una sua errata interpretazione di superstizione e magia. Sdoganata dai vecchi tabù, l'Ipnosi ha una base teorica e neuroscientifica che rappresenta l'opportunità migliore di ampliare la visione terapeutica dei nostri pazienti andando oltre le indispensabili tecniche operative dentistiche e ortodontiche, che hanno costituito per decenni l'unico obiettivo dei corsi di apprendimento specialistico. La pratica quotidiana dell'Ipnosi è infatti un modo eccellente per migliorare il comfort dei pazienti e della professione. Questo perché le tecniche ipnotiche moderne hanno alla loro base la più attenta osservazione delle caratteristiche peculiari e uniche di ogni singolo paziente da cui solo può scaturire una relazione terapeutica di qualità umanistica. Così si va ben oltre la rigidità e conformità di regole procedurali standardizzate, con le quali è inutile cercare di comunicare la professionalità: l'esperienza ci sta insegnando sempre più che queste, anche se ben applicate, non sono mai sufficienti da sole a soddisfare sia odontoiatricamente che umanamente le esigenze dei nostri pazienti.

A parte queste considerazioni generali sono molti i motivi specifici che invitano gli odontoiatri ad applicarsi allo studio e alla pratica dell'ipnosi.

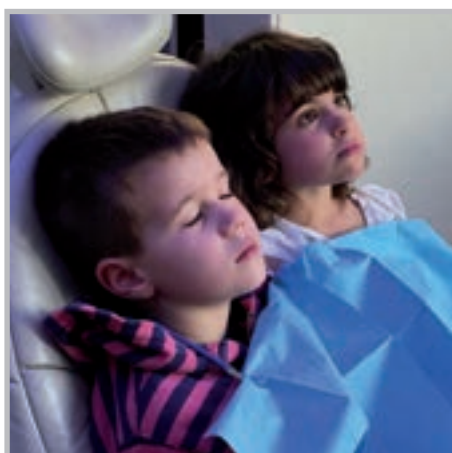
1) Il primo ottimo motivo è che il 25% dei pazienti ha paura ad entrare in uno studio dentistico, secondo una recente survey della British Dental Association che conferma altre ricerche passate. Con l'impiego delle teorie e delle tecniche ipnotiche, oltre al vantaggio di acquisire una alta qualità comunicazionale cui abbiamo già accennato, è possibile dominare completamente ansia, paure e fobie collegate alle cure odontoiatriche e ortodontiche nella maggior parte dei pazienti. Il paziente sarà ovviamente più sereno, ma anche lo staff si avvantaggerà della maggior cooperazione e della maggior soddisfazione. E senza i costi aggiuntivi e gli obblighi severi di legge di altre pratiche farmacologiche come i ricambi forzati d'aria e la protezione del personale dall'esposizione reiterata nell'uso del Protossido d'Azoto.



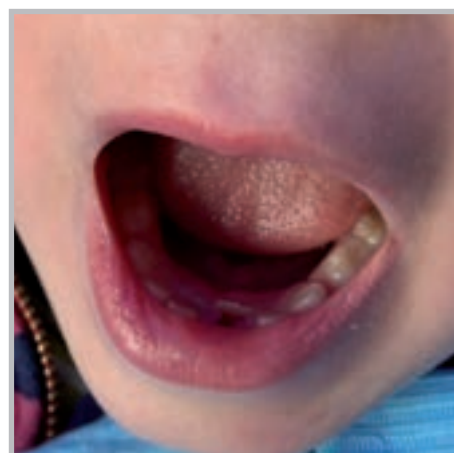
*Ipnosi vigile nei bambini*



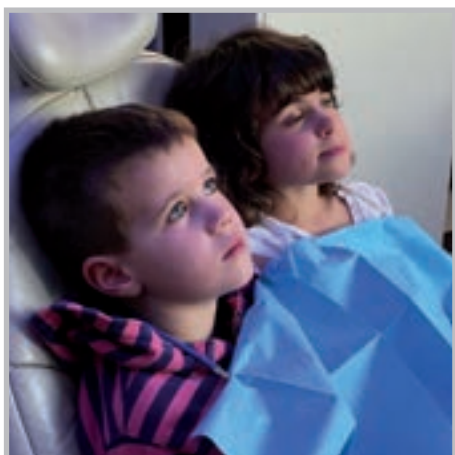
*Ipnosi, transizione da vigile a sonno nel bambino*



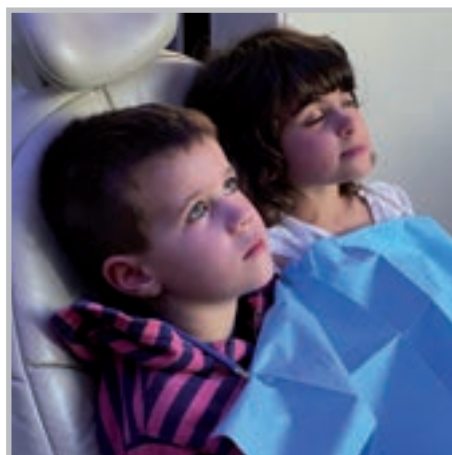
*Ipnosi vigile, stadio di sonno nel bambino*



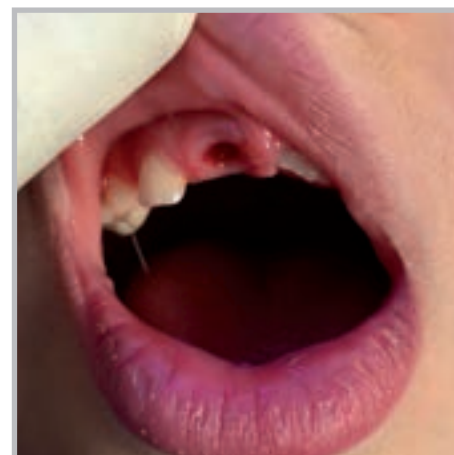
*Ipnosi, estrazione del dente deciduo effettuata nel bambino*



*Ipnosi, transizione da vigile a sonno nella bambina*



*Ipnosi vigile, stadio di sonno nella bambina*

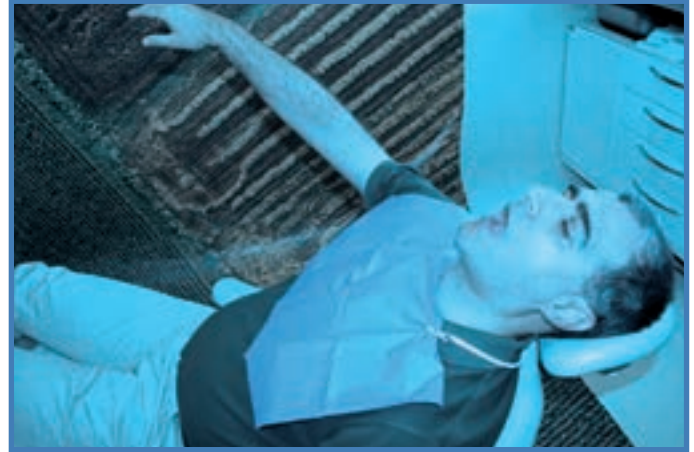

*Ipnosi, estrazione del dente deciduo effettuata nella bambina*



*Decidui estratti senza anestesia*

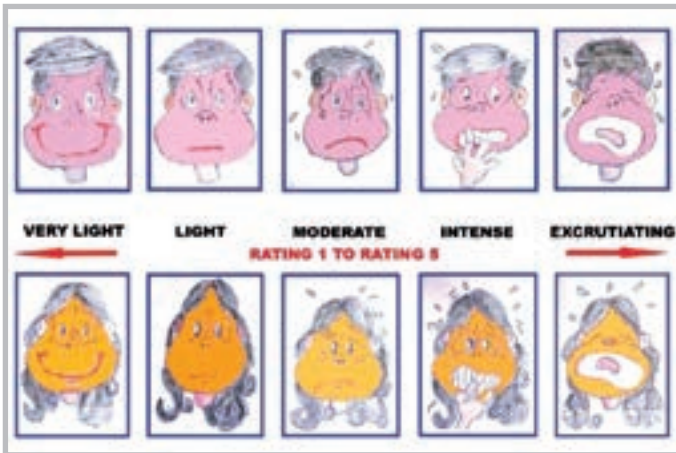
- 2) L'ipnosi aumenta la libertà propositiva delle terapie necessarie: un innesto libero di connettivo, un'indispensabile estrazione, un'ortodonzia necessariamente chirurgicamente assistita e così via, i limiti terapeutici dovuti alle resistenze psicologiche scompaiono per far posto ad una accettazione serena.
- 3) Le prestazioni sono ottimizzate in rapporto alla maggior qualità raggiungibile e al minor dispiego di tempo dovuto alla cooperazione del paziente, posto in un rilassato stato di trance: lavorare senza interruzioni aiuta ad essere precisi, veloci e concentrati.
- 4) L'aumento di compliance si riverbera sulla maggior percezione della qualità e sulla consumer satisfaction che costituiscono insieme un veicolo formidabile del passaparola sul professionista e il suo Studio.
- 5) Il tanto temuto burn-out professionale è scongiurato, addio allo stress nella sua fase 4 sec. Selye che porta il dentista all'esaurimento patologico e lo allontana talora definitivamente dalla professione.
- 6) Tutto lo staff ne risente positivamente. Se c'è una cultura da condividere fra odontoiatri, staff e pazienti è quella basata sui principi che sottendono l'ipnosi medica e odontoiatrica: attenzione all'altro, ai suoi valori, alle sue aspettative e una comunicazione basata sulla risposta del prossimo piuttosto che sui propri stereotipi: un insieme che si muove coordinato verso il benessere comune. Oltretutto, come abbiamo accennato, l'ipnosi terapeutica moderna si basa essenzialmente su una forte empatia medico-paziente e quindi l'effetto benefico è biunivoco e paritario.
- 7) Oltre che per sedare ansia, paura, fobia degli aghi e del trapano, riflessi del vomito e claustrofobia da diga di gomma, l'ipnosi può facilmente favorire un'analgesia leggera, più che sufficiente per l'igiene orale o la preparazione di cavità minimali. In taluni pazienti allergici agli anestetici o quando lo si reputi utile si può ottenere, talora anche in un'unica seduta, un'anestesia profonda che consente interventi come l'avulsione dentaria anche complessa et similia.



*Ipnosi profonda con levitazione del braccio, sotto luce azzurra*

- 8) Con una cultura ipnotica ci si muove con uno strumento in più nel delicato campo dei TMD,<sup>(3)</sup> che sappiamo essere una costellazione di patologie in cui la componente fisica rintracciabile nell'Asse I nei suoi gruppi a) dolore miofasciale; b) dislocazione del disco; c) artralgia e artrite, coesiste con fattori biosociali, e psicocomportamentali diagnosticabili nell'Asse II. Oltretutto le correlazioni neurologiche e miofasciali della postura globale trovano ancora più sottolineata la interazione dei TMD con i fattori psicosociali. In questo campo sofisticato, dai confini così larghi, che investe l'intera persona corporemente l'ipnosi apre un orizzonte di comprensione e di possibilità terapeutiche integrate per queste patologie, di cui l'odontoiatria e l'ortognatodonzia a buon titolo si devono occupare sia sotto l'aspetto della prevenzione sia sotto quello della terapia delle fasi conclamate. Una solida cultura gnatologica, che deve essere un sine qua non per ogni ortodontista o ogni odontoiatra, troverà nell'ipnosi un sicuro importante complemento. Anche il capitolo delle abitudini viziate, che si estende da quelle proprie dell'ortodonzia infantile a quelle degli habits posturali di adolescenti e adulti, è enormemente implementato dalle capacità diagnostiche e terapeutiche di un buon odontoiatra ipnotista, che saprà intervenire con particolare efficacia seguendo un metodo semplice, novità nel repertorio degli interventi corpo-mente, perché disegnato in modo specifico per gli interventi in Studio focalizzati sulla funzionalità gnatologico-posturale.<sup>(4)</sup>

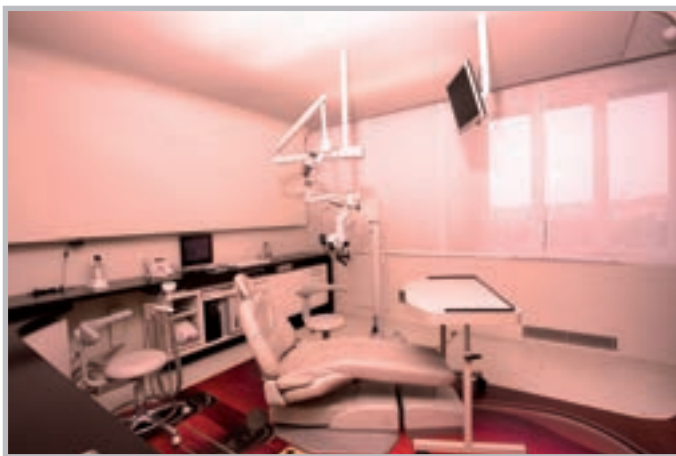Per una gestione di routine dell'ipnosi che porti ad un sicuro vantaggio in termini economici e di workflow operativo può aiutare molto organizzare l'informazione e lo screening dei pazienti (Corah's Scale per bambini) e un design appropriato dello Studio approntabile facilmente usando i vari accorgimenti già ampiamente sperimentati.



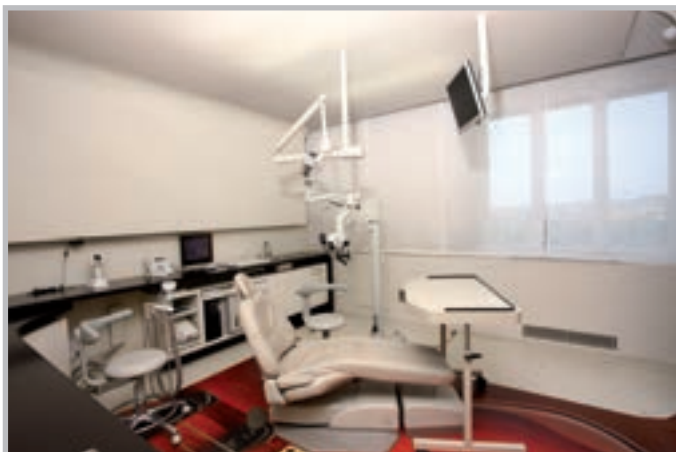Corah's Scale per bambini

Questo particolare set potrà veicolare autonomamente dei valori alogici quindi inconsci di rilassamento sui canali preferenziali del paziente: visivi, auditivi o cenestesici o misti.

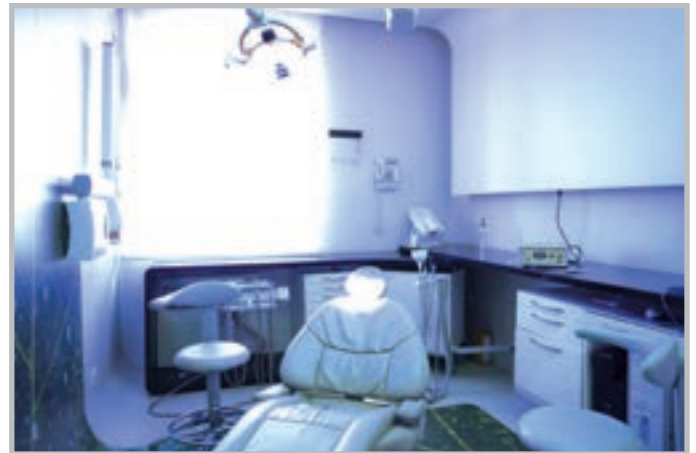### Variazioni cromatiche di luci in ambienti operativi



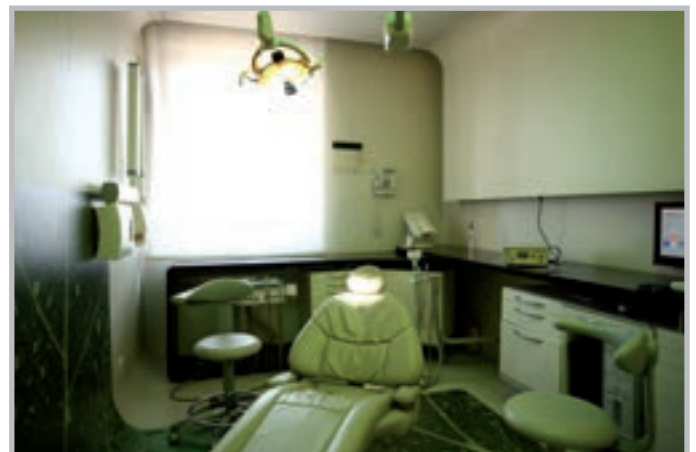Luci d'ambiente: variazione rosa



Luci d'ambiente: variazione neutra



Luci d'ambiente: variazione blu



Luci d'ambiente: variazione verde

Il successivo intervento diretto del professionista troverà quindi un terreno fertile per un'induzione agile di una trance naturalistica e un suo approfondimento quando necessario.

Anche i cosiddetti pazienti "low responders" guadagnano così una migliore risposta, immediatamente o dopo una sessione preparatoria. Ci sono talora viceversa delle vere e proprie sfide, come ipnotizzare un non udente per esempio, o un non vedente. L'uso appropriato del "Touch" in questi casi è ancora più essenziale del solito e il canale cenestesico esterno può divenire anche l'unico canale comunicativo.

Lette queste informazioni di base, i colleghi interessati si potranno ancora alcune domande sull'ipnosi odontoiatrica. Tra le più frequenti, abbiamo riscontrato nei nostri Corsi di Ipnosi le seguenti: "Come e in quanto tempo si diventa odontoiatri ipnotisti di qualità ed esperti? Quali sono i metodi più appropriati per indurre la trance ipnotica in Studio? C'è bisogno di introdurre nello studio dei dettagli di design particolari? Quali sono i differenti tipi di stato ipnotico e quali servono meglio allo scopo? Il paziente



dev'essere informato che potrebbe essere ipnotizzato? E in che modo più opportuno? Esistono aspetti medicolegali? Sarà facile introdurre l'Ipnosi nella routine dello Studio? Che aspetti economici comporterà nella mia attività?"

Riguardo l'apprendimento è intuitivo che sarebbe bene evitare del tutto le lezioni troppo facili, fornite magari da ipnotisti di varietà senza titolo medico scientifico, ma anche non: l'ipnosi odontoiatrica e medica è profondamente diversa negli scopi e nelle tecniche dalla ipnosi da spettacolo.

Riguardo gli aspetti economici molti cosiddetti formatori, coach e comunicatori in questi tempi di crisi economica si stanno rivolgendo insistentemente e in massa agli odontoiatri in modalità marketing. Anche la Programmazione Neuro Linguistica, molto diffusa, discende radicalmente dalla lezione della nuova Ipnosi Ericksoniana, Bandler e Grinder<sup>(5)</sup> la modellarono proprio sulle metodiche operative di Milton Erickson,<sup>(6)</sup> lo psichiatra americano che è ritenuto a buon diritto il padre fondatore della moderna Ipnosi medica e psicoterapeutica.

Per un medico odontoiatra, già in possesso di nozioni scientifiche di fisiologia umana, è a ragione indicato ed opportuno attingere la propria preparazione alle prime serie fonti dell'Ipnosi che ne assicurino un'impronta etica e di qualità medico-scientifica.

Un buon apprendimento dell'Ipnosi odontoiatrica dovrebbe infatti includere dei principi generali di psicologia, lo studio della psicosomatica, della teoria dell'ipnosi e un training dedicato appositamente alle varie esigenze odontoiatriche. E non c'è dubbio che con opportuni consigli di colleghi già esperti l'apprendimento sarà del tutto finalizzato alla professione quotidiana e gli aspetti economici non potranno che essere positivi, come per ogni altra specialità che abbiamo appreso e poi messo in pratica nei nostri Studi.

Nel chiudere questa breve introduzione all'Ipnosi Odontoiatrica sento di dover chiarire, dopo averne delineato i tanti vantaggi, che questa non è comunque una facile panacea. Il training del professionista e dello staff che intende

gestire in modo ottimale l'ipnosi nella routine quotidiana e affrontare anche i casi difficili va oltre un semplicistico corso. Tuttavia, poiché oltre alla teoria occorre praticare fin dall'inizio uno screening ragionevole delle situazioni che si possono presentare, permetterà delle soddisfazioni fin dalle prime lezioni: il maggior incentivo che ci sia per andare avanti, verso una piena matura utilizzazione di questa affascinante disciplina.

Ipnosi Odontoiatrica Italiana è un'associazione di medici dentisti e psicologi che intende essere uno spazio di riferimento serio e professionale dove odontoiatri, ortodontisti ed il loro staff possono scambiarsi opinioni e consigli nell'applicare l'Ipnosi nella pratica e dove il pubblico dei pazienti odontoiatrici può assumere informazioni su come l'Ipnosi li possa aiutare durante i trattamenti dentistici.

## BIBLIOGRAFIA

- (1) Zeig J. in "Tecniche dirette e indirette in ipnosi e psicoterapia" Ed. Franco Angeli (a cura di Del Castello Loredi)
- (2) Il Primo Congresso al mondo di Hypnodontics si svolge nel settembre 2016 in Maashad, Iran - Atti in futura Pubblicazione
- (3) RDC/TMD sec. Dworkin and LeResche published in 1992 in The Journal of Craniomandibular Disorders, Facial & Oral Pain (now Journal of Orofacial Pain)
- (4) Fedi Alessandro "Ipnositerapia cenestesica del disadattamento posturale" IX Congresso Internazionale della Società Italiana di Ipnosi "Embodied Languages-I linguaggi del corpo alla luce del contributo delle Neuroscienze e della Esperienza Ipnologica"
- (5) Bandler R., Grinder J. "Ipnosi e trasformazione" Ed. Astrolabio
- (6) Erickson Milton, Rossi E., Rossi S. "Tecniche di suggestione ipnotica" Ed. Astrolabio

Dr. Daniel **Celli** - Pescara 2017

in collaborazione con



**Advanced Courses**

**Straight-Wire  
in Progress**

**Advanced Seminars in Orthodontics:  
The Smart Orthodontics Philosophy**

**17° Edizione**

**Straight-Wire  
in Progress**

**THE SMART ORTHODONTIC PHILOSOPHY**  
dalla diagnosi alla terapia con l'HSDC (Hybrid System Daniel Celli)



Sede dei lavori, informazioni ed iscrizioni:

**S.W.P. ORTHO S.r.l.**

Via C. Battisti 97, 65122 Pescara Tel. 085 4222228 Fax 085 4229102

e-mail: info@danielcelli.com www.danielcelli.com

Segreteria e Coordinamento corsi Sig.ra Maria Pia D'Onofrio



Educazione continua in Ortodonzia  
www.danielcelli.com  
info@danielcelli.com