

06.2021 - Anno 42 n.107

# BOLLETTINO

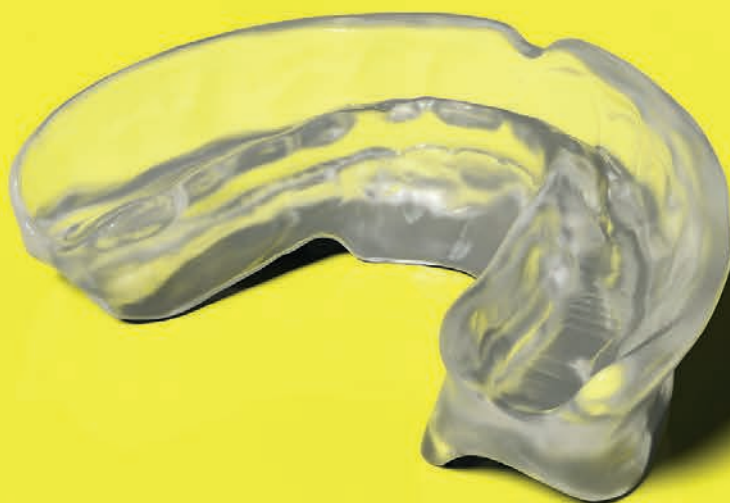
ISSN 1593-6570

Bollettino di informazioni Leone



ESSENZA

UN APPROCCIO  
CONTEMPORANEO E  
LOGICO AI TRATTAMENTI  
ORTODONTICI



# IL PRIMO ELASTOMERO CUSTOMIZZATO IN DIGITALE

REALIZZATO SU MISURA PER OGNI PAZIENTE DA  
**DIGITAL SERVICE LEONE**, PERMETTE NON SOLO DI  
ELIMINARE LE PIÙ COMUNI ABITUDINI VIZIATE, MA  
DI ESEGUIRE ANCHE UNA VERA E PROPRIA AZIONE  
ORTOPEDICA E ORTODONTICA.

SCOPRI DI PIÙ SU  
[WWW.DSLEONE.IT](http://WWW.DSLEONE.IT)

SEGUICI SU



**5** **Essenza: quando, come e perché**

G. Scommegna, Dott. A. Fortini, Dott. F. Giuntoli,  
Dott.ssa E. Grecolini, Dott.ssa E. Tessore,  
Dott.ssa V. Lanteri, Dott. A. Caburlozzo, Dott. M. D'Aversa

**16** Eventi ISO - Essenza

**19** **TWIN WING:  
moderna re-interpretazione  
dell'apparecchio funzionale di Clark**

Dott. A. Fortini, G. Scommegna

**25** L'espansore rapido con vite Ragno:  
un case report  
Dott. F. Giuntoli

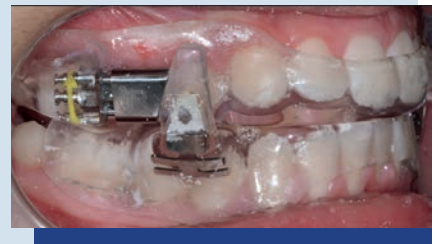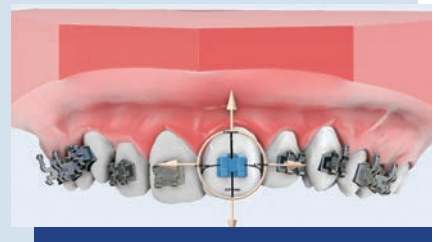
**38** Nuovi prodotti Leone

**40** Propulsore mandibolare GoTo 1  
Dott. A. Fortini

**55** ALLEO®, semplificazione nella finalizzazione  
di un trattamento di Classe II  
Dott. M. D'Aversa

**67** **Vantaggi del bandaggio indiretto  
digitalmente assistito**

Dott. A. Caburlozzo

**5****19****67**

s o m m a r i o

Tutti gli articoli pubblicati sul Bollettino di Informazioni Leone sono redatti sotto la responsabilità degli Autori. La pubblicazione o la ristampa degli articoli deve essere autorizzata per iscritto dall'editore.



**Ortodonzia e Implantologia**

LEONE S.p.A. - Via P. a Quaracchi, 50  
50019 Sesto Fiorentino (FI) ITALIA  
055.30441 info@leone.it www.leone.it

Gli articoli esprimono le opinioni degli autori e non impegnano la responsabilità legale della società Leone. Tutti i diritti sono riservati. È vietata la riproduzione in tutto o in parte con qualunque mezzo. La società Leone non si assume alcuna responsabilità circa l'impiego dei prodotti descritti in questa pubblicazione, i quali essendo destinati ad esclusivo uso ortodontico e implantologico, devono essere utilizzati unicamente da personale specializzato e legalmente abilitato che rimarrà unico responsabile della costruzione e della applicazione degli apparecchi ortodontici e delle protesi realizzati in tutto o in parte con i suddetti prodotti. Tutti i prodotti Leone sono progettati e costruiti per essere utilizzati una sola volta; dopo essere stati tolti dalla bocca del paziente, devono essere smaltiti nella maniera più idonea e secondo le leggi vigenti. La società Leone non si assume alcuna responsabilità circa possibili danni, lesioni o altro causati dalla riutilizzazione dei suoi prodotti. Questa pubblicazione è inviata a seguito di vostra richiesta. Ai sensi del Regolamento UE 2016/679 è vostro diritto richiedere la cessazione dell'invio e/o dell'aggiornamento dei dati in nostro possesso.

Spedizione gratuita

Progetto e realizzazione: Reparto Grafica Leone S.p.a  
Stampa: ABC TIPOGRAFIA s.r.l. Calenzano, Firenze

IT-07-21/107



BREVETTATO

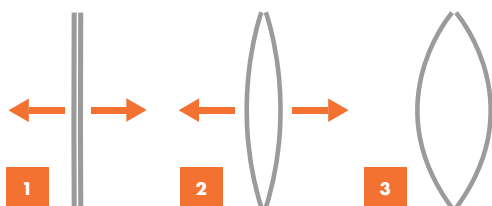
# LEAF EXPANDER

## SERIES

### PER UNA ESPANSIONE SENZA PROBLEMI

- Completo controllo dell'espansione mascellare grazie alle forze calibrate e costanti rilasciate dalle molle **MEMORIA® LEAF**
- Compliance free: non è necessaria l'attivazione domiciliare
- Efficacia clinica documentata\*

#### SCHEMA DELL'AZIONE DELLE MOLLE A BALESTRA NICHEL TITANIO MEMORIA® DURANTE L'ESPANSIONE




Questi dispositivi presentano la stessa struttura di un espansore rapido con l'aggiunta di molle a balestra di Nichel Titanio **MEMORIA® LEAF**. L'azione biomeccanica di questi espansori è basata sulla superelasticità delle molle a balestra in Nichel Titanio, le quali rilasciano forze calibrate e costanti.

Grazie alle caratteristiche uniche di questi espansori non è necessaria la riattivazione giornaliera, e quindi domiciliare, dell'espansore. La riattivazione del **LEAF EXPANDER** viene eseguita da parte del clinico secondo il protocollo suggerito, mentre il modello **LEAF SELF EXPANDER** non necessita riattivazioni né domiciliari né in studio.



LEAF EXPANDER®



LEAF SELF EXPANDER®

\* - Lanteri, C.; Beretta, M., et al (2016). "The Leaf Expander for Non-Compliance Treatment in Mixed Dentition". *The Journal of Clinical Orthodontics*, Vol. 50.9.  
 - Manzella, K.; Franchi, L.; Al-Jewair, T.; (2018). "Correction of Maxillary Transverse Deficiency in Growing Patients with Permanent Dentitions". *The Journal of Clinical Orthodontics*, Vol. 51.3.  
 - Lanteri, C.; Lanteri, V.; et al (2017). "New Horizons of Maxillary Expansion in Interceptive Orthodontics". *Bollettino di Informazioni Leone*, Vol. 100. Translated from Italian.  
 - Lanteri, V.; Gianolio, A.; Gualandi, G.; Beretta, M.; (2018). "Maxillary tridimensional changes after slow expansion with Leaf expander in a sample of growing patients: a pilot study". *European Journal of Pediatric Dentistry*, Vol. 19/1.

## Ciao zio

Questa è la foto della copertina del libro che mio zio, Bruno Pozzi, ha scritto in questi ultimi anni prima di lasciarci lo scorso marzo.

Questo libro è stato scritto solo per la famiglia e i tanti amici che nel corso della sua lunga e intensa vita lo hanno conosciuto ed è una raccolta di storie, ricordi e impressioni, dall'infanzia e la giovinezza trascorsa a Firenze, alla maturità vissuta in California. La sua vita, in effetti potrebbe essere la trama di un film che ripercorre un tratto della storia della seconda metà del ventesimo secolo, toccando tutti i fatti e i miti di quegli anni.

Mio zio, nato nel 1939, era un uomo avanti con i tempi, cosmopolita già da ragazzo, con un entusiasmo contagioso e una voglia incontenibile di prendere il bello della vita, ma che allo stesso tempo amava i valori della tradizione, l'eleganza classica e le buone maniere.


Cresciuto a Firenze durante il periodo della seconda guerra mondiale, fra gli anni '50 e '60 ha vissuto a pieno gli anni della "dolce vita" in Italia. Con un lavoro sicuro in banca si era inventato anche cantante, con un nome d'arte in inglese, per trascorrere serate sui palchi delle balere e dei ristoranti alla moda.

Ha viaggiato in quegli anni in tutta Europa e in Svezia ha trovato, giovanissimo, la prima moglie.

Negli anni '70 poi un nuovo capitolo, ha incontrato a Firenze mia zia Vickie, americana in vacanza, che ha seguito in California e con la quale ha trascorso tutto il resto della sua lunga vita. Ha lasciato tutto e si è reinventato negli Stati Uniti.

E lì ha fondato un'azienda nel settore dentale l'"American Tooth Industries", che oltre ad aver distribuito per tanti anni in USA i prodotti ortodontici della Leone del fratello Alessandro, produce ancora oggi denti in resina. I due fratelli Pozzi, mio padre e mio zio, erano molto diversi in tante cose, ma ne avevano tante anche in comune. Fra tutte per me le più evidenti erano l'intraprendenza e la passione con la quale si dedicavano al loro lavoro. L'entusiasmo con il quale entrambi hanno portato avanti le loro attività imprenditoriali è stato di sicuro l'ingrediente fondamentale sul quale hanno costruito i loro successi.

Mi piace pensare che ora siano a discutere insieme, come spesso accadeva, con quella competitività fra fratelli, che sempre avevano fin da bambini, e che li portava dopo scontri, anche accesi, a volersi sempre più bene. Ciao zio.



Elena Pozzi

# ESSENZA: quando, come e perché

Coordinatore:

**GABRIELE SCOMMEGNA**



Membri clinici del Team:



**Dott.  
ARTURO  
FORTINI**



**Dott.  
FABIO  
GIUNTOLI**



**Dott.ssa  
ELENA  
GRECOLINI**



**Dott.ssa  
ENRICA  
TESSORE**



**Dott.ssa  
VALENTINA  
LANTERI**



**Dott.  
ALVISE  
CABURLOTTO**



**Dott.  
MASSIMO  
D'AVERSA**



Un anno fa, durante il primo lockdown, ci siamo dovuti fermare di colpo a causa del Coronavirus. Nonostante tutte le preoccupazioni e le difficoltà, questo ci ha consentito di guardare con più lucidità quello che abbiamo fatto fino ad ora, di analizzare il momento storico che abbiamo vissuto e che stiamo vivendo tutt'ora, soffermandoci sulle nostre insicurezze, ma anche sulle nostre necessità. Ed è proprio rivolgendo lo sguardo al passato che ho pensato al Dott. A. Fortini, a tutto quello che abbiamo fatto insieme e mi è tornato alla mente il suo significativo Corso Precongressuale al Congresso SIDO, svoltosi a Firenze nel 2012, nel quale aveva introdotto il concetto delle "5 E".



Fig. 1 - Locandina Congresso SIDO, Firenze 2012



Esatto, già all'epoca il Dott. F. Giuntoli, il Dott. A. Caburlotto, io e la Leone avevamo riflettuto ed eravamo arrivati alla proposta delle **5 E**, embrione che si è evoluto nel progetto **ESSENZA**.

Il corso svolto alla SIDO aveva avuto molto successo proprio perché, guardandoci indietro, avevamo proposto l'idea di poter utilizzare una selezione di dispositivi specifici per malocclusioni con determinate caratteristiche. Il lockdown ci ha permesso di riflettere e di comprendere che era necessario un cambiamento, in effetti un'evoluzione del concetto delle **5 E**, delle nuove linee guida, che ci dessero la possibilità di continuare ad esercitare la nostra professione in modo efficiente, anche in questo particolare periodo storico.

Proprio basandosi su questo assunto io, il Dott. F. Giuntoli, il Dott. A. Caburlotto, la Dott.ssa V. Lanteri e la Dott.ssa E. Tessore, il Dott. M. D'Aversa e la Dott.ssa E. Grecolini, ognuno di loro con uno specifico bagaglio di conoscenze ed esperienze, abbiamo condiviso il desiderio di capire se i dispositivi a nostra disposizione rispondessero a questa nuova ed etica esigenza e potessero darci la possibilità di continuare a prenderci cura di tutti i pazienti in modo efficace ed efficiente.



In effetti l'idea iniziale è stata proprio questa: pensare e comprendere che, in ortodonzia, non esiste solo una soluzione adottabile per risolvere determinati problemi, ma che sicuramente potrebbe esserci una terapia che risulta la più congrua e quindi in accordo con i principi di **Economicità, Etica, Efficacia, Ergonomia** e quindi **Efficiente**.

Questo ci ha permesso di confrontarci, di unire le nostre conoscenze e di integrarle le une con le altre, arrivando a selezionare la soluzione ideale per le varie problematiche che possono presentarsi nei pazienti di tutte le età, da quelli più piccoli, fino agli adulti.



A tutto questo si è poi aggiunta un'altra importante riflessione, nata dalle letture delle numerose recenti pubblicazioni riguardanti il mondo degli allineatori, nonché dai numerosi messaggi di marketing che propongono questi ultimi come la soluzione ideale del presente e, soprattutto, come l'unica soluzione del futuro.

È opportuno tenere in considerazione che, se volgiamo lo sguardo al passato, ad esempio a dieci o quindici anni fa, quelle che all'epoca sembravano le migliori soluzioni adottabili, o comunque le soluzioni che avrebbero cambiato per sempre il mondo dell'ortodonzia, come i sistemi a bassa frizione, oggi sembrano essere sempre meno utilizzati.

In un recente Survey pubblicato sul JCO possiamo leggere che gli utilizzatori di sistemi biomeccanici Self Ligating risultano una minoranza. Io penso che invece, anche in questo caso, non dovremmo cancellare tutto quello che è "passato", ma anzi abbiamo il compito di riflettere, di arrivare ad un'interpretazione ragionata, sfruttando quello che la nostra esperienza ci ha insegnato e in modo da interpretare al meglio il futuro dell'ortodonzia.

Appliance	Frequency	31	31	56	NA
Standard edgewise	Routinely	31	31	56	NA
Transpalatal arches	Occasionally	8	11	6	NA
Nance buttons	Routinely	12	15	NA	NA
Other	Occasionally	4	4	NA	NA
Bioprogressive	Routinely	5	NA	NA	NA
Bidimensional	Occasionally	4	NA	NA	NA
Tip-Edge	Routinely	4	2	7	NA
MEAW	Occasionally	4	NA	NA	NA
Lingual	Routinely	4	2	7	NA
Lingual arch	Occasionally	4	2	7	NA
Begg	Routinely	4	2	7	NA
Pre-adjusted prescription	Occasionally	4	2	7	NA
MBT	Routinely	4	2	7	NA
Roth	Occasionally	4	2	7	NA
Damon	Routinely	4	2	7	NA
Pitts	Occasionally	4	2	7	NA
Andrews	Routinely	4	2	7	NA

Fig. 2 - Articolo pubblicato su JCO



Riallacciandomi al tuo esempio, mi viene naturale pensare al fatto che la nostra conoscenza dei sistemi ibridi ci ha permesso di essere i primi e gli unici al mondo ad introdurre il sistema **Step & Slide** che, oltre a permetterci di utilizzare a seconda delle necessità la bassa frizione solo cambiando una legatura, ci ha dato la possibilità di trasportare il mondo della bassa frizione in quello della biomeccanica Straight Wire e, successivamente, in quello ibrido degli allineatori: non esiste, secondo me, esempio più chiaro di come la conoscenza possa portare davvero all'essenza del problema, aiutandoci a capire quale sia la soluzione migliore che possiamo adottare.

Fig. 3 - Articolo pubblicato su AJO-DO

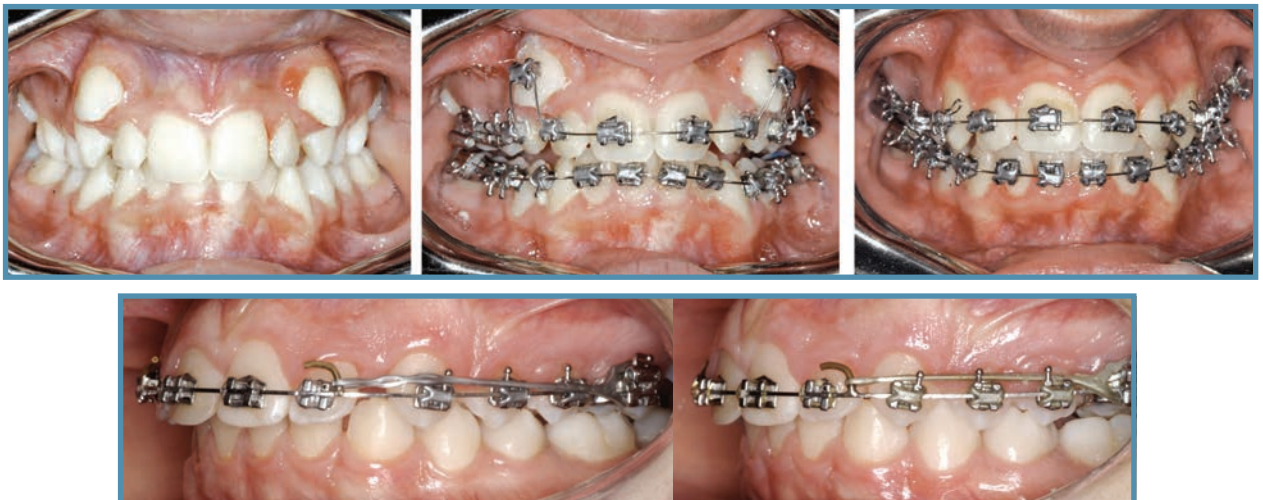
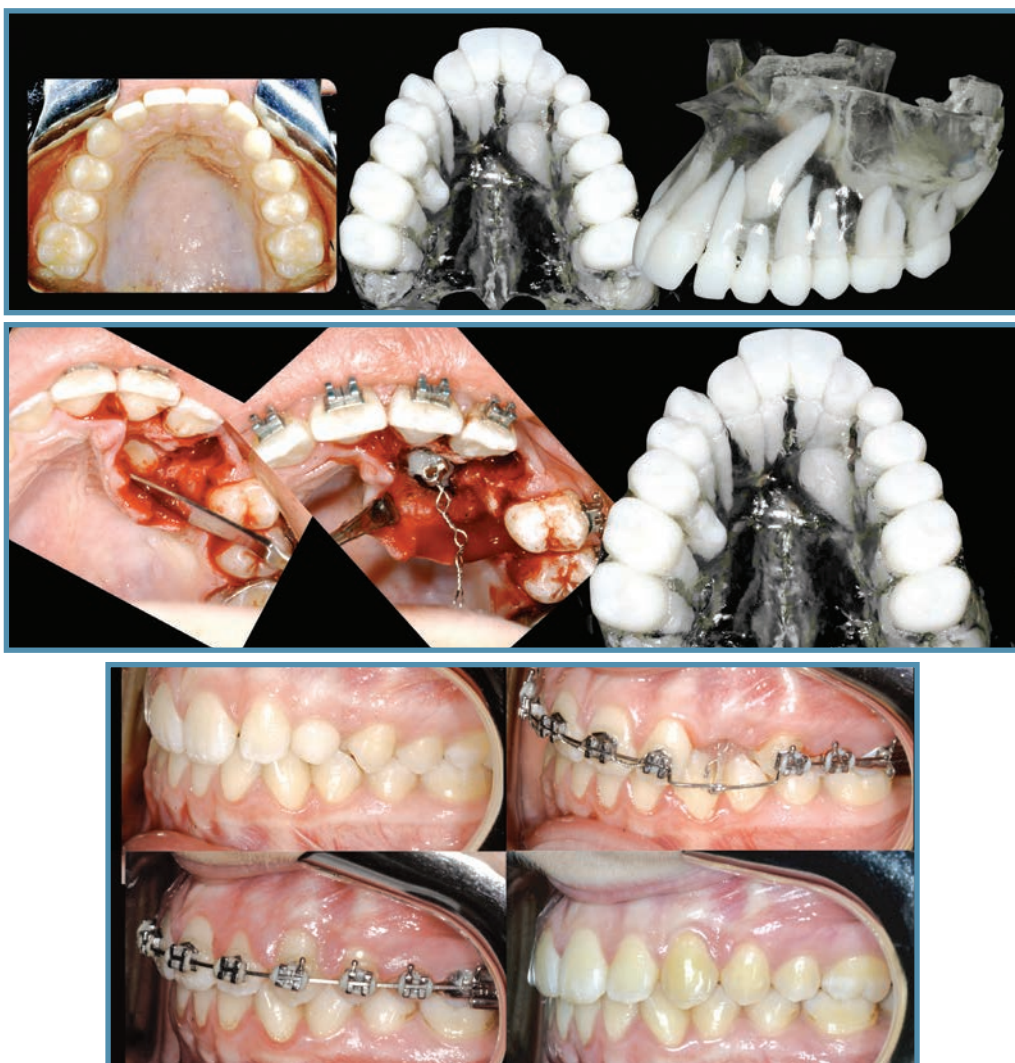
Fig. 4 - Esempio di caso trattato con Step & Slide



Sicuramente gli allineatori hanno avuto un impulso fortissimo negli ultimi tempi, anche a causa del periodo che stiamo vivendo, ma paradossalmente è stato proprio questo impulso che ha messo in evidenza i limiti, se così vogliamo definirli, e le difficoltà legate a questa tecnica. Questo perché le problematiche legate all'uso degli allineatori sono da ricercarsi proprio nella natura di questi dispositivi rimovibili, che lavorano con principi opposti a quelli della biomeccanica tradizionale e che, di conseguenza secondo me, non possono sostituire i dispositivi e le metodiche tradizionali, ma possono bensì integrarli, ovviamente sempre mediante un approccio che unisce diagnosi e ragionamento: pensare di poter racchiudere l'ortodonzia in un unico dispositivo è una semplificazione irrealistica.



*Fig. 5 - Esempio di caso di canino incluso, impossibile da trattare con allineatori*

Tutte le soluzioni che possiamo adottare devono essere figlie di una diagnosi attenta ed accurata e, ad oggi, risulta ancora più importante considerare anche le esigenze e le attitudini del paziente. Gli allineatori sono, senza dubbio, un ulteriore valido strumento a disposizione di tutti i clinici, ma non vanno assolutamente intesi come la risposta a tutte le domande: la tecnologia da cui nascono gli allineatori non può sicuramente sostituire l'intelligenza umana, né la professionalità di un clinico che, con la sua accuratezza, si prende cura del paziente e della problematica da curare.





Questo è un concetto che mi colpisce molto e sul quale mi vorrei soffermare, in quanto molte persone vedono nella tecnologia quel “tassello mancante” che spesso viene proposto come un mezzo, una scorciatoia per superare una sorta di “gap culturale”. Io non sono completamente d’accordo in quanto la tecnologia effettivamente ci può aiutare molto a migliorare alcuni dispositivi ma non può renderli sempre efficaci per tutti i casi. Ne è un perfetto esempio l’**Elastomero Leone**: sul mercato esistono vari tipi di dispositivi elastici, con forme e consistenze diverse, ma tutti preformati o al massimo con taglie da scegliere a seconda della misura della bocca; la possibilità quindi di avere un dispositivo disegnato su misura, con un Set-Up ed un disegno realizzato grazie ad una manipolazione digitale, unisce le potenzialità della tecnologia alla diagnosi del clinico e, rispondendo contemporaneamente alle esigenze del piccolo paziente, è senza dubbio un intelligente Empowerment (guarda caso un’altra **E...**) di un mezzo terapeutico già conosciuto grazie all’ausilio dei mezzi digitali.

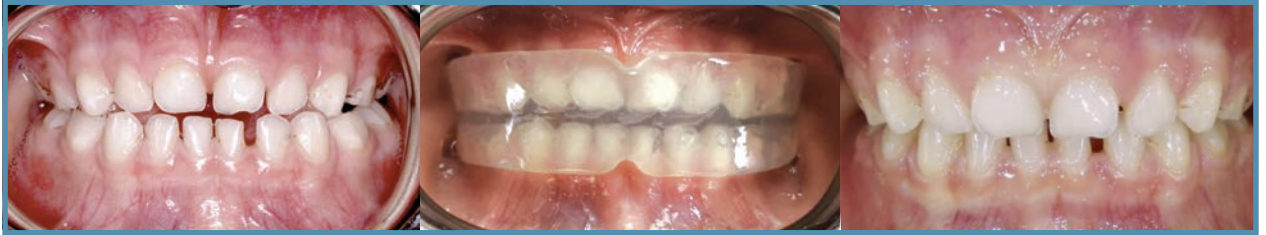

Fig. 6 - Esempio di caso trattato con Elastomero Leone



Sicuramente nel bambino è ancora più vero che la diagnosi è la base di tutto, si può quasi dire che la diagnosi rappresenti l’ortodonzia precoce. Quello che la Dott.ssa E. Tessore ed io abbiamo vissuto nel momento di “stop clinico” è stata la possibilità di una valutazione retrospettiva. Questo ci ha permesso di osservare che i nostri casi clinici in trattamento con Elastomero Leone, caratterizzati da una buona diagnosi iniziale e con una buona collaborazione da parte dei pazienti, stavano proseguendo senza intoppi e in modo ottimale, pur senza la possibilità di vedere regolarmente i bambini nei nostri studi.

Queste valutazioni e questi risultati sono sicuramente molto promettenti e ci fanno capire che ci stiamo muovendo nella direzione giusta: personalizzare il dispositivo in base alle caratteristiche del piano di cura, utilizzando un set up digitale di nuova generazione, ci consente di ottenere dei risultati molto validi, ovviamente sempre lavorando molto bene sulla diagnosi, sul timing e sulla collaborazione (come descritto nell’articolo pubblicato sul Bollettino Leone n° 104, vedi QR).



Assolutamente d’accordo con quanto appena detto.

Fortunatamente con l’utilizzo di dispositivi customizzati siamo riuscite ad ottenere maggiore compliance da parte del paziente, in quanto il dispositivo stesso, essendo realizzato su misura, è più facile da indossare e più comodo da portare, risultando quindi di più facile accettazione da parte del bambino.

Inoltre, grazie ad un set up completamente individualizzato, riusciamo ad ottenere un dispositivo più performante, capace di donare fin da subito buoni risultati e di conseguenza, di aumentare la collaborazione da parte della famiglia del piccolo paziente.



In tutto questo non dobbiamo comunque dimenticarci la prescrizione: i bambini devono portare il dispositivo due ore al giorno e tutta la notte: la mia esperienza mi dice che questo impegno è ben tollerato dai pazienti e dalle famiglie, direi che è una terapia “patient friendly”.

È inoltre opportuno consigliare, ove lo riteniamo necessario, appositi esercizi miofunzionali, da spiegare al momento della consegna del dispositivo, e l’affiancamento da parte di un/una logopedista.



In effetti quello che ha appena sottolineato la Dott.ssa V. Lanteri non è di poco conto: il “lavoro” che i bambini e le loro famiglie devono svolgere a casa è davvero limitato rispetto ad altri dispositivi che, a parità di performance funzionale, richiedono di essere utilizzati con più continuità o comunque anche durante le ore scolastiche.



Quanto emerso fino ad ora dalle vostre riflessioni va proprio nella direzione di **ESSENZA**.

Le vostre osservazioni sono legate, giustamente, anche al rispetto delle esigenze del paziente, chiave per una migliore collaborazione, ed anche alla diminuzione del numero di visite in studio e, ancor di più, alla riduzione di eventi quali il distacco di un tubo o di un espansore che, da sempre non ergonomici, oggi lo risultano sempre di più. In questo contesto vorrei ricordare un altro esempio di tecnologia al servizio della terapia, come il nostro sistema Indirect Bonding: la metodica digitale ha reso la sua realizzazione più semplice e predicibile, nonché più efficace, consentendo di avere una migliore biomeccanica e una minore necessità di riposizionare i brackets.



Personalmente utilizzo da anni il sistema di **Indirect Bonding Leone** e, nella nostra routine pandemica, ne ho apprezzato ancor di più la semplicità e la funzionalità. Suggerisco di leggere i lavori pubblicati dal Dott. A. Fortini e Dott. F. Giuntoli su questo tema.

È un sistema customizzato e progettato digitalmente che permette, anche al meno esperto, di ottenere una precisione assoluta del posizionamento dei brackets e il controllo di eventuali informazioni aggiuntive che si vogliono inserire come un extra Tip o Torque. Ovviamente è assolutamente in linea con le caratteristiche che oggi noi ricerchiamo nei dispositivi: riduzione del tempo alla poltrona (che con questo metodo si riduce dell'80% almeno), sicurezza e predicibilità, facilità estrema di esecuzione.

Vorrei aggiungere ancora che, da un lavoro che abbiamo presentato con il Dott. A. Fortini all'AAO Congress di Washington, il sistema permette, a differenza di quelli tradizionali a doppia mascherina, una perfetta e completa adesione del composito alla superficie del dente, senza sbavature o dispersioni.

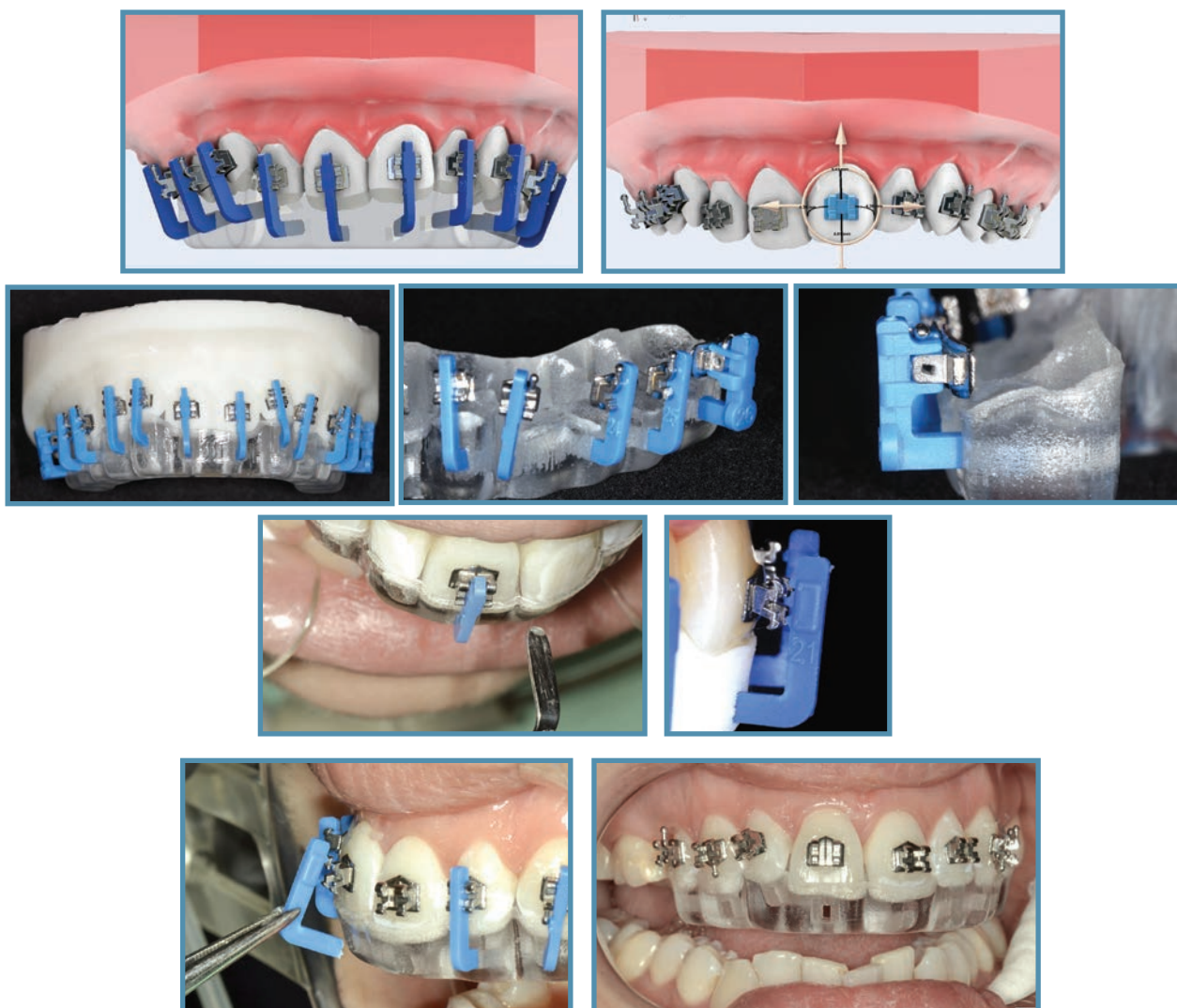


Fig. 7 - Procedura Indirect Bonding pianificata digitalmente



Dobbiamo aggiungere anche che il vantaggio del progetto **ESSENZA** è quello di poter dividere i pazienti per fasce d'età: basandoci su un'accurata diagnosi e identificando l'età del paziente, siamo in grado di intervenire utilizzando il dispositivo che più ci aiuta a raggiungere un ottimo risultato finale, nel minor tempo possibile.

Questo vuol dire che, ad esempio, in un caso di Classe II da deficit mandibolare, possiamo scegliere di intervenire con un Elastomero in caso di un piccolo paziente, di utilizzare un apparecchio funzionale come il Twin Wing, oppure di utilizzare la biomeccanica STEP con elastici intermascellari o ancora, nel caso di paziente non collaborante, di utilizzare il nostro **GoTo1** come propulsore mandibolare

Di fatto il progetto **ESSENZA** ci permette di scegliere tra più dispositivi e più approcci, selezionati in base alle caratteristiche del paziente o alle necessità che si presentano.

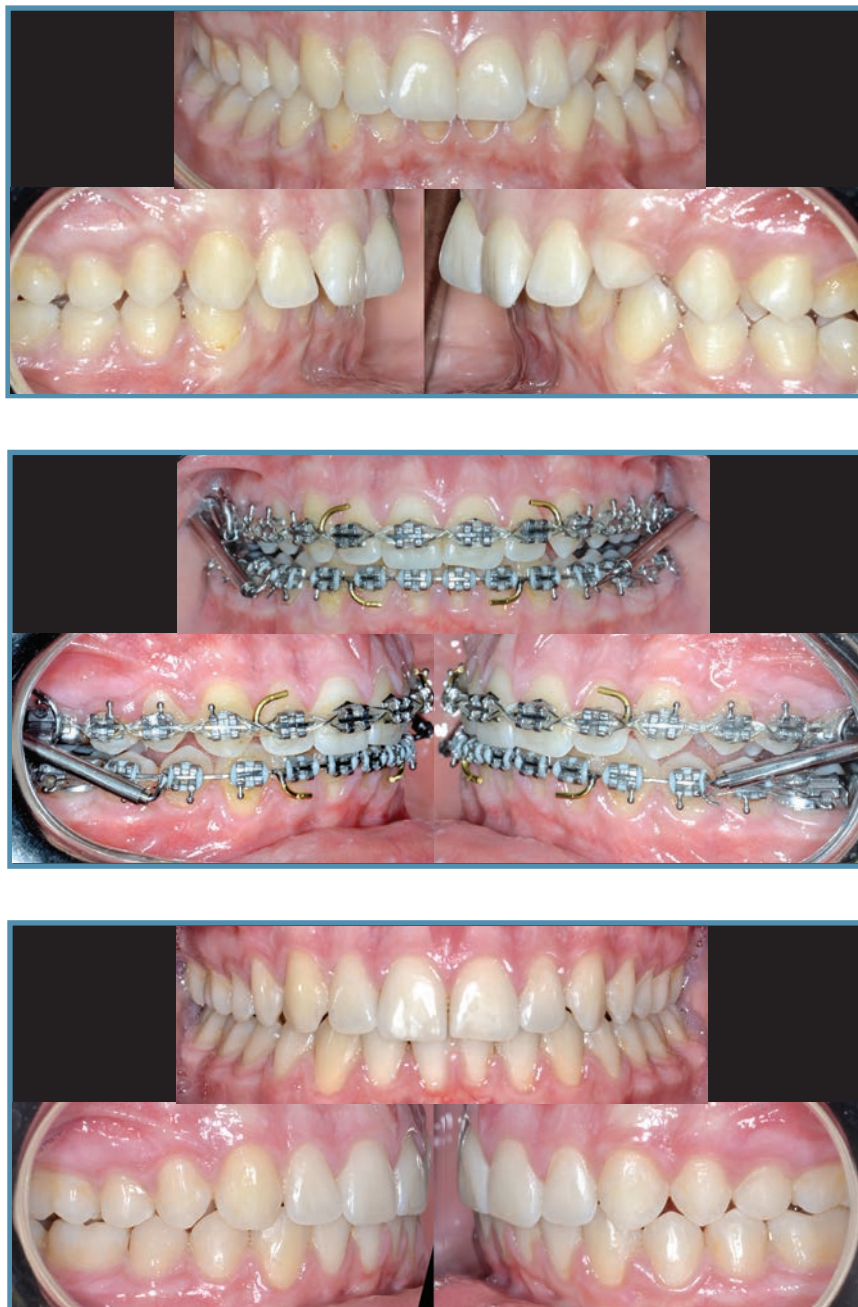

Fig. 8- Esempio di caso trattato con Leone GoTo1



In tutto questo penso sia fondamentale sapere e capire che abbiamo a nostra disposizione diversi mezzi terapeutici evidence based per risolvere qualsiasi problema: il nostro obiettivo è stato quello di selezionare i più idonei, che corrispondessero alle **5E**, in modo da associarli alla diagnosi del paziente ed all'esperienza del clinico.

Parlo anche per esperienza personale: fino a poco tempo fa non avevo mai trattato pazienti utilizzando gli elastomeri, ma dopo aver visto gli splendidi risultati ottenuti dalla Dott.ssa E. Tessore e dalla Dott.ssa V. Lanteri proprio con l'utilizzo di questo dispositivo, ho inserito nelle opzioni terapeutiche, per i miei pazienti di sette o otto anni, il trattamento con l'Elastomero Leone.

Ed è proprio questo il fulcro del progetto **ESSENZA**: avere a disposizione una selezione di dispositivi clinicamente efficaci e poter scegliere il più efficiente per il nostro caso.



Quello che ha appena detto il Dott. F. Giuntoli si collega ad un altro concetto molto importante del progetto **ESSENZA**: il fatto di avere a disposizione numerosi dispositivi tra i quali scegliere e altrettanti professionisti del settore che mettono a disposizione la loro esperienza clinica, permette anche ai meno esperti di trattare qualsiasi tipo di problema.

Facciamo il classico esempio della discrepanza trasversale, ovvero della necessità di espansione: possiamo decidere di trattare questo problema in tanti modi diversi, a seconda della fascia d'età, del problema e delle necessità del paziente. Siamo perfettamente in grado di trattare questa problematica con l'ausilio di **mini impianti**, ma siamo convinti che dovremmo riservare questo trattamento solo ai casi in cui si sono rivelati veramente necessari. Ad esempio potremmo ottenere un buon risultato utilizzando l'espansore Leaf come i casi della Dott.ssa E. Grecolini dimostrano anche negli adulti, oppure ancora utilizzando gli **allineatori** o la **biomeccanica**: non siamo assolutamente vincolati ad un apparecchio, siamo vincolati solo dalla nostra diagnosi, dalla nostra etica e dalla reale esigenza del paziente, fattori che ci guidano nella scelta dei dispositivi che abbiamo selezionato e che consideriamo efficienti.

Questo è un punto di forza che ci contraddistingue, in quanto possiamo permetterci di scegliere il dispositivo migliore per un determinato paziente.

Diagnosi e identificazione del percorso più adatto portano senza dubbio al raggiungimento dell'etica professionale: una delle cinque "**E**" sul quale si basa il progetto **ESSENZA**.

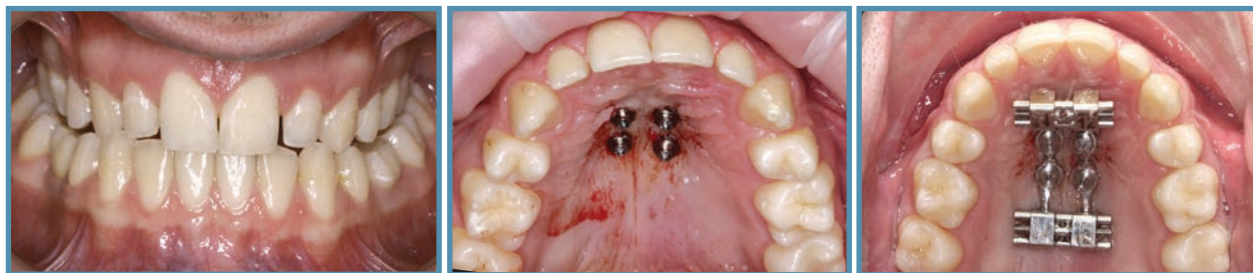

Fig. 9 - Esempio di caso trattato con espansori ad ancoraggio puramente osseo



Inoltre, è molto importante tenere in considerazione il fatto che, oltre ad avere la possibilità di scegliere un determinato dispositivo, possiamo anche abbinare i vari trattamenti!

Se, ad esempio, per risolvere un problema con allineatori, dovessi proporre al paziente un trattamento nel quale sono inclusi una quantità spropositata di allineatori stessi, dovrei in realtà optare per una soluzione diversa, nella quale, ipoteticamente, risolvo parte del problema con l'ortodonzia fissa magari estetica e, solo successivamente, completo il trattamento mediante l'utilizzo di allineatori.



Concordo con quanto hanno appena detto i miei colleghi.

Personalmente penso che la parola chiave di tutto sia "semplificazione": utilizziamo ciò che semplifica il nostro lavoro, ma anche quello che semplifica la vita quotidiana del paziente. E attenzione, proprio come ci insegna il Dott. A. Fortini, "semplice" non è affatto sinonimo di "facile", soprattutto perché per scegliere la via più semplice dobbiamo essere in grado di avere una visione completa del panorama che abbiamo di fronte.



Senza dubbio ogni paziente si merita l'elaborazione di un trattamento "su misura". Sebbene sia possibile, partendo da una accurata diagnosi, dividere i pazienti per fasce d'età e scegliere il dispositivo più idoneo tra quelli suggeriti in base alla problematica che dobbiamo affrontare, è opportuno comunque anche tenere in considerazione la diversa esperienza clinica di ognuno, nonché le richieste che ci vengono fatte dal paziente stesso.

Per noi, come azienda, anche questo è fare etica: realizzare dispositivi che siano idonei alla risoluzione del problema, ma che al contempo vadano incontro alle varie esigenze dei clinici, da quelli più esperti, a quelli meno esperti.

**ESSENZA**, in fondo, è anche questo: un grande progetto educativo che, anche attraverso un lavoro di tutoraggio, rendendo disponibili i concetti "Essenziali" a tutti gli interessati, rimane al fianco dei clinici che vogliono capirne di più, con un percorso formativo dedicato anche a livello universitario.



Certamente!

Questo è senza dubbio un progetto che, se da un lato porta molti benefici al paziente perché siamo in grado di offrirgli i dispositivi più indicati, dall'altro porta altrettanti benefici anche ai clinici: quelli più esperti, pur conoscendo perfettamente le apparecchiature, possono trovare più chiarezza e percorsi più logici all'interno di una vasta gamma di dispositivi; mentre i meno esperti, attraverso un percorso diagnostico, che li porta a identificare una determinata apparecchiatura come la più idonea per trattare un problema, possono ricevere anche assistenza nella gestione dell'apparecchiatura stessa.

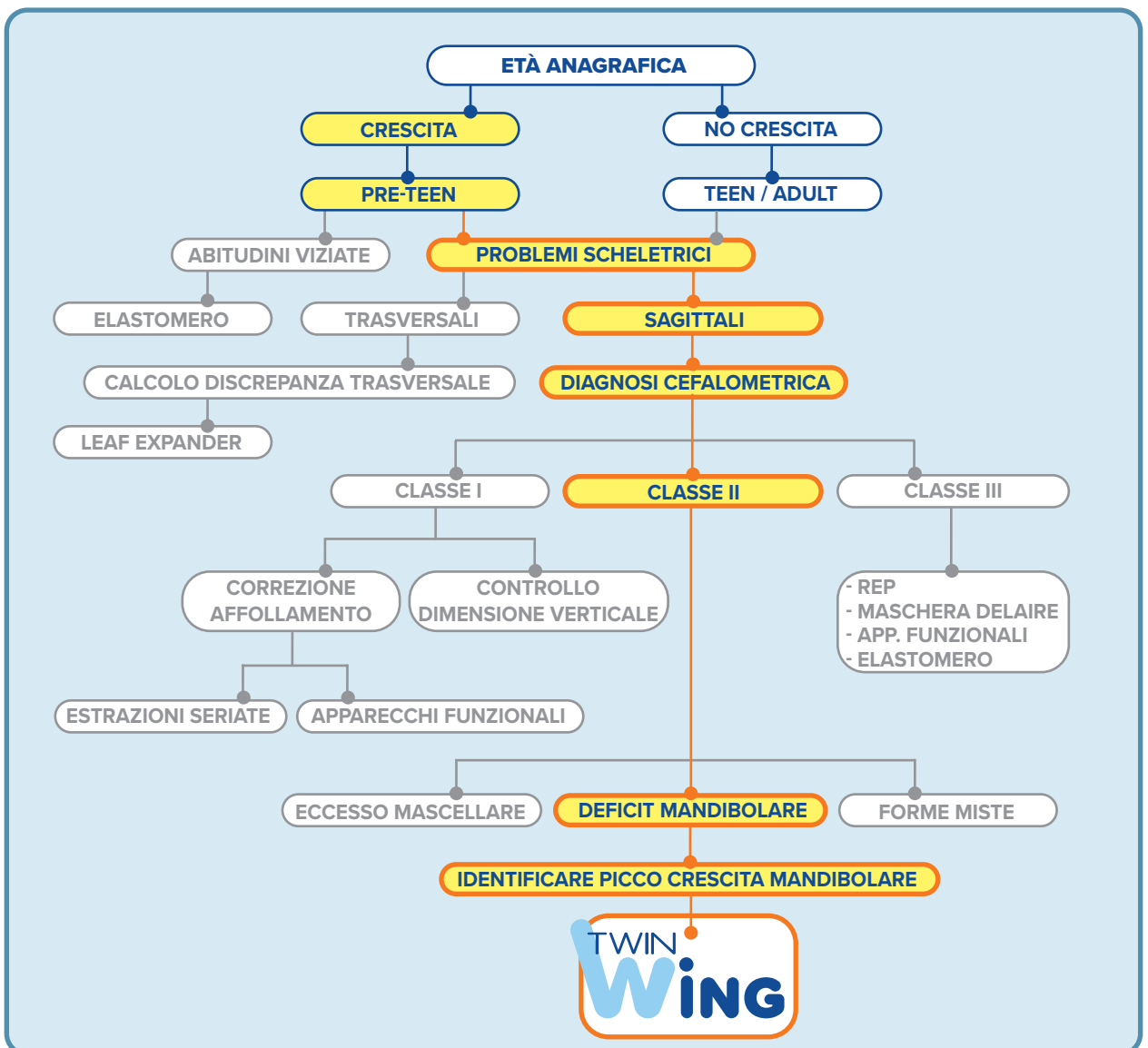


Fig. 10 - Esempio di flusso diagnostico

Allo stesso tempo, ognuno può trarne insegnamenti per gestire in modo diverso la propria professione: chi ha uno studio nel quale si occupa solo di Ortodonzia, ad esempio, ha necessità ergonomiche, completamente diverse rispetto a coloro che fanno consulenza e che hanno bisogno di ottimizzare costi e tempi, nonché il rendimento del lavoro.

Nelle cinque “E” del progetto **ESSENZA**, non a caso troviamo anche “ergonomia” ed “economia”: queste, infatti, identificano la volontà di insegnare come ottimizzare, attraverso una scelta ragionata, i tempi dei trattamenti, anche grazie all’utilizzo del dispositivo giusto.



Inoltre, in un momento storico come quello che stiamo vivendo, la scelta del dispositivo si rivela di grande aiuto nella gestione del trattamento stesso. Ne sono un esempio apparecchiature come il **Leaf Expander®**, che ci permette di portare avanti il trattamento vedendo i pazienti in modo più diradato e, di conseguenza, di ridurre le spese, pur mantenendo alti standard di efficienza nella gestione del caso.

Ma non è tutto: dispositivi come quelli che ho appena citato permettono anche di monitorare il paziente attraverso un teleconsulto, a differenza di altre tipologie di apparecchi più tradizionali, che magari necessitano di essere attivati o monitorati con più costanza.

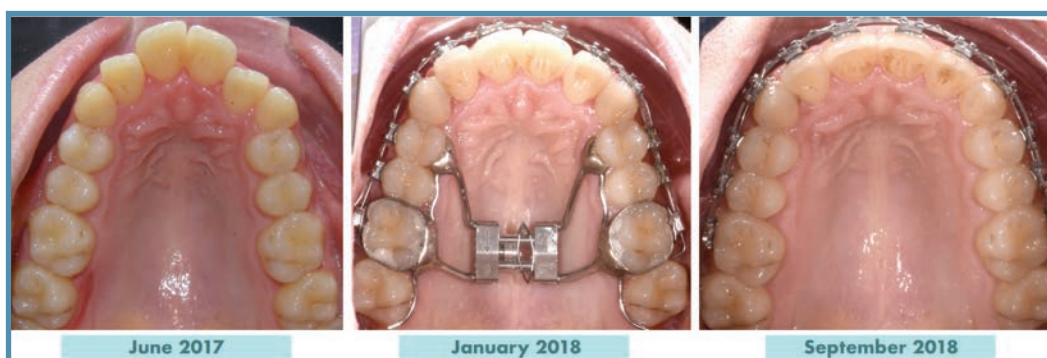

Fig. 11 - Esempio di caso trattato con Leaf Expander®

L'intero case report è disponibile sul Bollettino Leone n° 105, vedi QR sopra



Sì, esatto.

Questo, inoltre, si rivela utile anche in caso di consulenze, perché, soprattutto in questi casi, non si ha sempre la possibilità di vedere il paziente in modo continuativo o con una cadenza precisa.



Sono davvero tutte ottime osservazioni.

Prima di andare avanti vorrei però soffermarmi un attimo sul mondo degli allineatori e chiedere al Dott. M. D'Aversa di spiegarci il perché questo progetto che abbiamo messo in piedi rimane valido anche con l'avvento dell'intelligenza artificiale, proprio nel mondo degli allineatori.



Sicuramente questo progetto supera l'intelligenza artificiale e il machine learning perché, nonostante queste due tecnologie faranno sempre più parte della nostra vita, non potranno mai sostituire il clinico nella diagnosi o nella scelta terapeutica: una macchina che utilizza degli algoritmi non è in grado di tenere in considerazione cos'è etico, efficiente o predicibile, a seconda del paziente che stiamo trattando.



Il progetto **ESSENZA** racchiude al suo interno aspetti che sono completamente al di sopra degli algoritmi e questo gli permette di non temere affatto qualsiasi tipo di confronto con essi.

Certo, è innegabile che avremo un aiuto ed una semplificazione per quanto riguarda quei trattamenti che si basano su un approccio digitale, ma il ruolo del clinico rimarrà sempre insostituibile.



Sono pienamente d'accordo: il clinico è l'unico in grado di ottimizzare tempi e costi di un trattamento, proponendo al paziente quello più eticamente corretto.

Molto spesso siamo noi i primi a dare per scontato il nostro lavoro ma, tra i tanti esempi che si possono fare, siamo gli unici a poter ovviare il problema dell'aumento di frizione legato all'interazione tra i brackets di ceramica e il metallo dell'arco, utilizzando le **legature a bassa frizione Slide**: questo è un aspetto importantissimo perché siamo in grado di gestire tutti i dispositivi secondo le nostre necessità, scegliendo quella più idonea e più etica, riducendo al contempo anche i tempi del trattamento.



Figg. 12a, b - Confronto tra sistema vincolato e bassa frizione



In effetti è veramente così: molti anni fa abbiamo proposto una tecnica linguale limitata ai social six, molto semplice e con indicazioni altrettanto chiare.

Il Dott. F. Giuntoli è stato "l'alfiere" di questa metodologia che, ad oggi, viene utilizzata per compensare i "limiti" degli allineatori. Questo è un chiaro esempio di come sia possibile utilizzare in modo più ragionato le numerose scelte a nostra disposizione, proprio come è successo con gli **attacchi linguali Idea-L**.



Si esatto.

**Idea-L** è nato per un motivo ben preciso, ovvero correggere le recidive che si possono verificare in seguito a trattamenti nei quali si rompe il ritentore, oppure in seguito ad affollamenti tardivi.

Negli anni, però, siamo stati in grado di pensare ad un'evoluzione del sistema Idea-L e questo ci ha permesso di sfruttarlo per correggere, in pochi mesi, le rotazioni dentali: problematica molto più complicata da correggere con l'utilizzo degli allineatori.

In un ipotetico trattamento potremmo decidere di utilizzare il sistema Idea-L per correggere le rotazioni e, successivamente, sfruttare gli stessi attacchi Idea-L come attachments per completare il trattamento con allineatori: questo ci dimostra che possiamo utilizzare in contemporanea più dispositivi, sfruttandone al massimo le potenzialità.

Vorrei inoltre aggiungere che ad oggi, con l'avvento del digitale, possiamo riprodurre con una semplice scansione l'esatta posizione degli attacchi Ideal e questo ci consente, nel caso in cui per una serie di sfortunati motivi perdessimo un attacco Idea-L, di riposizionarlo senza problemi, bypassando del tutto il problema di qualche anno fa legato all'impronta.

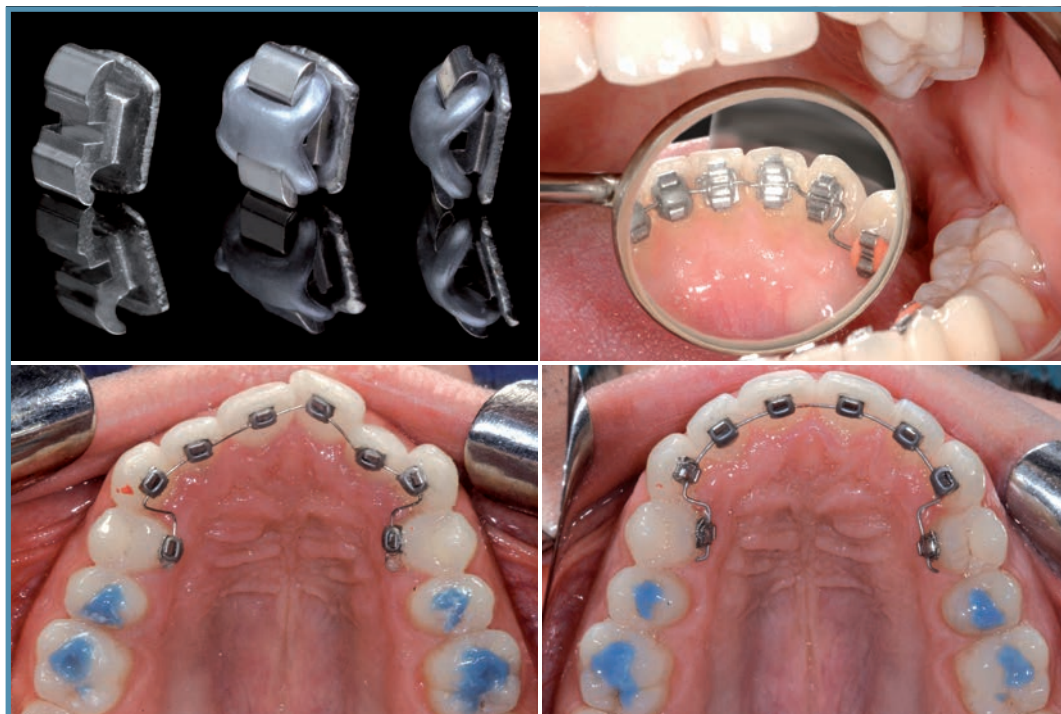


Fig. 13 - Esempio di caso trattato con Idea-L



Sono totalmente d'accordo.

Oggi il digitale e le nuove tecnologie ci consentono di realizzare, soprattutto in caso di pazienti con dentatura decidua o mista, dei dispositivi per l'espansione del mascellare molto più precisi e più facili da applicare e gestire anche da parte del clinico, riducendo il numero degli appuntamenti.



Esatto.

La tecnologia ci consente, già dalle prime fasi di valutazione, di avere a nostra disposizione modelli 3D delle arcate dentali dopo una semplice scansione, che possiamo sfruttare per analizzare il caso insieme ai pazienti o alle loro famiglie e decidere se procedere o meno con il trattamento.

Questo ci permette di far tornare i pazienti in studio solo per la consegna del device, in quanto il livello di precisione offerto dalla tecnologia è davvero eccellente.



Queste considerazioni mi portano a spostare l'attenzione sui vostri partner: i laboratori.

Il progetto **ESSENZA** include, per certi versi, anche questi ultimi, ai quali abbiamo sempre dato una grande importanza. Questo sviluppo tecnologico fa sì che il laboratorio diventi, forse più ancora che nel passato, un vostro partner, un vostro esperto collaboratore ed è quindi molto importante farlo crescere professionalmente e permettergli di compiere al meglio il proprio lavoro. Saper realizzare un buon dispositivo customizzato, come l'**espansore CAD CAM**, è un lavoro di team, nel quale noi come azienda Leone, voi come clinici e loro come laboratorio, abbiamo un compito ben preciso.





Fig. 14 - Progettazione espansore CAD-CAM

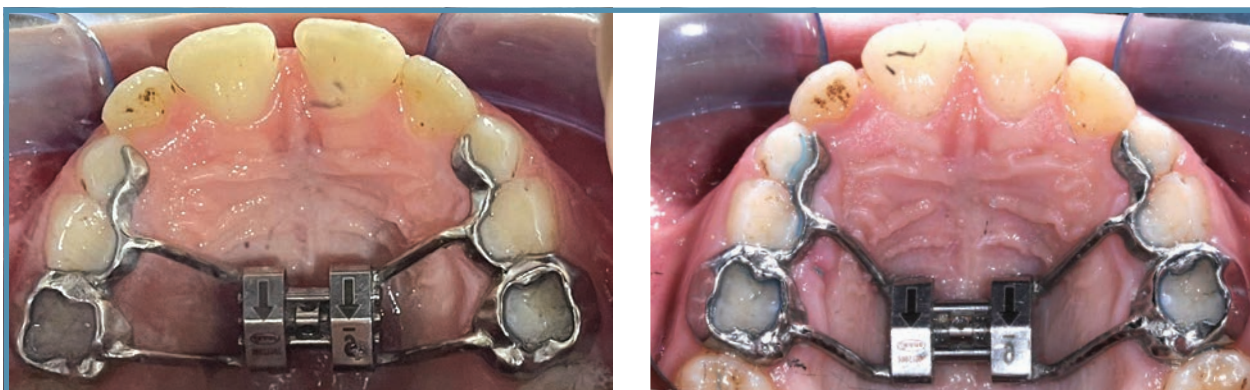

Fig. 15 - Espansore CAD-CAM in bocca

Proprio per questo il progetto **ESSENZA** prevede anche una formazione dei laboratori su questa particolare tipologia di prodotti: non possiamo parlare solo ai clinici, ma è necessario formare una “squadra” che sia in grado di lavorare insieme per mantenere un elevato standard di qualità e raggiungere davvero l'**ESSENZA** del nostro lavoro.

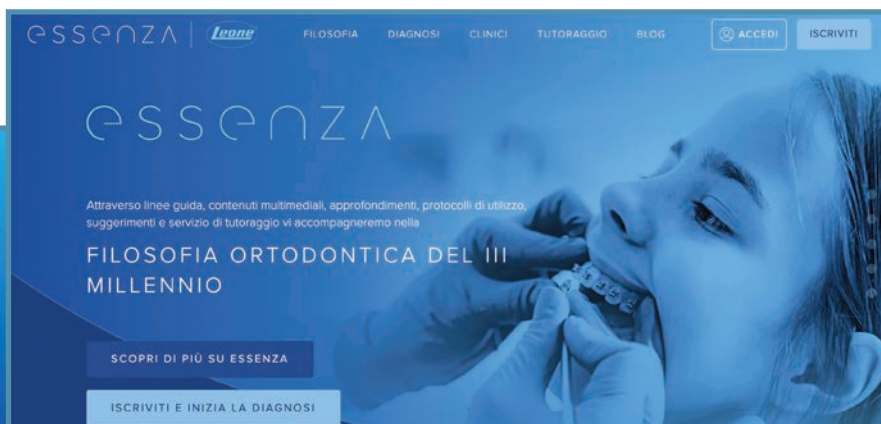
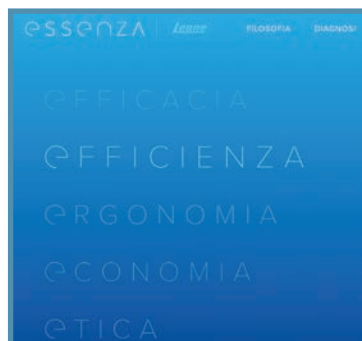
Per concludere vorrei soffermarmi sul concetto di “evidenza”, in quanto tutto quello che fa parte del progetto **ESSENZA** è basato sull'evidenza scientifica, tanto che anche i dispositivi stessi sono stati scelti in base all'evidenza di riferimento che hanno.

Oltre a questo abbiamo alcuni progetti di ricerca che riguardano **ESSENZA**, in collaborazione con Università molto importanti, oltre a insegnamenti e Master dedicati.

Ma non solo: il progetto avrà ampia diffusione anche via web, grazie ai canali social e a un sito interamente dedicato ad **ESSENZA**, nel quale sarà possibile trovare un blog con articoli ed interviste, numerose informazioni sui prodotti, ma anche supporto e tutoraggio per i clinici meno esperti.

**essenza.leone.it**





# L'ORTODONZIA DEL III MILLENNIO

## MESTRE

24-25 SETTEMBRE 2021

## ROMA

15-16 OTTOBRE 2021

## ANCONA

5-6 NOVEMBRE 2021

## NAPOLI

10-11 DICEMBRE 2021

## essenza

È UN APPROCCIO LOGICO E CONTEMPORANEO AI TRATTAMENTI ORTODONTICI CHE PREVEDE L'UTILIZZO DI DISPOSITIVI CHE RIDUCONO I TEMPI ALLA POLTRONA E LA FREQUENZA DEGLI APPUNTAMENTI: SI SEMPLIFICA COSÌ LA GESTIONE DEL TRATTAMENTO ATTRAVERSO SOLUZIONI CHE UNISCONO ORTODONZIA TRADIZIONALE ED ORTODONZIA DIGITALE.

Grazie ad anni di ricerche e valutazioni cliniche, siamo arrivati a definire le linee guida, i protocolli e la scelta di dispositivi ideali per ogni fascia di età e per ogni ordine di problemi.

Durante le due giornate verranno approfondite le più moderne opzioni di trattamento, basate sulla evidenza scientifica, che ci permettono di utilizzare al meglio, in maniera efficace, efficiente, ergonomica, economica ed infine anche etica, le apparecchiature più indicate per il problema specifico.

Uno schema logico suddivide i pazienti per fascia di età Pre-teen, Teen e Adult e un percorso guidato insegnerà ai partecipanti ad arrivare, attraverso scelte ragionate, al dispositivo ideale per quel singolo paziente, di quella età e con quel particolare tipo di problema, dentale o scheletrico che sia. Dagli apparecchi funzionali e gli Elastomeri dei piccoli pazienti, attraverso la biomeccanica Straight-wire, fino ai moderni sistemi di gestione estetica del paziente con Alineatori trasparenti.

## RELATORI



DOTT.  
**ARTURO  
FORTINI**



DOTT.SSA  
**ENRICA  
TESSORE**



DOTT.SSA  
**VALENTINA  
LANTERI**



DOTT.  
**ALVISE  
CABURLOTTO**



DOTT.SSA  
**ELENA  
GRECOLINI**



DOTT.  
**FABIO  
GIUNTOLI**



DOTT.  
**MASSIMO  
D'AVERSA**

## PROGRAMMA

### VENERDI' - PRE-TEEN/TEEN

\_9,00-10,30

#### **FILOSOFIA ESSENZA URGENZE ORTODONTICHE**

DOTT. **ARTURO FORTINI**

\_10,30-11,30

#### **ABITUDINI VIZIATE**

DOTT.SSA **ENRICA TESSORE** - DOTT.SSA **VALENTINA LANTERI**

*PAUSA CAFFE'*

\_12,00-13,00

#### **ELASTOMERI**

DOTT.SSA **ENRICA TESSORE**

*PRANZO*

\_14,00-15,00

#### **LEAF EXPANDER®**

DOTT.SSA **VALENTINA LANTERI**

\_15,00-16,00

#### **ESPANSIONE SCHELETRICA FUNZIONALE DENTO-ALVEOLARE**

DOTT. **ARTURO FORTINI**

*PAUSA CAFFE'*

\_16,30-18,00

#### **NUOVI DISPOSITIVI ORTOPEDICI PER CLASSI II**

DOTT. **ALVISE CABURLOTTO**

### SABATO - TEEN/ADULT

\_9,00-10,15

#### **LEAF® NELL'ADULTO**

DOTT.SSA **ELENA GRECOLINI**

\_10,15-11,15

#### **BANDAGGIO INDIRECTO**

DOTT. **ALVISE CABURLOTTO**

*PAUSA CAFFE'*

\_11,45-12,45

#### **STRAIGH-WIRE, ESSENZA ED ESTETICA**

DOTT. **FABIO GIUNTOLI**

*PRANZO*

\_13,45-15,00

#### **TECNICA LINGUALE SEMPLIFICATA**

DOTT. **FABIO GIUNTOLI**

\_15,00-15,30

#### **ESPANSIONE INVISIBILE NELL'ADULTO**

DOTT. **ARTURO FORTINI**

*PAUSA CAFFE'*

\_16,00-17,00

#### **ALLINEATORI INVISIBILI**

DOTT. **MASSIMO D'AVERSA**

\_17,00-17,30

#### **IL NUOVO SITO WEB DEDICATO**

QUOTA DI PARTECIPAZIONE:  
EURO 250,00 + IVA  
**EVENTO RISERVATO  
A MEDICI ODONTOIATRI**



PER INFORMAZIONI ED ISCRIZIONI:  
SEGRETERIA **ISO** ISTITUTO STUDI ODONTOIATRICI  
055 304458 iso@leone.it  
**WWW.LEONE.IT/ISOPARTECIPANTI**

# TWIN WING

CORRETTORE DI CLASSE II

L'ESSENZA  
DELL'INNOVAZIONE  
IN ORTODONZIA  
FUNZIONALE

## EFFICACE

RISULTATI COMPROVATI  
DALLA CLINICA E DALLA  
EVIDENZA SCIENTIFICA

## ETICO

UTILIZZO MIRATO  
DEL DISPOSITIVO

## EFFICIENTE

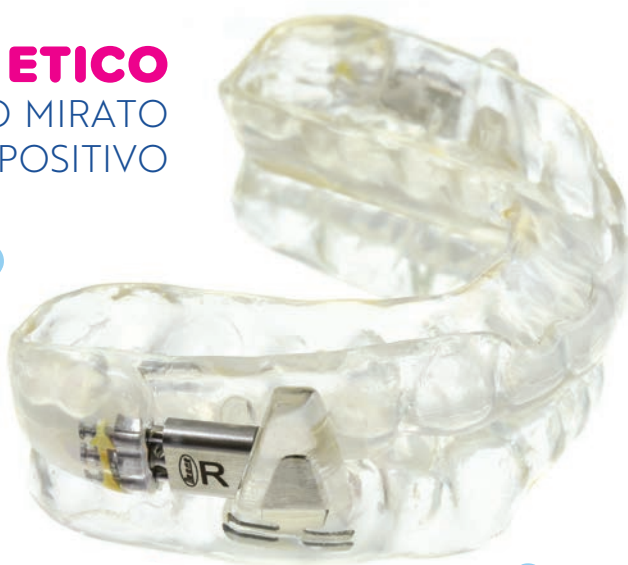ATTIVABILE  
PROGRESSIVAMENTE

## ECONOMICO

PREFORMATO  
PER FACILITARNE  
LA COSTRUZIONE

## ERGONOMICO

ESPERIENZA  
MATURATA CON I  
DISPOSITIVI MAD



PER ULTERIORI  
INFORMAZIONI



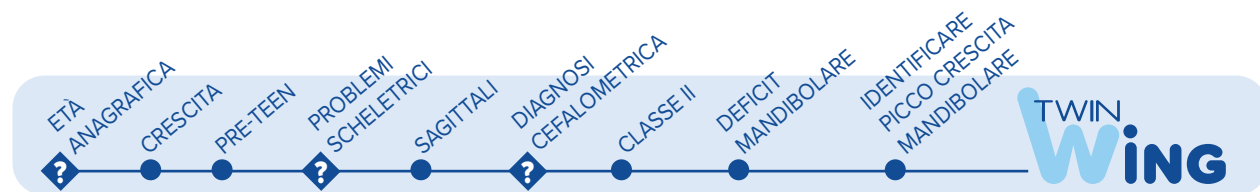Ortodonzia e Implantologia

# TWIN WING: moderna re-interpretazione dell'apparecchio funzionale di Clark

Dott. Arturo Fortini\*, Gabriele Scommegna\*\*

\*Specialista in ortodonzia, Prof. a.c. Università degli Studi di Cagliari  
Libero professionista a Firenze

\*\*Direttore Reparto Ricerca & Sviluppo Leone



Il Twin Block è stato inventato dal Dott. Clark nel 1977 ed è stato presentato dallo stesso Autore con un articolo sul AJO-DO nel 1988; negli anni è diventato uno degli apparecchi più utilizzati per il trattamento delle Classi II scheletriche da deficit mandibolare<sup>1</sup> (Fig. 1).

L'evidenza scientifica ha dimostrato l'indiscutibile maggiore efficacia degli apparecchi funzionali per correggere casi con minus mandibolare, a patto che questi vengano utilizzati al picco di crescita.<sup>2</sup> Un sistema tra i più utilizzati per identificare il picco di crescita mandibolare è il Metodo delle Vertebre cervicali, messo a punto e sistematizzato dai Prof. Baccetti e Prof. Franchi<sup>3</sup> (Fig. 2).

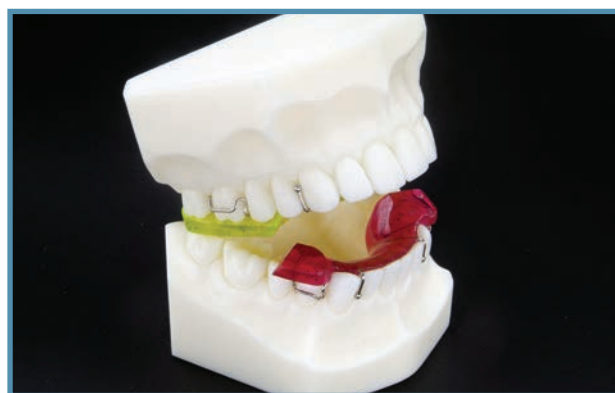

Fig. 1 - Apparecchio Twin Block

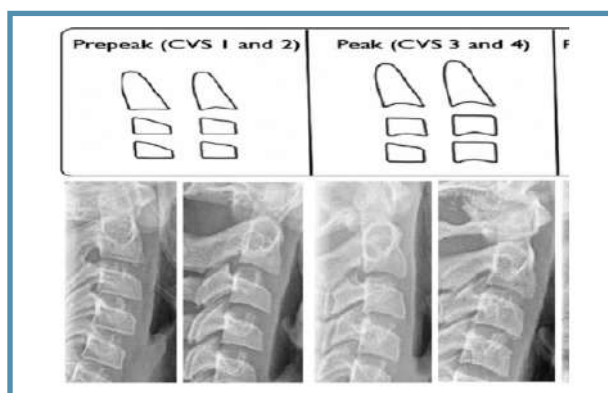


Fig. 2 - Metodo delle Vertebre cervicali

Recentemente questo metodo è stato analizzato da svariati gruppi di ricercatori che hanno mostrato qualche difficoltà nell'identificazione del picco e, soprattutto, evidenziando il fatto che le fasi duravano a volte molto più di un anno.<sup>4-5</sup> Il Dott. Perinetti ha messo a punto un sistema che potrebbe superare questi limiti e che si basa sulla valutazione della maturazione della falange media del terzo dito<sup>6</sup> (Fig. 3).

Come già detto in precedenza, il Twin Block basandosi su un'ampia letteratura, può essere definito l'apparecchio d'elezione per la cura delle Classi II da retrusione mandibolare, grazie al suo collaudato meccanismo di azione basato sul contatto tra due blocchi di resina occlusali inclinati a 70° rispetto al piano occlusale (Fig. 4).

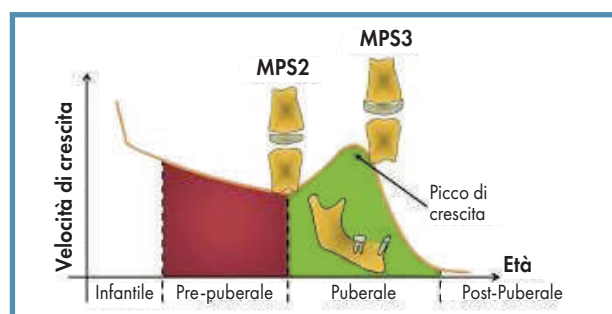


Fig. 3 - Metodo della falange media

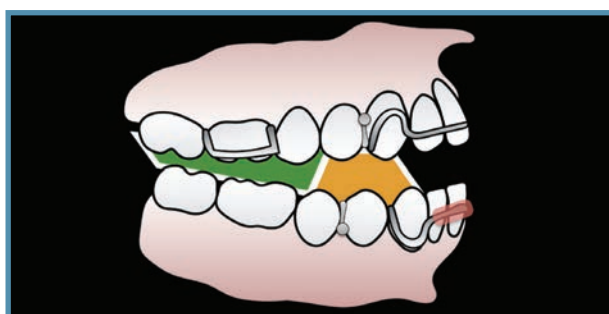

Fig. 4 - Meccanismo di azione dei blocchi a 70°

Il suo inventore, il Dott. Clark, ha inoltre definito i protocolli per la gestione clinica dell'apparecchio, in particolare con una riduzione mirata del contatto occlusale, in modo da favorire e guidare l'estrusione dei denti posteriori specialmente nei casi, molto comuni, associati a morso profondo (Fig. 5).

Da qualche anno la Leone ha proposto dei dispositivi per la cura delle apnee notturne, che si basano sullo stesso principio del piano inclinato a 70°, con l'obiettivo di avanzare la mandibola ottenendo una maggiore pervietà delle vie aeree posteriori: questi apparecchi vengono, nel gergo dei terapeuti orali delle OSAS, definiti Dorsal, e presentano dei piani inclinati posizionati nello spazio libero tra le arcate e le guance (Fig. 6).

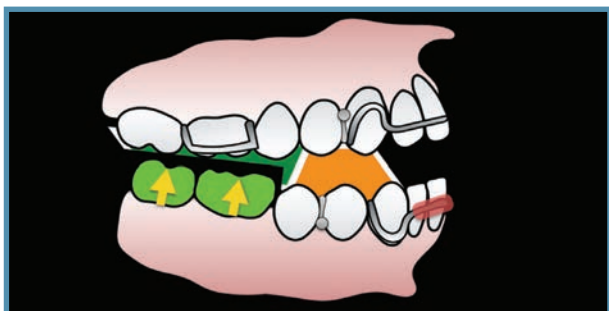


Fig. 5 - Estrusione posteriore favorita dal fresaggio del Twin Block

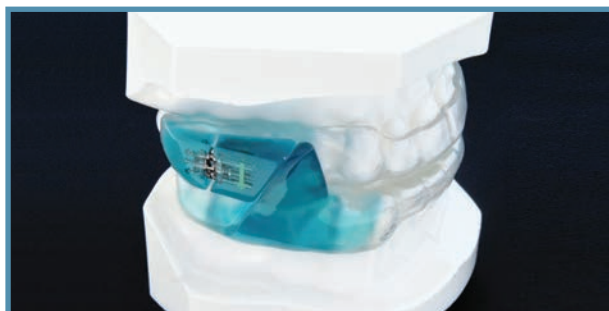

Fig. 6 - Apparecchio Dorsal per la cura delle OSAS

La particolarità dei MAD (Mandibular Advancer Device) per la cura delle apnee notturne è che, oltre alla costruzione basata su un morso in avanzamento che può essere registrato fino al 70% della massima protusiva, devono consentire un ulteriore avanzamento progressivo, grazie a un meccanismo a vite che il paziente dovrà attivare domiciliariamente. Per questa ragione la Leone ha realizzato un sistema basato su una vite dedicata, il Forward (Fig. 7), che consente di posizionare la mandibola fino alla risoluzione dell'impedimento alla respirazione durante il sonno. Nello splint superiore verranno posizionate le 2 viti con la parte anteriore "tagliata" a 70° mentre nell'apparecchio inferiore saranno utilizzate le due "ali" preformate e conformate per andare in contatto esattamente con la porzione mobile delle viti superiori: l'apparecchio così realizzato ha dato prova di essere molto robusto, ma allo stesso modo confortevole per il suo utilizzo, che ovviamente è solo notturno.

Questa esperienza, che ha forti analogie con i principi del Twin Block, ha stimolato la realizzazione di una versione miniaturizzata del Forward, che consentisse di essere utilizzata nei pazienti in crescita, per il trattamento di Classi II da retrusione mandibolare. Il nuovo dispositivo, chiamato **Twin Wing**, risulta di più facile realizzazione per il laboratorio mentre clinicamente, diversamente dalla proposta di Clark, permette un'attivazione progressiva attraverso l'attivazione delle viti protrusive superiori, così da favorirne la portabilità e quindi la cooperazione (Fig. 8).

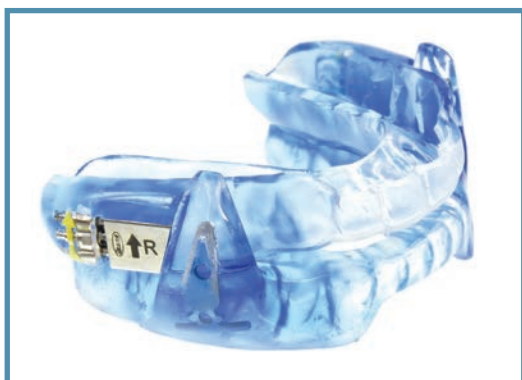

Fig. 7 - Apparecchio Forward! per la cura delle OSAS



Fig. 8 - Apparecchio Twin Wing per la correzione delle Classi II

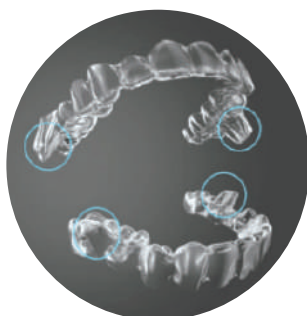


Fig. 9 - Recentemente è stato presentato uno specifico trattamento con allineatori chiamato ITMA, che ha l'obiettivo di avanzare la mandibola con una sequenza di mascherine che, grazie alla presenza di alette vestibolari, ha l'obiettivo di replicare l'azione del piano inclinato del Twin Block: secondo la nostra esperienza la scarsa consistenza della mascherina, la difficoltà di gestione dei deep bite oltre al costo, lo fanno considerare non ottimale per la cura di pazienti in crescita, considerando che spesso sono in dentatura mista.



Di questo dispositivo si è interessato anche Kevin O'Brien nel suo blog: [kevinobrienorthoblog.com/whatever-happened-to-invisalign-mandibular-advancement/](http://kevinobrienorthoblog.com/whatever-happened-to-invisalign-mandibular-advancement/)

Un'altra importante caratteristica è quella di consentire, grazie al posizionamento del meccanismo di protusione laterale, il libero adattamento della porzione oclusale dello splint, sia inferiore che superiore, al fine di favorire e guidare l'estrusione dei denti posteriori, per risolvere i casi con diminuzione della dimensione verticale. Esiste anche la possibilità di evitare o limitare l'utilizzo di ganci ritentivi, in quanto l'apparecchio può essere costruito con materiale termoformabile che presenta una parte interna morbida che, superando i sottosquadri, assicura sia stabilità che comfort, oltre a permettere la selezione dell'ancoraggio.

Possiamo quindi elencare le caratteristiche del nuovo dispositivo **Twin Wing**, che lo rendono innovativo anche se rispettoso dei principi enunciati dal dr Clark:

- realizzabile in maniera semplice e con alta precisione grazie alle viti e alle ali inclinate a 70° (Fig. 10a)
- di efficacia comprovata
- attivabile in maniera progressiva (Fig. 10b)
- estetico, in quanto è possibile realizzarlo "trasparente" e senza ganci
- confortevole, grazie alla limitata estensione palatale dell'apparecchio superiore
- utilizzabile, come il Twin Block, in maniera mirata sia nei soggetti con morso aperto, che con morso profondo.

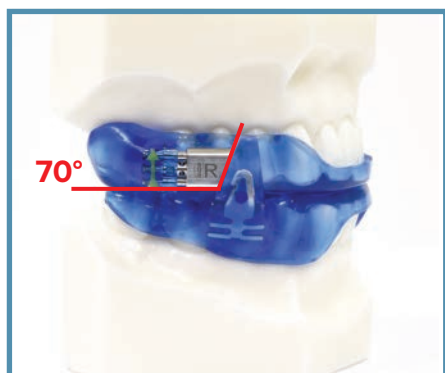


Fig. 10a - Vite protrusiva e ala inferiore inclinate a 70°

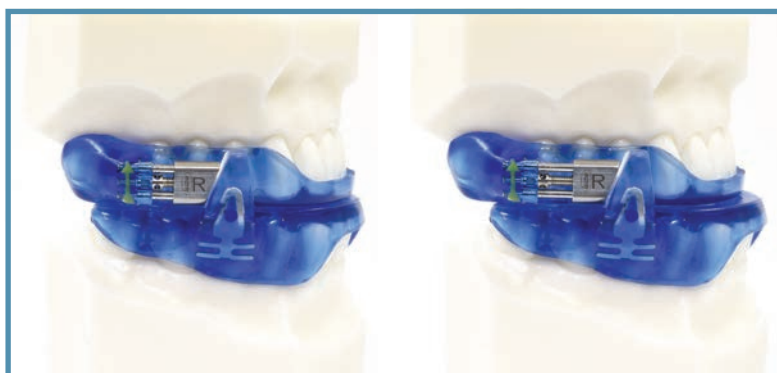


Fig. 10b - Simulazione dell'attivazione della vite dell'apparecchio Twin Wing

In pratica il **Twin Wing** si contraddistingue rispetto all'apparecchio di Clark per le seguenti caratteristiche:

1. agendo sulle viti superiori si può arrivare progressivamente all'avanzamento mandibolare necessario, con un graduale adattamento muscolare e un conseguente rimodellamento osseo.

Non è quindi più necessario prendere un morso di costruzione in protrusiva "spinta" (Fig. 11), dato che è possibile poi attivare progressivamente l'apparecchio.

Questa caratteristica, visto che in letteratura c'è un po' di "confusione" sulla quantità esatta di mm necessari per un morso di costruzione ideale (Fig. 12), permette di limitare il morso in protrusiva a circa 4 mm, e poi di raggiungere la quantità di avanzamento desiderata, attivando progressivamente le viti che possono aggiungere ben 5 mm di avanzamento.

2. Le caratteristiche "ali" inferiori, essendo molto più alte di un blocco oclusale, assicurano un contatto con la porzione metallica della vite, anche se il paziente non sta perfettamente in occlusione (Fig. 8a, b) oppure dorme a bocca aperta, limitando l'effetto di perdita di contatto tra i blocchi che, di fatto, annulla l'effetto di stimolo alla crescita anteriore.

Le ali, come già detto, hanno la stessa inclinazione a 70° delle viti superiori e quindi consentono di avere l'effetto funzionale comprovato del dispositivo Twin Block. L'altezza complessiva dei piani oclusali essendo liberi dai "block" può essere inoltre adattata alla tipologia facciale del paziente (Fig. 13).

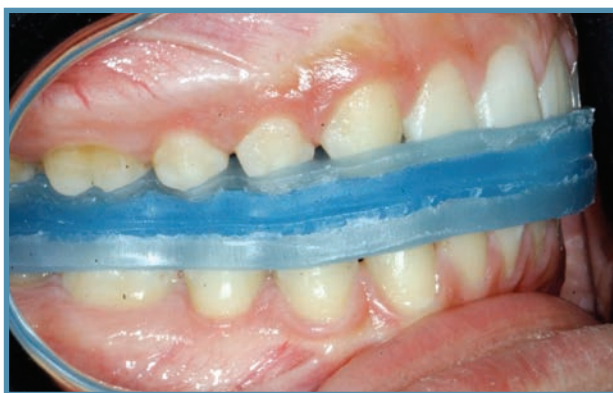

Fig. 11 - Morso di costruzione

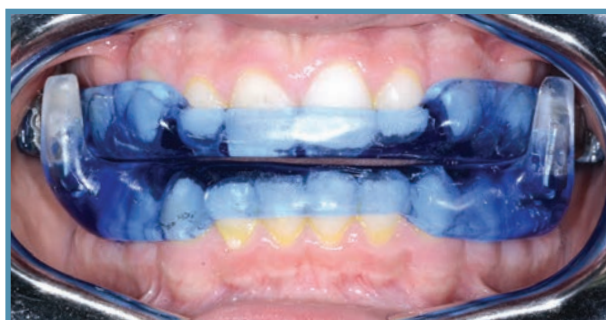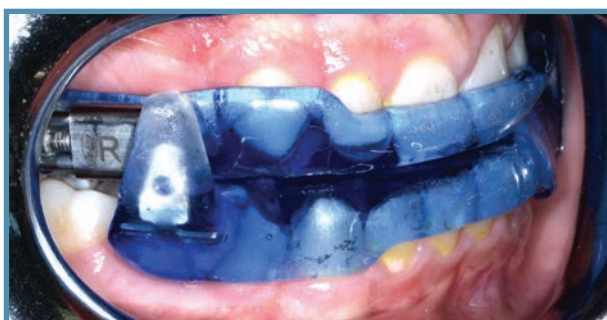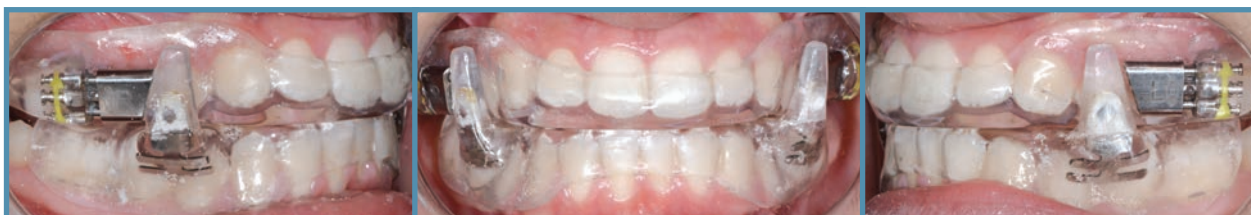Sudy	Appliance	Initial Mandibular advancement
1. Tulloch et al. 1997	Bionator	4 - 6 mm
2. Baccetti et al. 2000	Twin-Block	End-to-end (< 7mm) or 70% (> 7 mm)
3. Faltin et al. 2003	Bionator	Not reported
4. O'Brien et al. 2003	Twin-Block	7 - 8 mm
5. Quinãto et al. 2006	Twin-Block	4 mm
6. Almeida-Pedrin et al. 2007	Bionator	Not reported
7. Cui et al. 2010	Twin-Block	Not reported
8. Singh et al. 2010	Twin-Block	10 mm
9. Baysaland Uysal 2013	Twin-Block	70%
10. Martina et al. 2013	Sander	4 mm
11. Perillo et al. 2013	FR-2	< 3 mm

Fig. 12 - Indicazioni sull'entità di avanzamento nel morso di costruzione

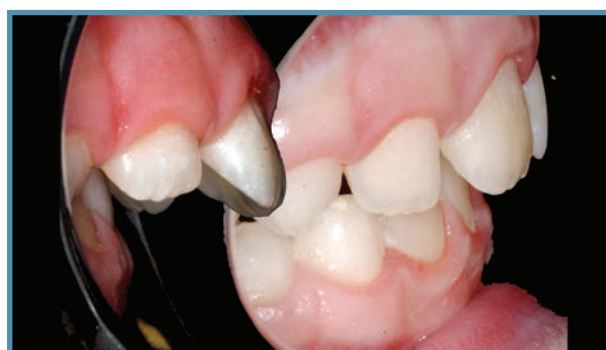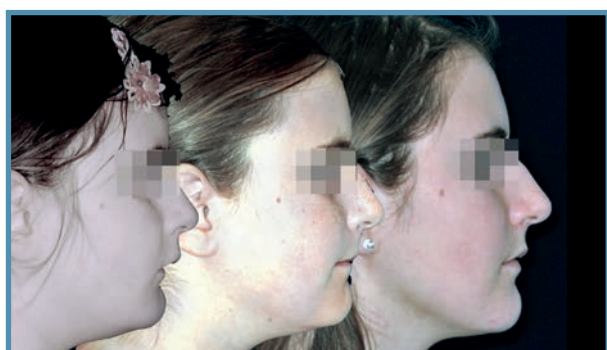## ESEMPI DI CASI CLINICI

Data la posizione laterale delle viti e delle ali, è possibile ottenere un **Twin Wing** con le caratteristiche necessarie alla correzione del morso profondo, quindi con blocco all'eruzione anteriore e libertà di estrusione posteriore, oppure di un morso aperto favorendo l'estrusione anteriore e controllando i quadranti posteriori.

L'attivazione può essere eseguita anche dal professionista sul paziente alla poltrona che quindi, attivandolo monolateralmente, può consentire una compensazione della linea mediana, come del resto incrementare la protrusione verificandone la portabilità o al contrario diminuire l'attivazione nei casi di discomfort dovuto a stress muscolari.




Sappiamo dalla letteratura che buona parte degli effetti degli apparecchi come questo sono di tipo dento-alveolare, comunque gli effetti sia dentali che di modifica del profilo sono sempre notevoli e spesso, se utilizzati al giusto momento con la piena collaborazione, risolutivi anche a livello scheletrico.<sup>7</sup>



## BIBLIOGRAFIA

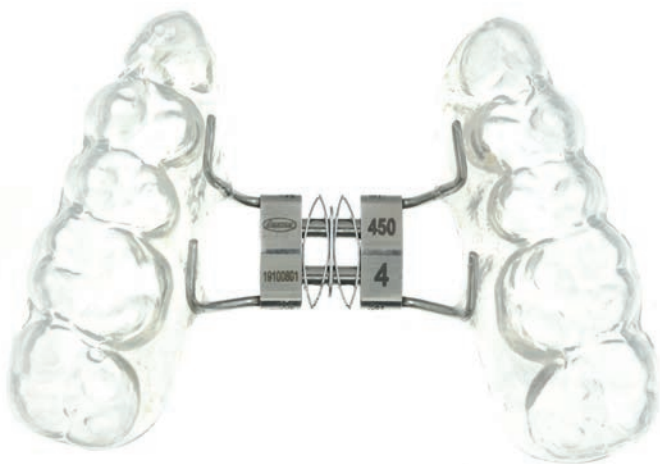1. Clark WJ. The twin block technique. A functional orthopedic appliance system. *Am J Orthod Dentofacial Orthop.* 1988 Jan;93(1):1-18.
2. Schaefer AT, McNamara JA Jr, Franchi L, Baccetti T. A cephalometric comparison of treatment with the Twin-block and stainless steel crown Herbst appliances followed by fixed appliance therapy. *Am J Orthod Dentofacial Orthop.* 2004 Jul.
3. Baccetti T, Franchi L, Toth LR, McNamara JA Jr. Treatment timing for Twin-block therapy. *Am J Orthod Dentofacial Orthop.* 2000 Aug.
4. Perinetti G, Primožic J, Franchi L, Contardo L. Cervical vertebral maturation method: growth timing versus growth amount. *Eur J Orthod.* 2016 Feb;38(1):111-112.
5. Perinetti G, Contardo L. Reliability of Growth Indicators and Efficiency of Functional Treatment for Skeletal Class II Malocclusion: Current Evidence and Controversies. *Biomed Res Int.* 2017.
6. Perinetti G. The Third Finger Middle Phalanx Maturation (MPM) Method to Assess Timing of Functional Treatment for Skeletal Class II Malocclusion: Report of Three Cases. *Case Rep Dent.* 2019 Jul 24.
7. Ajami S, Morovvat A, Khademi B, Jafarpour D, Babanouri N. Dentoskeletal effects of class II malocclusion treatment with the modified Twin Block appliance. *J Clin Exp Dent.* 2019 Dec 1.





# + SPAZIO - STRIPPING

**LA SOLUZIONE IBRIDA  
MOLTO + DI UN ALLINEATORE**



# ALLEO<sup>+</sup> HYBRID MODE

## Cosa è ALLEO+?

È un dispositivo ibrido rimovibile composto da un **HYBRID MODE EXPANDER** appositamente disegnato e brevettato da Leone, unito a docce occlusali elastiche e trasparenti.

Grazie all'azione delle balestre in nichel-titanio superelastico, **ALLEO+** esercita una pressione costante sui quadranti posteriori che stimola un ampliamento controllato del mascellare con un conseguente guadagno di spazio in arcata.

Il meccanismo interno di **ALLEO+** è appositamente progettato per favorire una facile rimozione-applicazione del dispositivo da parte del paziente.

## Perché utilizzare ALLEO+?

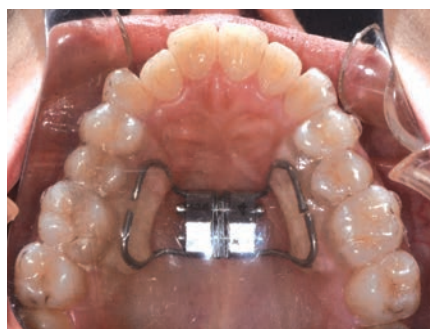**Per ottenere efficacemente più spazio in arcata con un pre trattamento estetico.**

**Perché consente di ridurre o eliminare completamente la necessità di fare stripping.**

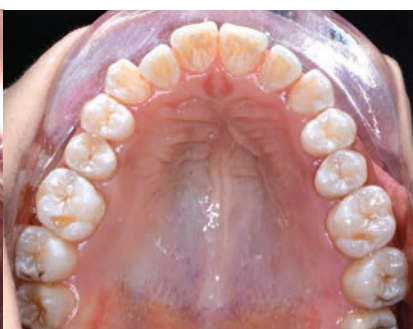**Per ridurre il numero di mascherine da utilizzare nella successiva terapia.**

**Per verificare l'attitudine del paziente a una terapia con dispositivi rimovibili.**

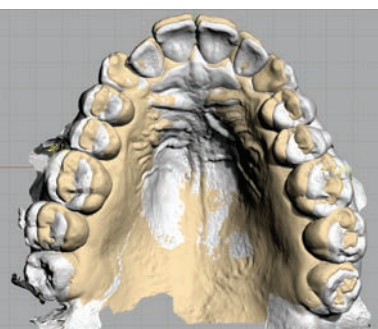
Per gentile concessione del Dott. A. Fortini



GENNAIO 2021



APRILE 2021



**DIGITAL SERVICE LEONE**

**Leone**

Società del Gruppo

Digital Service Leone S.r.l.

Via Pratese 160/B  
50145 - Firenze  
+39 055 019901  
info@dsleone.it  
www.dsleone.it

Seguici su



**ALLEO+** è un Dispositivo medico su misura realizzato esclusivamente da Digital Service Leone.

**ALLEO+** è un brand della gamma di allineatori **ALLEO**.

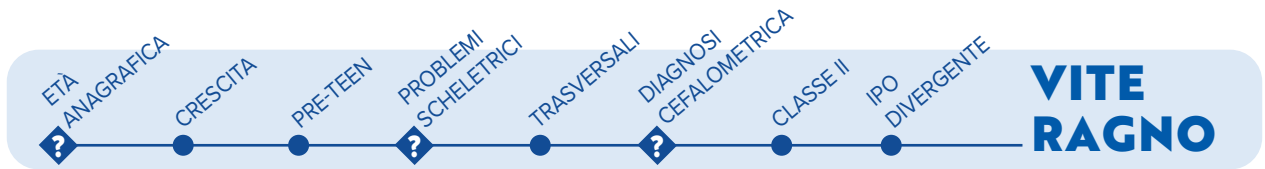Scopri di più su [www.dsleone.it](http://www.dsleone.it)

# L'espansore rapido con vite Ragno: un case report

Dott. Fabio Giuntoli

Specialista in ortodonzia

Libero professionista a Montecatini Terme (PT)



Nell'ambito della filosofia *Essenza* ha grande importanza l'approccio al paziente pre-teen, con l'obiettivo di intercettare precocemente specifiche problematiche ortodontiche, offrendo delle soluzioni che consentano di rendere molto più semplici, predicibili ed efficienti i nostri interventi correttivi. A questo scopo viene offerta al professionista un'ampia gamma di apparecchiature da scegliere a seconda delle problematiche riscontrate nel singolo paziente. Il caso illustrato permette di scoprire l'indicazione all'uso di un particolare dispositivo per l'espansione del palato: la vite "Ragno", il cui utilizzo è mirato alla correzione delle discrepanze trasversali, localizzate prevalentemente nella

zona anteriore.

La paziente, Giorgia di 9 anni, si è presentata in studio perché aveva perso da molti mesi il 52 e il 72 senza che fossero sostituiti dal permanente corrispondente, destando la preoccupazione dei genitori.

L'esame del volto rivelava la presenza di un viso ovale e simmetrico, caratterizzato da un marcato difetto di esposizione della dentatura al sorriso.

Il profilo mostrava un aspetto sostanzialmente bi-retruso, con un caratteristico deficit di proiezione mandibolare (Fig. 1 e 2).

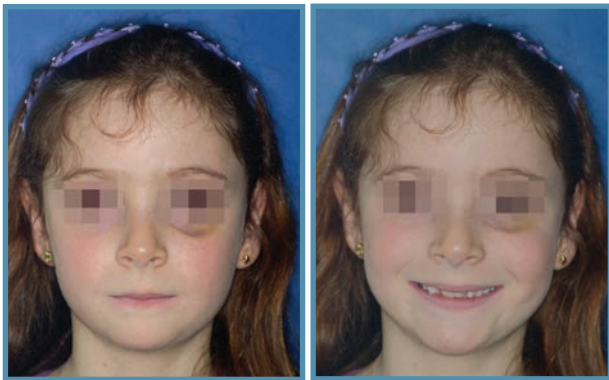

Fig. 1 - Foto extra-orali in visione frontale: il volto si presenta ovale e simmetrico con deficit di esposizione della dentatura al sorriso

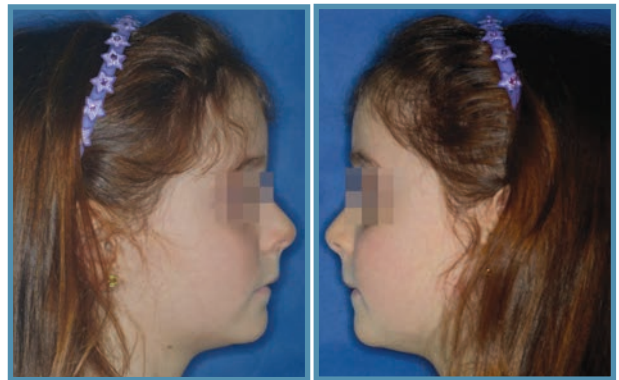

Fig. 2 - Foto extra-orali in visione laterale: profilo caratterizzato da un aspetto di sostanziale bi-retrusione, in cui spicca il deficit di proiezione mandibolare

L'esame intraorale mostrava rapporti molari e canini di Classe II, con over-jet ridotto e over-bite nei limiti della norma. Le linee interincisive non erano coincidenti e le

arcate si presentavano di forma a V, contratte, con carenza di spazio per l'allineamento degli incisivi superiori e inferiori (Fig. 3 e 4).

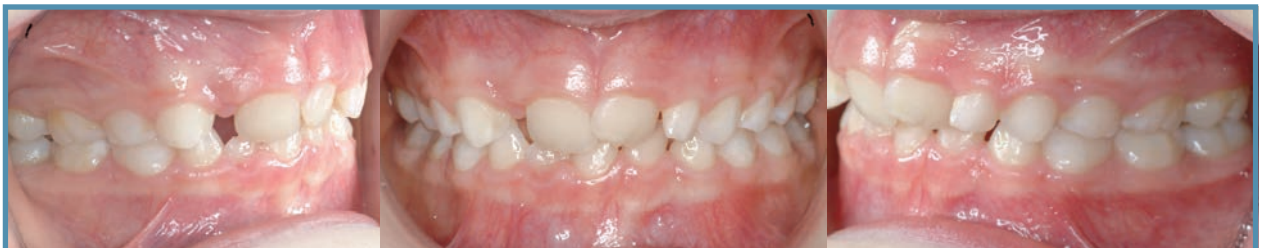

Fig. 3 - Foto intra-orali: rapporti molari e canini di Classe II, con over-jet ridotto e over-bite nei limiti della norma. Le linee inter-incisive sono discordanti, è presente carenza di spazio per l'allineamento degli incisivi superiori e inferiori

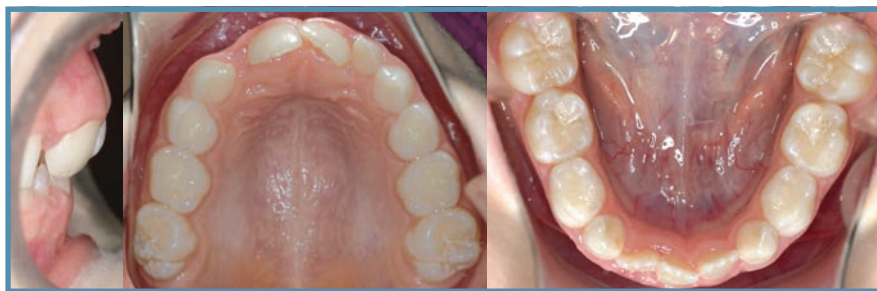

Fig. 4 - Foto intra-orali: le arcate sono caratterizzate da una forma a v e da carenza di spazio per l'allineamento del settore frontale superiore e inferiore

La radiografia panoramica permetteva di verificare la presenza di tutti i denti, esclusi gli ottavi, concomitante a un affollamento infraosseo di grado severo nella zona anteriore delle due arcate (Fig. 5).

La teleradiografia in proiezione latero-laterale ha permesso di diagnosticare una lieve Classe II scheletrica, in soggetto bi-retruso, ipo-divergente con crescita in anterotazione e concomitante a retrusione superiore dento-alveolare (Fig. 6).

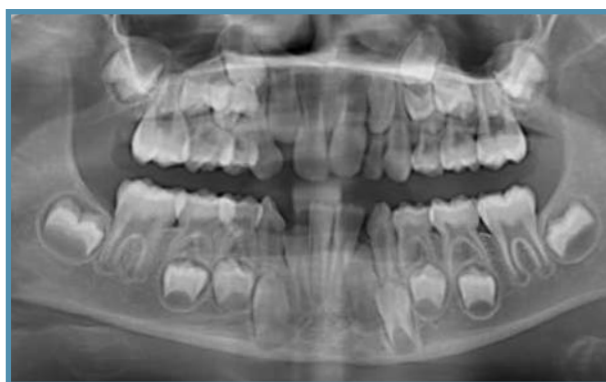

Fig. 5 - Ortopantomografia: è manifesta una carenza di spazio per l'allineamento dei denti della serie permanente. Non sono visibili le gemme degli ottavi

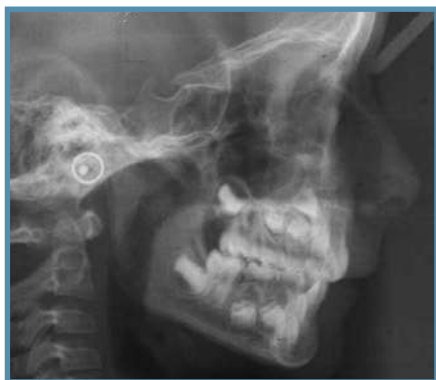

Fig. 6 - La teleradiografia del cranio permette di evidenziare rapporti di Classe II scheletrica, in tipo facciale ipodivergente concomitanti a retrusione superiore dento-alveolare

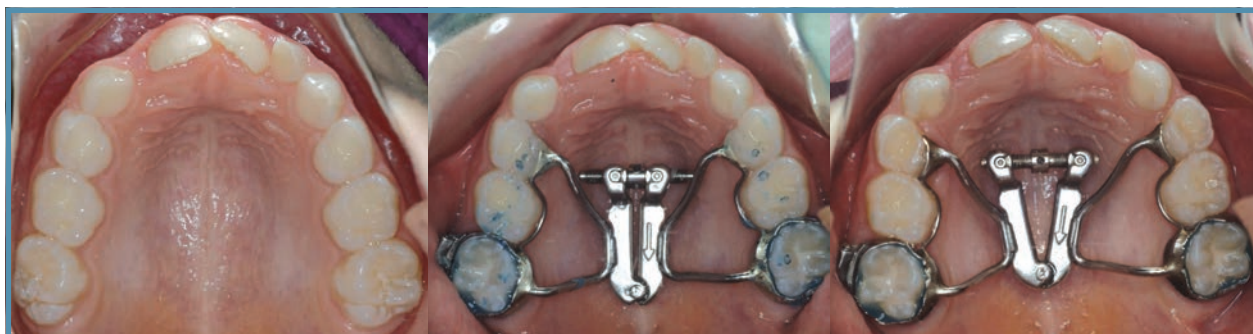SNA	80,5
SNB	75
ANB	5,5
WITS	3,5 MM
1 SUP - ANS	97.5
1 INF- GOGN	95.5
1 SUP - A POG	1.5 MM
1 INF- A POG	-2.5 MM
GO-ME/S-N	27
GO-ME/PP	23
N-S-AR	129
S-AR-GO	137
AR-GO-ME	117
AR-GO-N	52
N-GO-ME INTERINCISIVO	65
S-GO/N-ME	68%

Come precedentemente affermato, un problema frequente è il verificarsi di una contrazione trasversale a carico dell'arcata superiore nel settore anteriore, abbinata ad assenza di morso incrociato laterale o comunque di discrepanza trasversale in zona posteriore. Questa tipologia di pazienti può presentare un affollamento marcato nel settore anteriore dell'arcata superiore, che si presenta con la forma a V, talvolta con gli incisivi migrati palatalmente, mentre i canini mascellari sono in posizione ectopica.

La terapia ideale nei pazienti pre-teen e quindi in crescita consiste nel conseguire il cambiamento della forma di arcata attraverso l'espansione ortopedica del solo settore anteriore,

mantenendo il più possibile inalterati i rapporti posteriori. Per questo motivo riveste grande importanza la scelta della vite di espansione, in quanto la classica vite produrrebbe una quantità di espansione simile nel settore anteriore e in quello posteriore.

Utilizzando la vite Ragno, che si configura come l'unica vite a ventaglio per l'espansione del mascellare superiore disponibile sul mercato, è possibile, modificando la lunghezza e l'inclinazione dei bracci così come la posizione dello snodo, ottenere un'espansione settoriale della zona anteriore dell'arcata mascellare, per poter affrontare con successo anche queste particolari situazioni cliniche (Fig. 7).

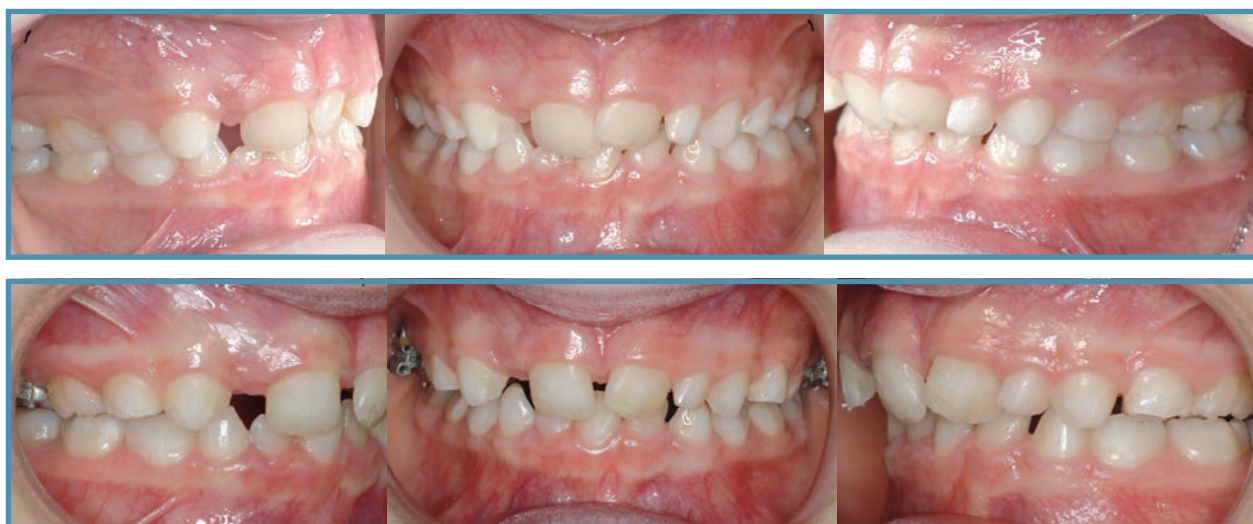

*Fig. 7 - La vite "Ragno" consente, modificando la lunghezza e l'inclinazione dei bracci così come la posizione dello snodo, di ottenere un'espansione settoriale della zona anteriore dell'arcata mascellare mantenendo quasi del tutto invariati i rapporti posteriori, qualora non sia necessario modificarli*

La vite è stata attivata una volta al giorno per 30 giorni, per un totale di 30 quarti di giro. Nella zona posteriore il diametro inter-molare è aumentato di 2 mm, mentre anteriormente il diametro inter-canino è aumentato di 6 mm.

In questo caso, in seguito all'espansione si è verificato un miglioramento spontaneo della Classe dentale.

Questa evenienza (che non sempre si verifica) è descritta in letteratura ed ha consentito, una volta rimossi espansore e brackets, di attendere il completamento della permuta senza sottoporre la paziente ad ulteriori fasi di trattamento, prima della finalizzazione con apparecchiature fisse bimascellari (Fig. 8).



*Figg. 8a, b - Miglioramento spontaneo della classe dentale in eseguito ad espansione rapida del palato, evenienza descritta in letteratura*

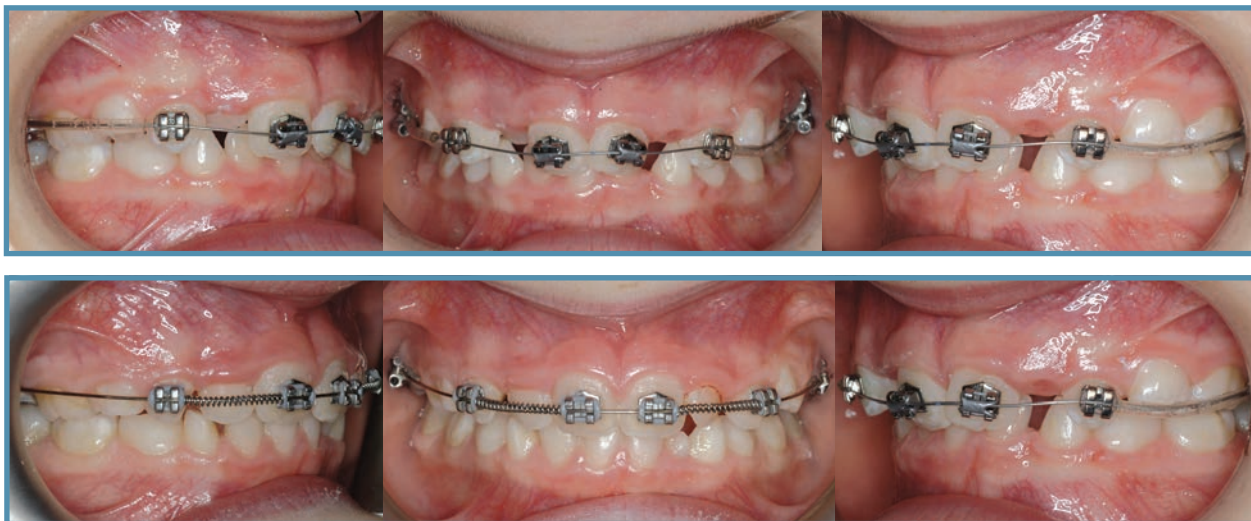L'espansione del mascellare superiore, nel caso specifico, ha garantito l'allontanamento della muscolatura delle labbra e delle guance dai processi alveolari inferiori, consentendo alla lingua (attraverso la sua azione di spinta centrifuga) di decompensare l'arcata inferiore, garantendo un'espansione dento alveolare.

Questa decompensazione dento-alveolare inferiore è visibile già dopo pochi mesi dal termine dell'espansione mascellare e abbinata allo stripping della porzione mesiale dell'83 ha consentito una parziale centratura della linea interincisiva

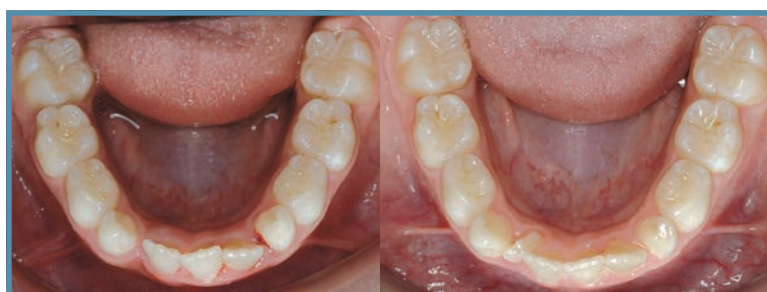inferiore verso il lato destro e l'eruzione seppur ectopica del 32, che a inizio terapia era completamente bloccato dall'assenza di spazio. L'espansore è stato lasciato in sede 12 mesi.

Durante la latenza, al termine della fase attiva dell'espansione, è stata applicata un'apparecchiatura fissa parziale all'arcata superiore, al fine di recuperare lo spazio per l'eruzione di 12 e 22 attraverso l'utilizzo di molle compresse (Figg. 9-11).

Gli incisivi laterali superiori sono stati allineati e subito dopo è stata rimossa l'apparecchiatura fissa multibracket.



Figg. 9a, b - Apparecchiatura fissa superiore applicata per la gestione dello spazio necessario ad accogliere in arcata 12 e 22



Figg. 10a, b - **a:** stripping dell'83 mesiale realizzato al fine di ottenere un ricentramento della linea inter-incisiva inferiore verso il lato destro; **b:** eruzione spontanea seppur ectopica del 32

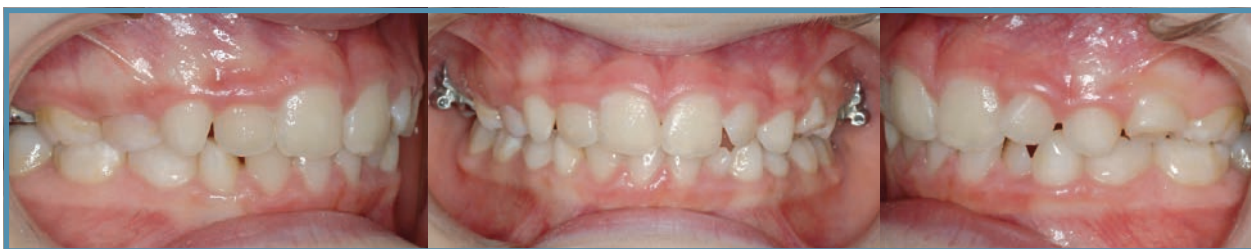
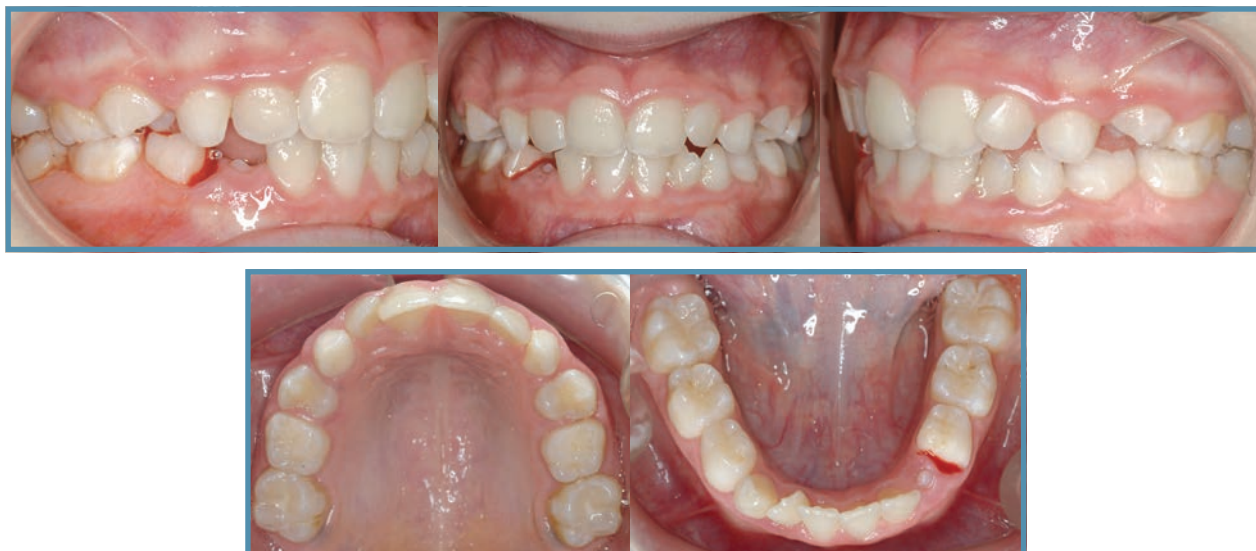
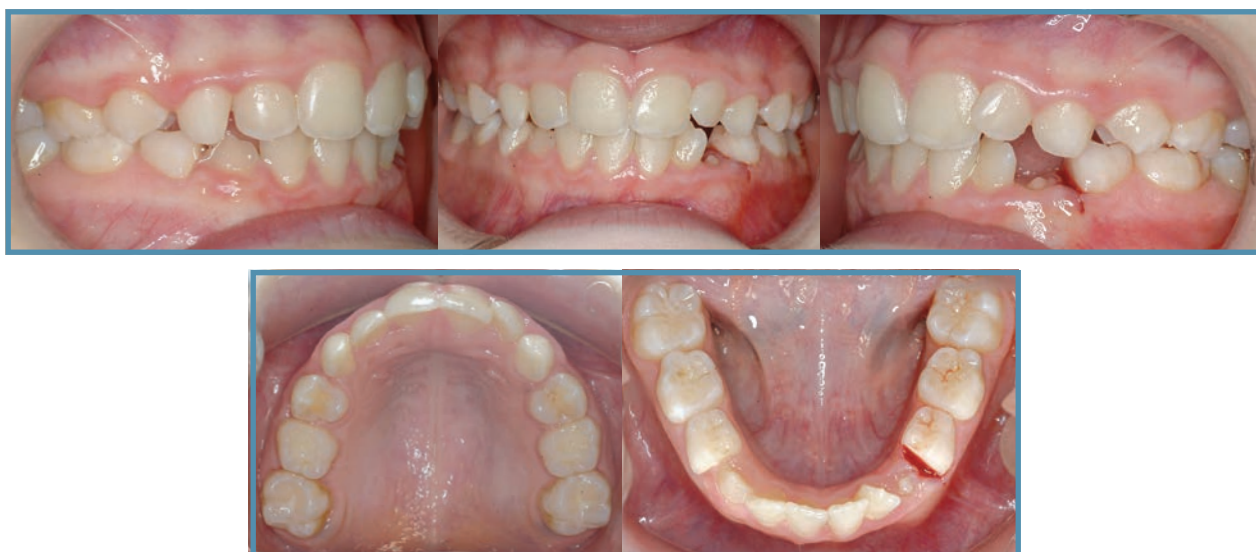Fig. 11 - Le foto intra-orali documentano l'ottenimento di rapporti di Classe I dentale, il quasi totale ricentramento delle linee inter-incisive e l'eruzione spontanea del 32

Durante i mesi successivi che hanno preceduto il completamento della permuta, i controlli sono stati effettuati ogni 16 settimane, la paziente non ha portato alcun apparecchio di contenzione e le uniche manovre effettuate sono state procedure di stripping a carico dei primi

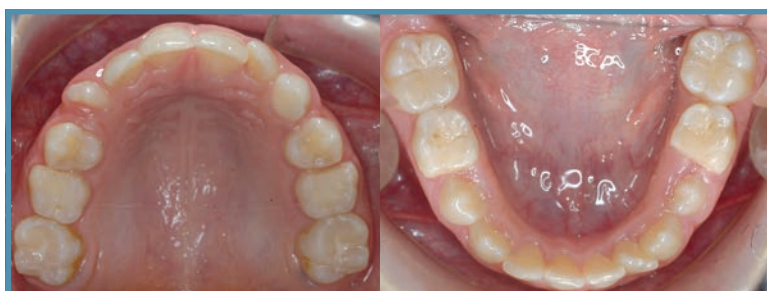molaretti superiori e inferiori prima, e successivamente dei secondi molaretti superiori e inferiori, al fine di "guidare" l'eruzione della dentatura permanente nella posizione più favorevole possibile (Figg. 12-14).



*Figg. 12 a, b - a: stripping dell'84 mesiale realizzato al fine di ottenere l'eruzione del 43 e il ricentrimento della linea inter-incisiva inferiore verso il lato destro; b: stripping dell'84 mesiale realizzato al fine di ottenere l'eruzione del 43 e il ricentrimento della linea inter-incisiva inferiore verso il lato destro, visione occlusale*



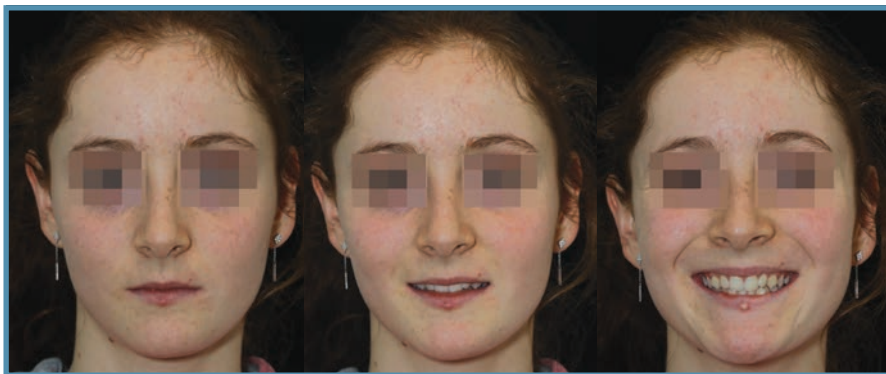*Figg. 13 a, b - a: stripping del 74 mesiale realizzato al fine di ottenere l'eruzione del 33; b: stripping del 74 mesiale realizzato al fine di ottenere l'eruzione del 33, visione occlusale*



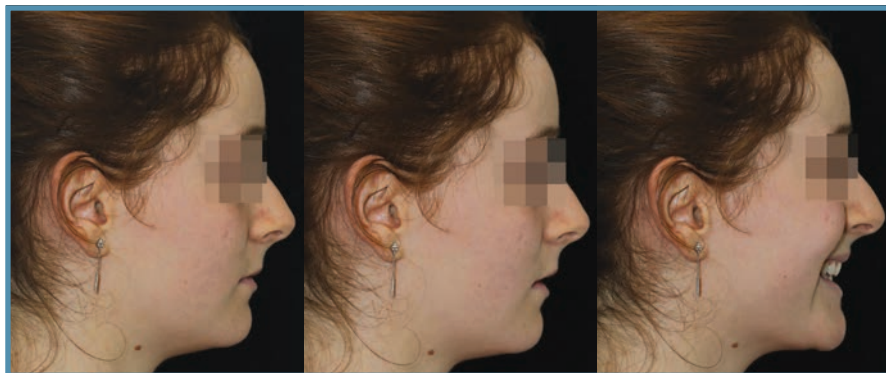*Fig. 14 - Stripping di 55-65-75-85 mesiale realizzato al fine di facilitare l'eruzione di 14-24-34-44*

Le procedure di stripping sono state eseguite con Intensive IPR Set, attraverso l'utilizzo di ortho-strips e di contrangolo reciprocante.

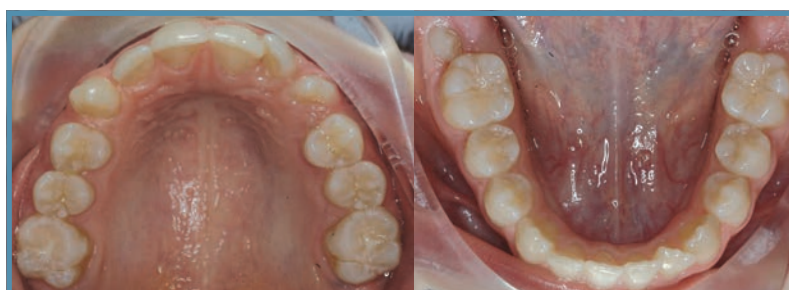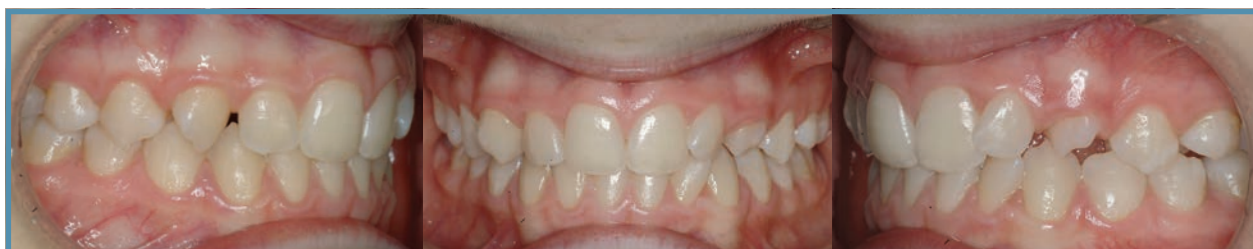Una volta completata la permuta sono stati eseguiti nuovi records per una rivalutazione che precedesse la finalizzazione del trattamento (Figg. 15-19).



*Fig. 15 - Foto extra-orali in visione frontale: il volto si presenta ovale e simmetrico con lieve deficit di esposizione della dentatura al sorriso*



*Fig. 16 - Foto extra-orali in visione laterale: profilo caratterizzato da un aspetto di sostanziale bi-retrusione*



*Fig. 17 a, b - a: foto intra-orali a completamento della permuta; b: foto intra-orali a completamento della permuta, visione oclusale*



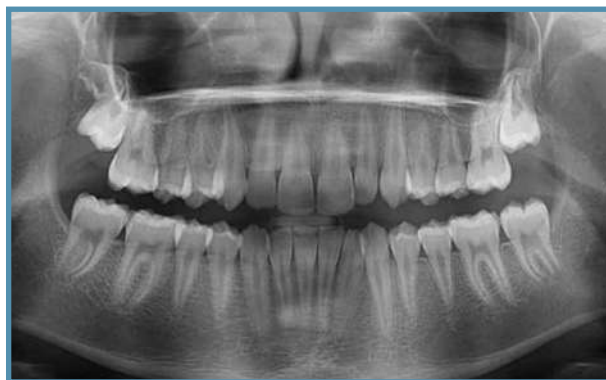

Fig. 18 - Ortopantomografia. non sono visibile le gemme di 28-38-48, 17 e 27 sono in ritardo di eruzione

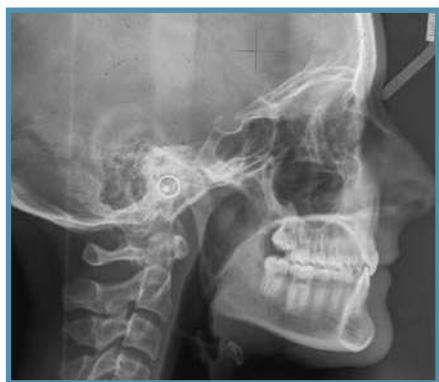

Fig. 19 - La teleradiografia del cranio permette di evidenziare rapporti di I classe scheletrica, in tipo facciale ipodivergente concomitanti a retrusione superiore dento-alveolare

SNA	78,5
SNB	76
ANB	2,5
WITS	1 MM
1 SUP - ANS	94
1 INF- GOGN	86
1 SUP - A POG	-1,5MM
1 INF - A POG	-3 MM
GO-ME/S-N	28
GO-ME/PP	21
N-S-AR	130
S-AR-GO	141
AR-GO-ME	113,5
AR-GO-N	45,5
N-GO-ME INTERINCISIVO	68
S-GO/N-ME	69%

La paziente presentava un viso ovale e simmetrico in visione frontale, con un profilo sostanzialmente biretruso. L'esposizione della dentatura al sorriso era aumentata.

L'occlusione era di I Classe dentale con over-jet e over-bite nei limiti della norma e affollamento all'arcata inferiore.

All'esame della teleradiografia è stato possibile constatare la presenza di una I Classe basale, in soggetto fondamentalmente ipo-divergente che presentava una bi-retrusione dento-alveolare. L'ortopantomografia ha permesso di rilevare un ritardo di eruzione di 17-27 e di confermare l'assenza del germe degli ottavi, eccezion fatta per quello del 18.

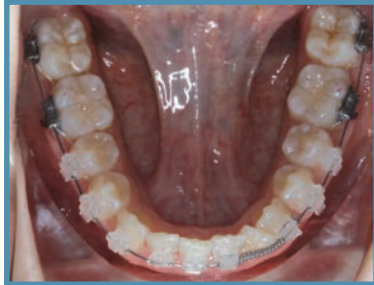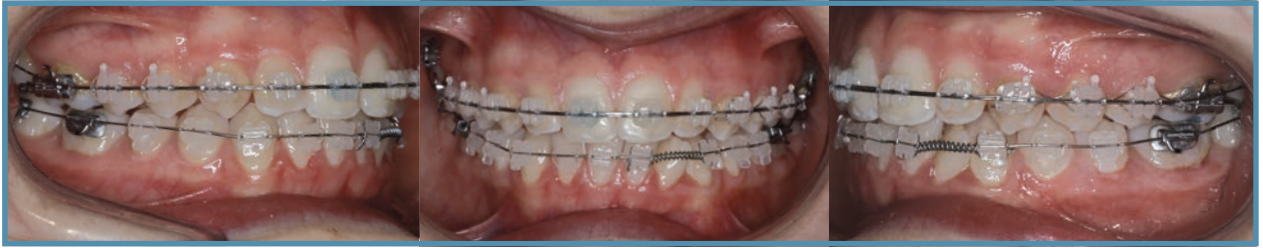La terapia con apparecchiature fisse è iniziata ad eruzione completa di 17 e 27 ed è stata finalizzata alla correzione dell'affollamento e del disallineamento dentale, con

l'obiettivo di disporre la dentatura superiore e inferiore nella posizione più avanzata possibile compatibilmente all'ottenimento di over-jet e over-bite corretti.

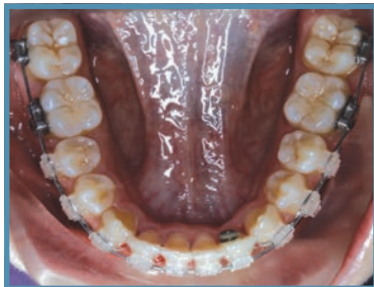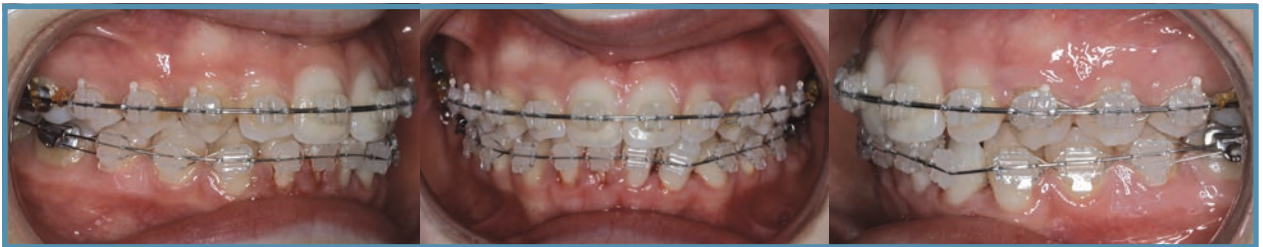È stata utilizzata un'apparecchiatura multibracket con attacchi in ceramica e prescrizione STEP. Nessuna forma di ancoraggio è stata presa in considerazione, con l'obiettivo di ridisegnare l'unità naso-labiale e labio-mentale semplicemente riposizionando in avanti la dentatura, in un contesto di labbra molto sottili.

Per ottenere lo spazio per il 32 è stata utilizzata una molla compressa tra 33 e 31.

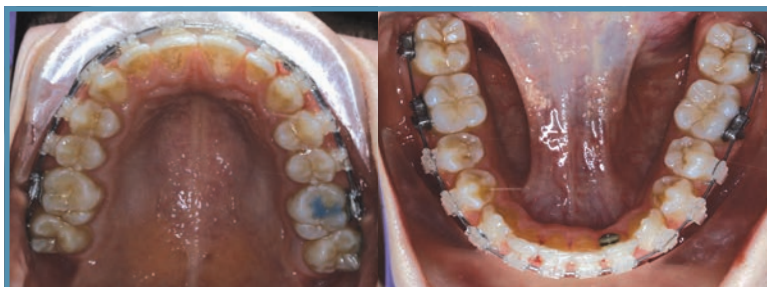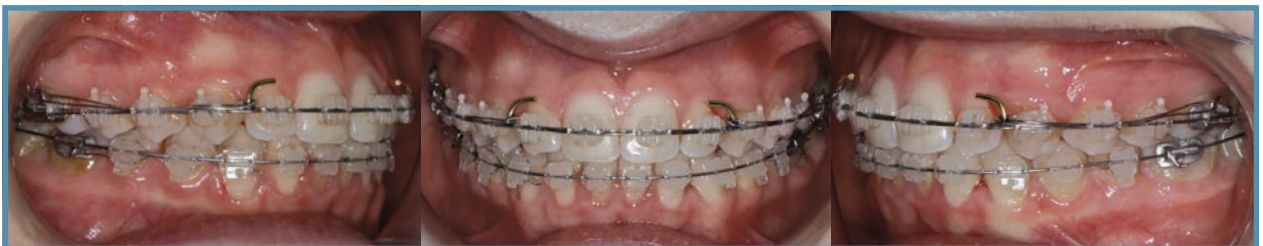Gli archi utilizzati sono stati per entrambe le arcate: .014" niti, .016" ss, .020 ss e .019/.025" posted (Figg. 20-22).



*Fig. 20 a, b – a: inizia il trattamento con apparecchiature fisse “estetiche” alle due arcate, un molla compressa tra 31 e 33 viene inserita immediatamente per ottenere lo spazio necessario ad allineare il 32; b: inizia il trattamento con apparecchiature fisse “estetiche” alle due arcate, un molla compressa tra 31 e 33 viene inserita immediatamente per ottenere lo spazio necessario ad allineare il 32, visione occlusale inferiore*



*Fig. 21 a, b - a: viene a il bracket sul 32; b: viene aggiunto il bracket sul 32, visione occlusale*



*Fig. 22 a, b - a: fasi avanzate del trattamento; b: fasi avanzate del trattamento, visione occlusale*

Due mesi prima del termine della terapia è stata eseguita una ortopantomografia che ha permesso di verificare l'ottenimento di un buon parallelismo radicolare (Fig. 23). Il trattamento è durato circa 18 mesi e tutti gli obiettivi, occlusali ed estetici, sono stati perseguiti, sebbene nel

contesto di un viso caratterizzato da un aspetto di sostanziale bi-retrusione (Figg. 24-26).

La teleradiografia di fine cura ha permesso di constatare l'ottenimento di un buon equilibrio scheletrico nei piani verticale e sagittale (Fig. 27).

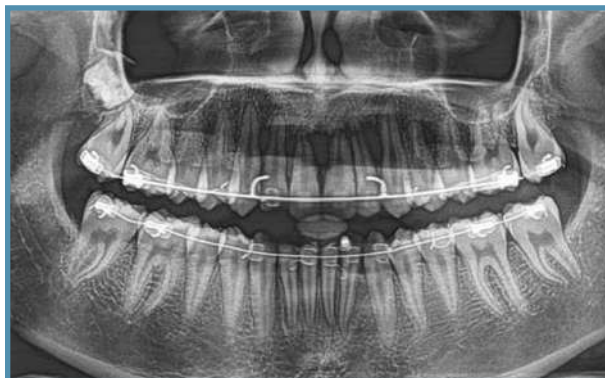

Fig. 23 - Ortopantomografia a due mesi dalla rimozione dell'apparecchiatura, è presente un buon allineamento radicolare

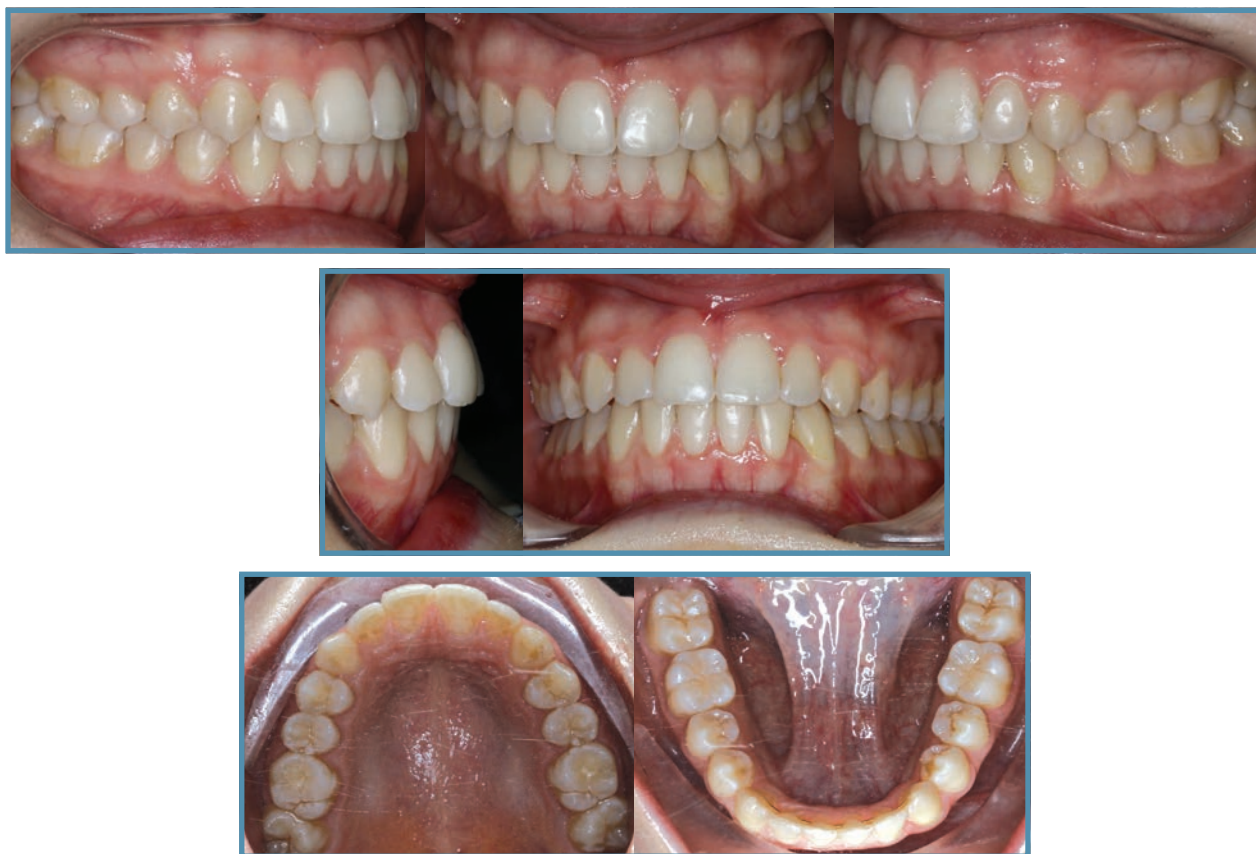

Fig. 24 a-c - **a:** foto intra-orali al termine del trattamento, sono stati ottenuti rapporti di I classe dentale; **b:** foto intra-orali al termine del trattamento, la qualità del combaciamento anteriore è adeguata per quantità di over-jet e over-bite; **c:** foto intra-orali al termine del trattamento, visione occlusale

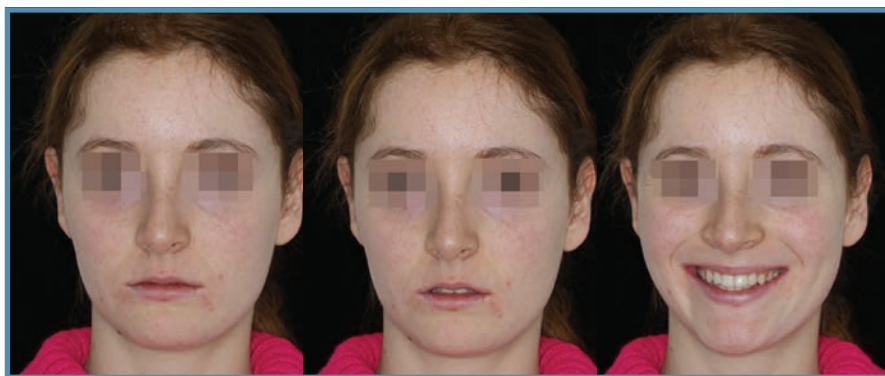

Fig. 25 - Foto extra-orali in visione frontale a fine trattamento: il volto si presenta ovale e simmetrico con lieve deficit di esposizione della dentatura al sorriso

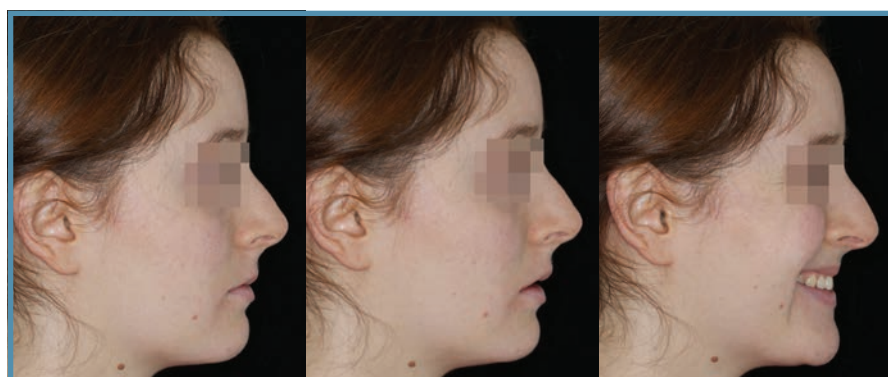

Fig. 26 - Foto extra-orali in visione laterale: profilo equilibrato sebbene caratterizzato da un aspetto di sostanziale bi-retrusione

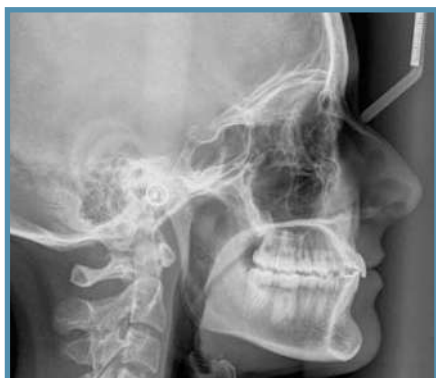

Fig. 27 - La telerradiografia del cranio permette di evidenziare rapporti di I classe scheletrica, in tipo facciale

SNA	78
SNB	76
ANB	2
WITS	1 MM
1 SUP - ANS	115
1 INF - GOGN	96
1 SUP - A POG	3,5MM
1 INF - A POG	0,5 MM
GO-ME/S-N	28
GO-ME/PP	21
N-S-AR	129,5
S-AR-GO	141
AR-GO-ME	112
AR-GO-N	44,5
N-GO-ME INTERINCISIVO	67,5
S-GO/N-ME	70,5%

Come contenzione è stata applicata una termostampata all'arcata superiore ed un retainer da 33 a 43 inferiormente.

Il controllo a 24 mesi testimonia la stabilità dei risultati ottenuti (Figg. 28-29).

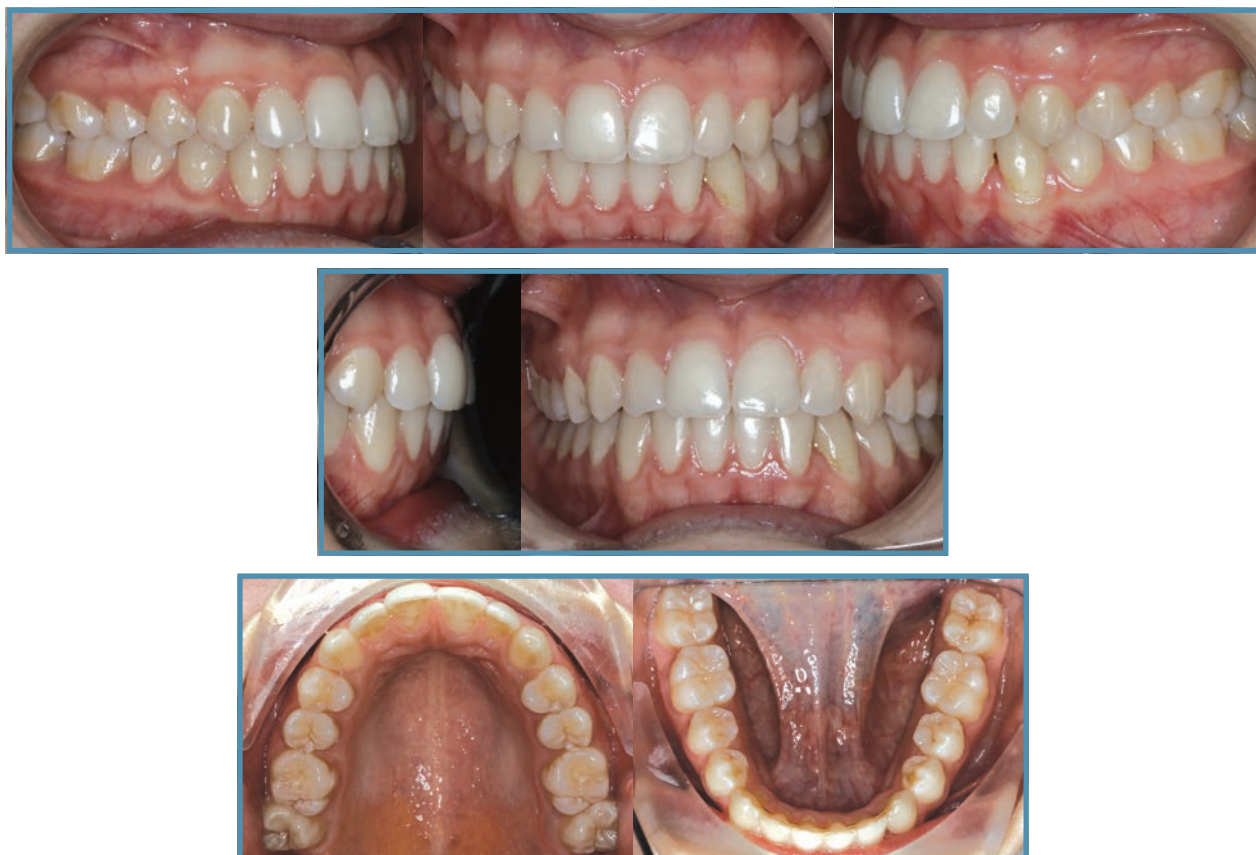

Fig. 28 a-c - **a:** foto intra-orali a 24 mesi dalla rimozione dell'apparecchio, sono stati mantenuti rapporti di Classe I dentale; **b:** foto intra-orali a 24 mesi dalla rimozione dell'apparecchio, la qualità del combaciamento anteriore è adeguata per quantità di over-jet e over-bite; **c:** foto intra-orali a 24 mesi dalla rimozione dell'apparecchio, visione occlusale

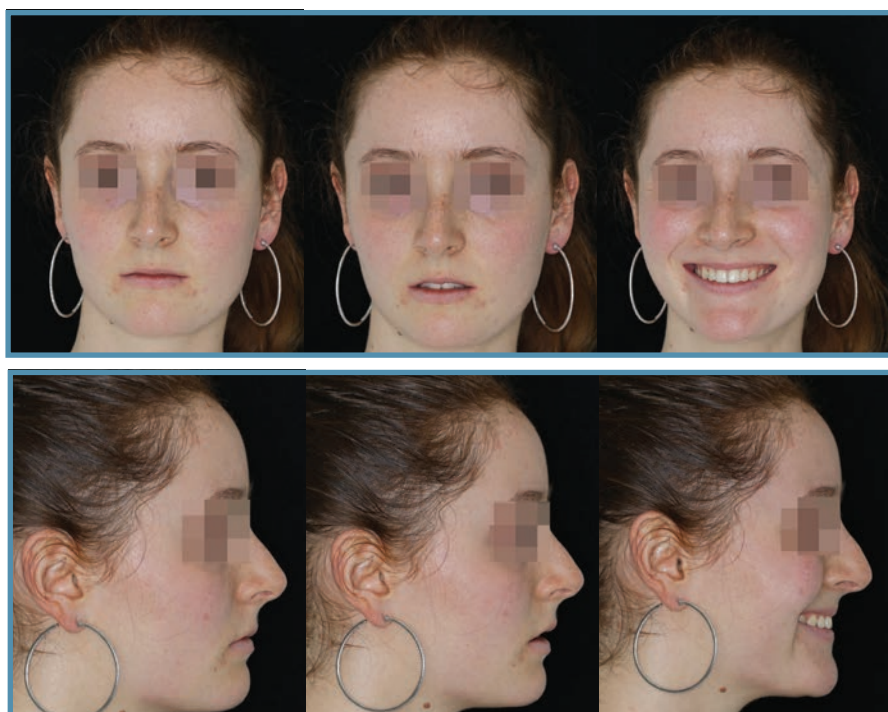

Fig. 29a, b - Foto extra-orali in visione frontale e laterale a 24 mesi dalla rimozione dell'apparecchio

Sebbene distribuito in un lasso temporale piuttosto lungo, dai 9 anni fino al completamento della permuta, questo trattamento rispecchia i principi fondamentali di ESSENZA, è stato cioè efficace ed efficiente, ergonomico ed economico, dato che sono state utilizzate solo le

apparecchiature indispensabili, per lassi di tempo molto contenuti con chiari benefici per la paziente, rispecchiando di conseguenza quello che è il principio ispiratore della nostra filosofia: l'etica.

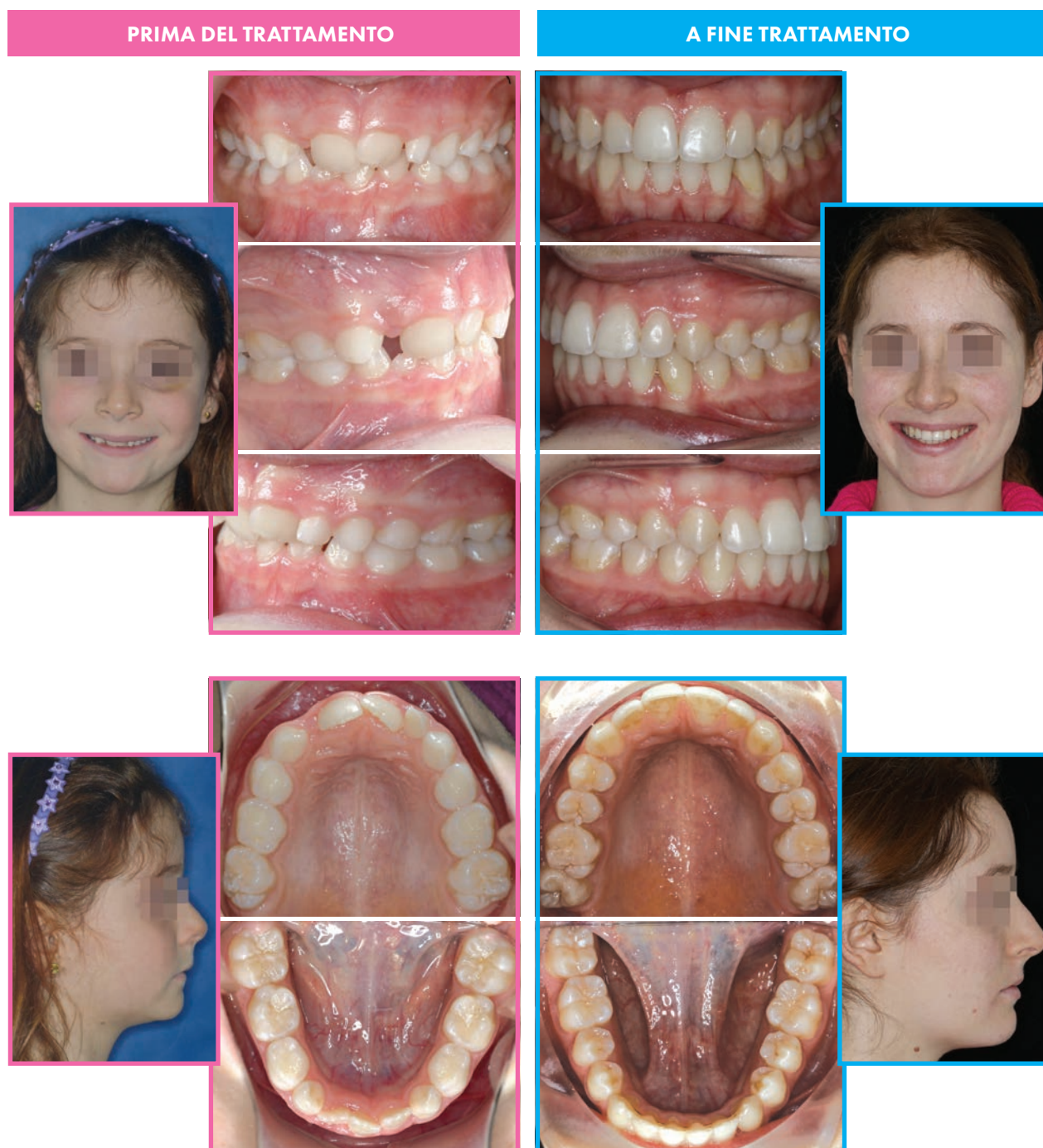

Fig. 30 - Confronto prima del trattamento e a fine trattamento

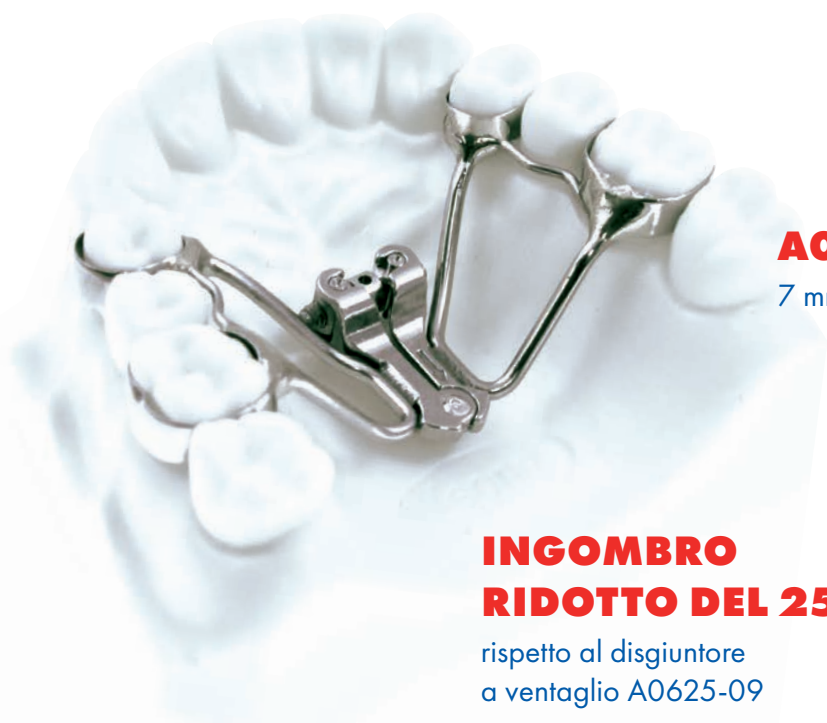# MINI VITE RAGNO

BREVETTATO



## DISGIUNTORE A VENTAGLIO

# 7mm



**A0625-07**

7 mm di espansione


**INGOMBRO  
RIDOTTO DEL 25%**

rispetto al disgiuntore  
a ventaglio A0625-09

### DESIGN PIÙ FUNZIONALE

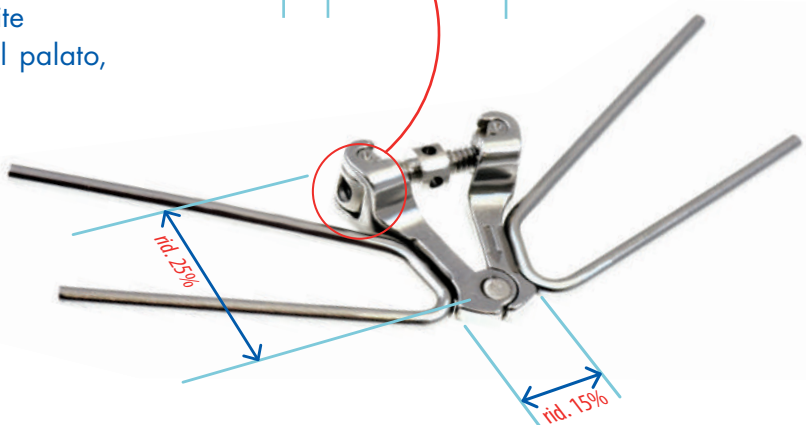
la nuova geometria anteriore  
permette di collocare la vite  
il più in alto possibile nel palato,  
con il minimo ingombro

**A0625-07**



offset per  
facilitare l'attivazione

**A0625-09**





## Modella con il Software 3D Leone Designer

Dai forma all'ortodonzia del futuro grazie a **3D Leone Designer**, il primo software dedicato alla progettazione digitale delle strutture customizzate per gli innovativi disgiuntori CAD-CAM.

L'esperienza Leone ha permesso di sviluppare un software basato su un **workflow totalmente guidato**, con **procedimenti logici ed intuitivi** che permettono di realizzare bande e appoggi dentali in pochi minuti.

Ma non solo: 3D Leone Designer consente anche il posizionamento automatico del disgiuntore e la realizzazione dei bracci, anche su mini impianti, riducendo le possibilità di errore da parte dell'operatore.

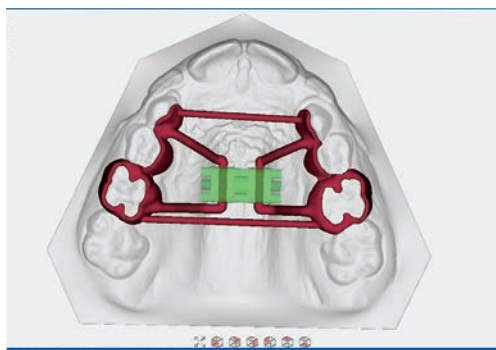
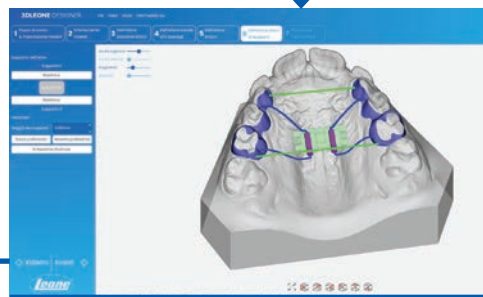
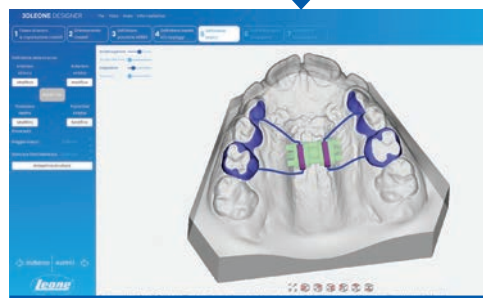
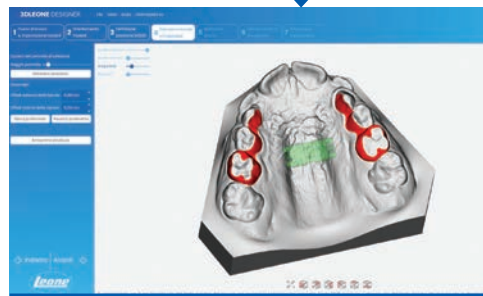
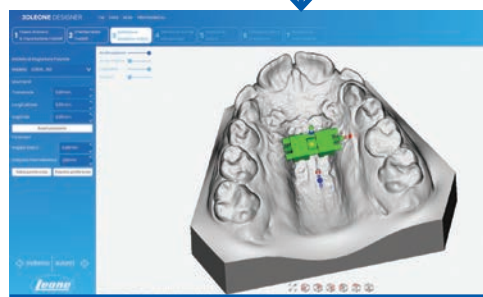
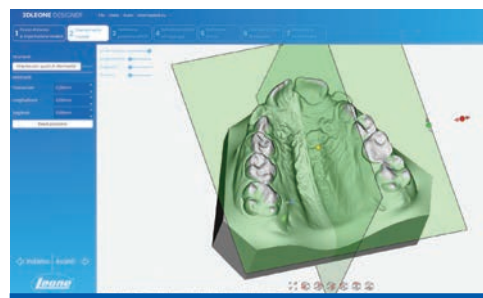
## Trasforma in realtà ciò che hai progettato

Il software 3D Leone Designer permette di importare e gestire file .stl delle arcate, siano essi generati da scanner da laboratorio che intraorali, e presenta una libreria con la gamma dei disgiuntori CAD-CAM Leone.

Dopo aver concluso la progettazione sarà possibile esportare il file .stl della struttura che, una volta sinterizzata con un processo di Laser Melting, potrà essere accoppiata con il disgiuntore CAD-CAM Leone prescelto. Grazie all'elevata precisione sarà possibile ottenere una **perfetta saldatura laser**.

*Il software 3D Leone Designer è disponibile con licenza annuale a soli € 299 + IVA. L'acquisto della licenza include tutti gli aggiornamenti rilasciati nel corso della sua validità, tra i quali upgrade relativi all'implementazione delle funzioni e all'ampliamento della libreria.*

Per maggiori informazioni sul software o per richiedere la versione di prova, visita il sito [leone.it/3dsoftware](http://leone.it/3dsoftware)







## Cosa è Sintex

**Sintex** è l'espansore rapido del mascellare realizzato con un processo full digital, completamente personalizzato in base alla morfologia e alle esigenze terapeutiche del paziente.

Disegnato con l'apposito software di progettazione 3D Leone Designer, Sintex è realizzato in metal laser melting e successivamente unito agli innovativi disgiuntori CAD-CAM Leone.

Ma non solo: Sintex può essere disegnato anche ibrido, con ancoraggio su 2 TADs anteriori.

## Perché scegliere Sintex

### Vantaggi per il clinico:

- Elimina la necessità dei separatori e della successiva prova bande
- Posizionamento facilitato che consente una perfetta adesione e stabilità
- Procedura clinica più snella e massimo comfort per il paziente

### Vantaggi per il tecnico:

- Progettazione del disgiuntore semplice e veloce grazie al software dedicato
- Struttura completamente personalizzata sulla base dei denti e della morfologia della bocca
- Perfetto accoppiamento tra struttura e disgiuntori CAD-CAM Leone grazie alle connessioni dedicate

## Opzioni

Disponibile con disgiuntore **A0620D** e **A0630D**, Sintex evolve il trattamento del deficit trasversale del mascellare superiore grazie alla realizzazione CAD-CAM di tutta la struttura composta dalle bande, dai bracci e dai terminali dedicati ai nostri espansori brevettati.


**Digital Service Leone** ha pensato a **servizi dedicati ai laboratori odontotecnici**, che trasformano i file .stl progettati con il software 3D Leone Designer in espansori Sintex.

### - Sintex Struttura:

realizzata in **metal laser melting** e **lucidata a specchio** lasciando rugosa la superficie interna delle bande e degli appoggi

### - Sintex Completo:

**struttura** realizzata in metal laser melting, **assemblata** e **saldata laser al disgiuntore CAD-CAM Leone**, lucidata a specchio lasciando rugosa la superficie interna delle bande e degli appoggi



Per informazioni servizio e ordini contattaci:



**DIGITAL  
SERVICE  
LEONE**

**055 019901  
info@dsleone.it  
www.dsleone.it**

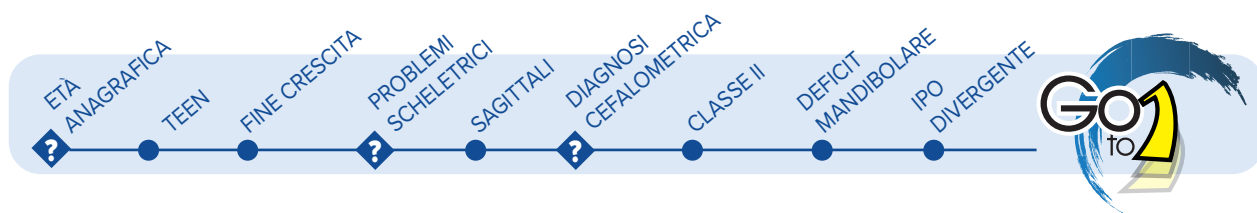# Propulsore mandibolare GoTo1

Dott. Arturo Fortini

Specialista in ortodonzia

Prof. a.c. Università degli Studi di Cagliari

Libero professionista a Firenze



Questo giovane paziente presenta una Classe II scheletrica da deficit mandibolare. La decisione di utilizzare un propulsore mandibolare fisso è stata presa in base a considerazioni su:

- l'impossibilità di utilizzare elastici intermascellari di Classe II per evitare gli effetti indesiderati su torque frontale (già in difetto) e sul morso profondo
- l'accertata mancanza di collaborazione da parte del paziente, che aveva totalmente non collaborato in una prima fase al picco di crescita con Twin-block
- la necessità di controllare il profilo
- la necessità di non interferire, anzi di migliorare, l'angolo naso-labiale con meccaniche di extratorque nel settore frontale superiore e quindi lavorare in avanzamento solo nell'arcata inferiore.

## PROBLEM LIST

**Nome:** S. G.

**Età:** 13 a 2 m

**Sesso:** M

**Durata trattamento:** 20 mesi

### Aspettative del paziente:

- Correzione della posizione anomala degli incisivi superiori
- Migliorare l'estetica del sorriso

### Necessità oggettive:

- **Correzione di:**
  - Classe II scheletrica e dento-alveolare
  - Affollamento con rotazioni nel settore frontale superiore
  - Diastemi e proinclinazione nel settore frontale inferiore
  - Morso profondo
  - Estetica del profilo e del sorriso

### Documentazione raccolta:

- Radiografia arcate (panoramica) (Fig. 1)
- Teleradiografia laterale (Fig. 2)
- Impronte
- Fotografie extra e intraorali (Fig. 3)

### Analisi cefalometriche utilizzate:

Il paziente ha più di 13 anni quindi è considerato un soggetto a fine crescita: sono state utilizzate le analisi cefalometriche utili per la valutazione scheletrica e per i movimenti dentali e quelle estetiche per una valutazione del profilo e delle aspettative estetiche finali.

- Analisi Bennett-McLaughlin (Step system)
- Analisi di Bergman
- Analisi di Arnett

Nelle Tabelle 1-4 sono evidenziati i valori pre-trattamento.

### Diagnosi:

- **Dentale sagittale:**
  - Classe II molare e canina destra e sinistra
  - OVJ aumentato
- **Scheletrica sagittale:**
  - Classe II
- **Dentale verticale:**
  - OVB aumentato
- **Scheletrica verticale:**
  - Ipodivergente
- **Trasversale:**
  - Normale

## PIANO DI TRATTAMENTO

Il piano di trattamento proposto è stato una terapia senza estrazioni che ha previsto:

- biomeccanica con apparecchiature fisse in arcata superiore e inferiore;
- utilizzo di propulsore mandibolare per correzione della Classe II scheletrica;
- in arcata superiore no bend-back per permettere la vestibolarizzazione del settore frontale, si fece-back per controllo canini;
- in arcata inferiore si bend-back per controllo incisivi che si presentano troppo inclinati vestibolarmente.

Nella fase di lavoro con archi rettangolari sono stati utilizzati sia l'arco in acciaio tipico .019x.025 (posted), sia il nuovo arco Bidimensionale .016x.027, per controllo del torque anteriore.

Durante la fase di chiusura spazi e di utilizzo di elastici intermascellari di Classe II sono state inserite curve inverse sul filo.

- Tecnica: Straight-wire
- Prescrizione: Step system
- Durata prevista: 24 mesi

I motivi che ci hanno portato alla formulazione di questo tipo di piano di trattamento sono stati:

- L'età del paziente che risulta ancora valida per ottenere una buona risposta ortopedica per la risoluzione del problema mandibolare, sfruttando la residua potenzialità di crescita della mandibola
- La valutazione della divergenza, diminuita in questo paziente
- Il modesto grado di affollamento in arcata superiore

Abbiamo scelto quindi una biomeccanica senza estrazioni, con vestibolarizzazione del gruppo frontale superiore che, insieme all'avanzamento mandibolare, ci ha permesso di:

1. risolvere la Classe II scheletrica mediante il riposizionamento mandibolare;
2. correggere l'affollamento con rotazioni nell'arcata superiore.

L'obiettivo di questo tipo di trattamento è stato:

- correggere l'affollamento superiore
- correggere l'overjet aumentato
- ripristinare corretti valori di overbite
- ottenere rapporti di Classe I molare e canina
- ottenere un miglioramento della posizione delle labbra e una normalizzazione del profilo.

Contenzione:

- ritentore fisso in arcata inferiore
- placca rimovibile in arcata superiore.

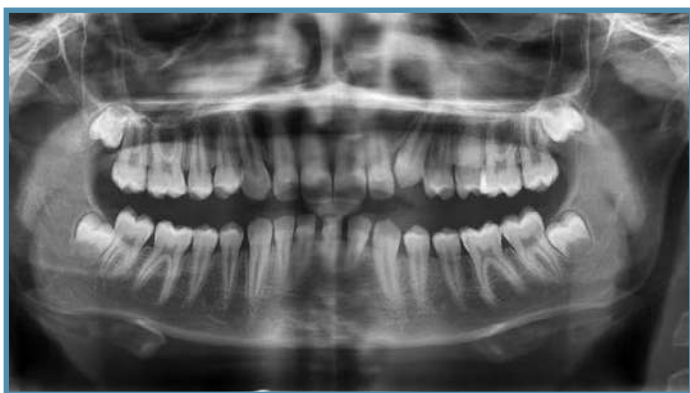

Fig. 1 - Tutti i denti sono presenti in arcata fatta eccezione per i terzi molari

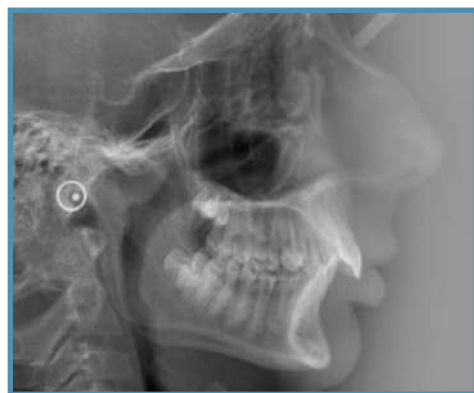

Fig. 2 - Teleradiografia latero-laterale

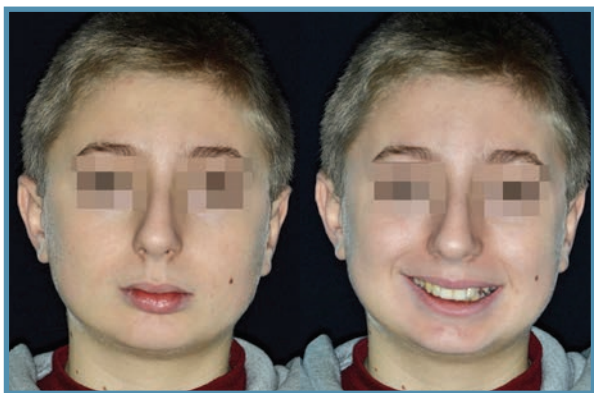

Fig. 3a

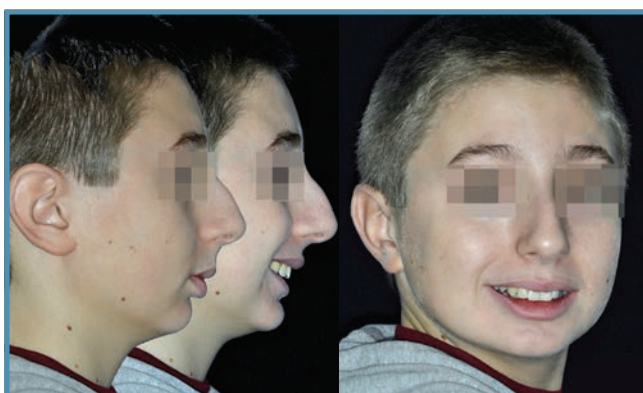

Fig. 3b

*Volto di forma quadrata, simmetrico. Labbra competenti. Riduzione dell'altezza del terzo inferiore della faccia. Nella visione laterale il profilo appare gravemente convesso, con retroposizione mandibolare e angolo naso-labiale molto aumentato. Le labbra sono arretrate rispetto alle linee estetiche.*

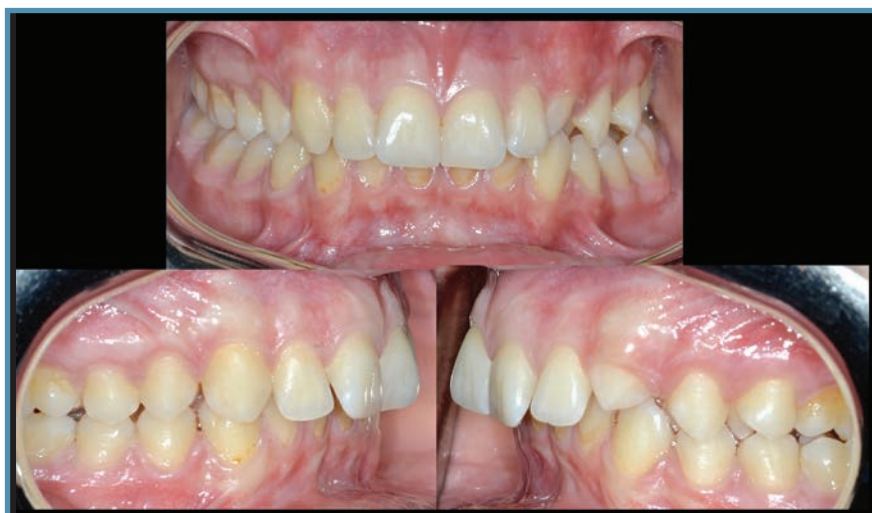

Fig. 3c

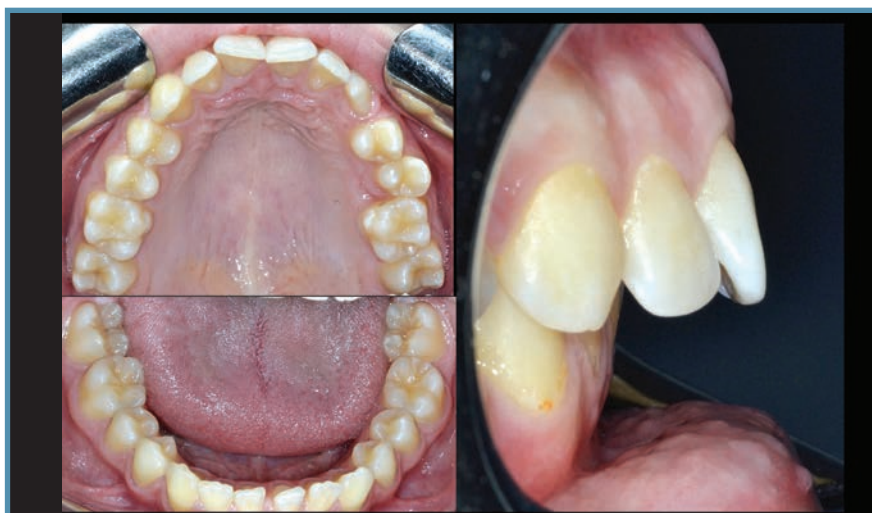
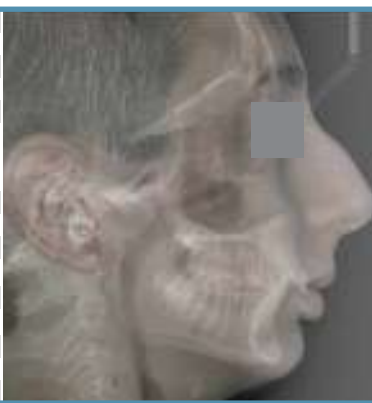
Fig. 3d

*Presente una Classe II molare e canina in entrambi i lati. Il morso è profondo e vi è aumento dell'overjet. Affollamento nel settore frontale superiore con rotazioni.*

SAGITTAL SKELETAL RELATIONS	Pre-Treatment	Mean SD
Maxillary Position SNA	80°	82°
Mandibular Position SNB	73°	80°
ANB	7°	2°
Indice di Wits	5 mm	0±1 mm
VERTICAL SKELETAL RELATIONS		
Mandibular Inclination S-N / Go-Gn	29°	32±5°
S-N / FH	25°	26±5°
Vertical Jaw Relation ANS-PNS / Go-Gn	19°	25±6°
DENTO-BASAL RELATIONS		
Maxillary Incisor Inclination U1-ANS-PNS	102°	110±6°
Maxillary Incisor Compensation U1-A-Pg (mm)	5 mm	6±2 mm
Mandibular Incisor Inclination L1-Go-Gn	101°	95±6°
Mandibular Incisor Compensation L1-A-Pg (mm)	- 2 mm	2±2 mm
DENTAL RELATIONS		
Overjet (mm)	6 mm	2
Overbite (mm)	5 mm	2



La valutazione scheletrica sagittale indica una Classe II scheletrica da assoluta prevalenza di retroposizione mandibolare.

L'indice di Wits conferma la importante discrepanza sagittale scheletrica.

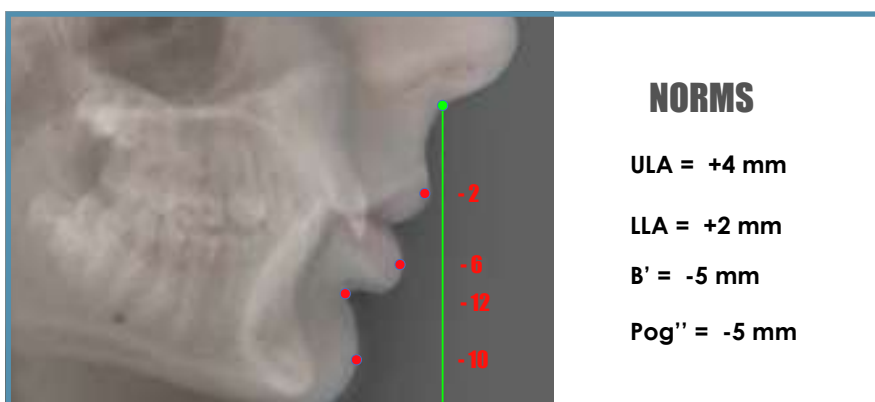
La valutazione scheletrica verticale indica dei valori di ipodivergenza con altezza facciale ridotta.

I valori dentali mostrano una notevole inclinazione palatina degli incisivi superiori che si presentano leggermente retroposti rispetto alla linea A-Pog.

Gli incisivi inferiori si presentano notevolmente inclinati in direzione vestibolare, ma retroposti rispetto alla linea A-Pog.

I valori di OVJ e OVB sono entrambi aumentati.

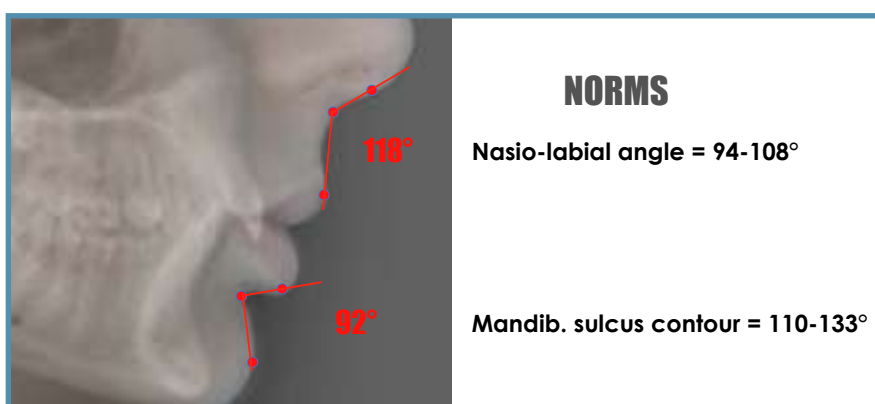
Tab. 1 - Analisi cefalometrica Step system



La valutazione estetica del profilo dei tessuti molli secondo l'Analisi di Arnett, mediante la quale si misura la posizione delle strutture del terzo inferiore della faccia rispetto alla True Vertical Line, mostra le seguenti caratteristiche:

- il labbro superiore si presenta arretrato
- il labbro inferiore si presenta molto arretrato
- il mento è molto arretrato.

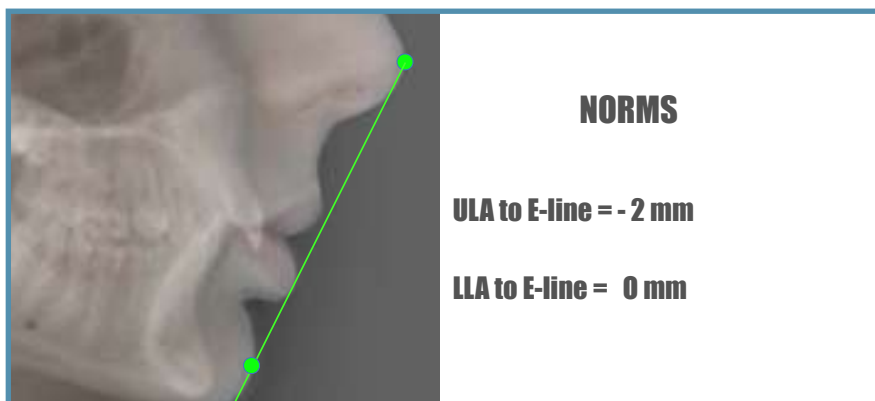
Tab. 2 - True vertical line



I due angoli per eccellenza per la valutazione estetica della posizione delle labbra secondo l'Analisi di Bergman sono l'angolo naso labiale e il solco del contorno mandibolare:

- l'angolo naso labiale, che indica la posizione e l'inclinazione degli incisivi superiori, risulta notevolmente aperto. Questo conferma quanto evidenziato nella valutazione cefalometrica della posizione e inclinazione degli incisivi superiori;
- il solco del contorno mentale che risulta notevolmente chiuso sta a indicare appunto la notevole vestibolo-inclinazione degli incisivi inferiori che abbiamo evidenziato già nella cefalometria.

Tab. 3 - Analisi di Bergman



L'analisi di Ricketts, che riferisce la posizione delle labbra rispetto al piano E, in questo caso non è particolarmente utile perché proprio per la conformazione dei tessuti molli la posizione delle labbra risulterebbe quasi normale, mentre la valutazione dell'analisi di Arnett mostra chiaramente il deficit mandibolare.

Tab. 4 - Analisi di Ricketts

## INIZIO TRATTAMENTO

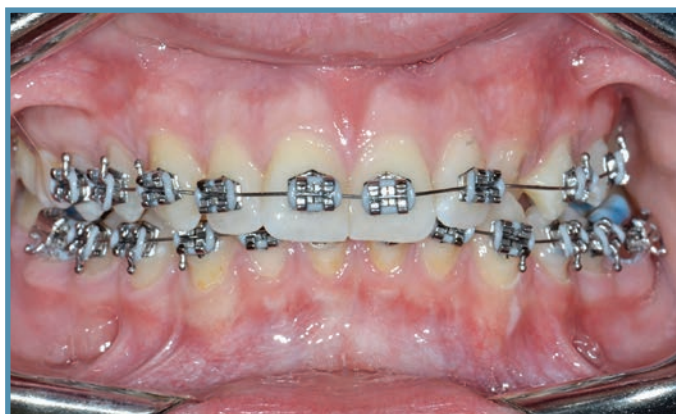
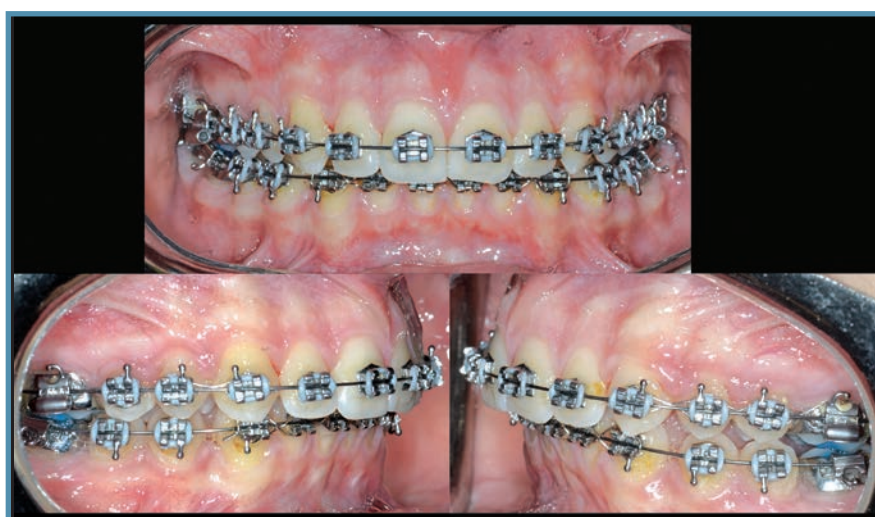
Fig. 4 - Fili .016 nichel-titanio in arcata superiore e inferiore



Fase finale di Livellamento e Allineamento.

Fili .020 acciaio Australiano.

**In arcata superiore** no bend-back per lasciare libera la inclinazione degli incisivi, mentre si mantengono i lace-back per il controllo dei canini.

**In arcata inferiore** si nota una legatura metallica continua da 33 a 43 per mantenere chiuso lo spazio dei diastemi che erano presenti.

Fig. 5

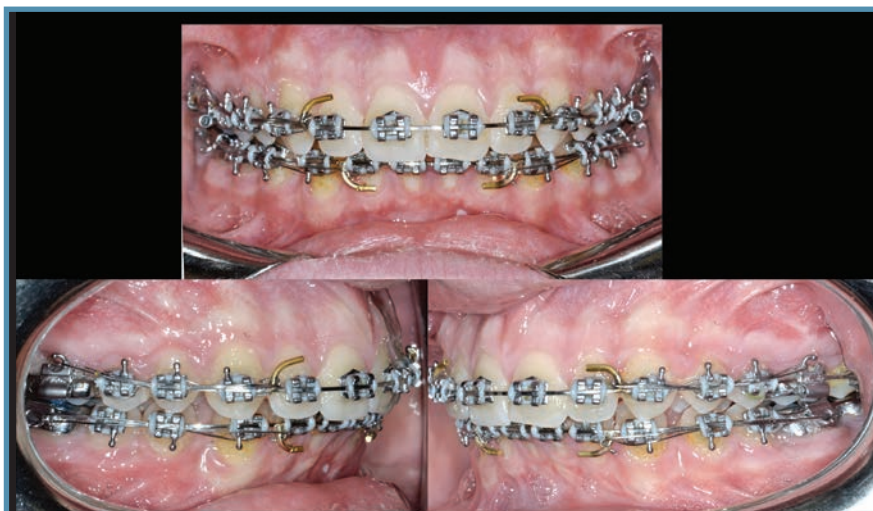

Fig. 6

*Inizia la fase di lavoro con gli archi rettangolari in acciaio .019"x.025". Per permettere una iniziale espressione del torque frontale non si eseguono dei tie-backs elastici, ma per le prime sei settimane soltanto tie-backs metallici. Nel frattempo sono stati bandati i secondi molari superiori e inferiori.*

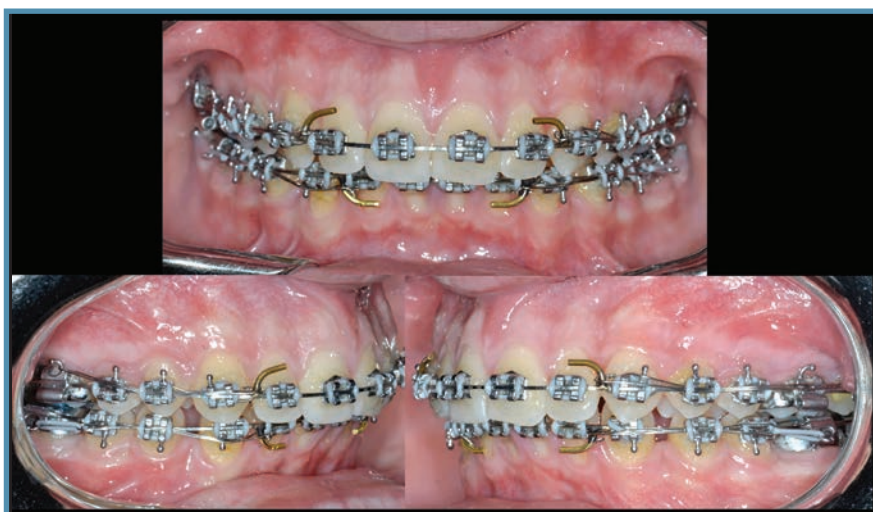

Fig. 7

*In arcata superiore è stata inserita una curva inversa per il controllo del morso profondo e si prosegue solo con l'uso dei tie-backs metallici.*

*In arcata inferiore, dove residuavano dei piccoli spazi da chiudere, i tie-backs sono adesso elastici.*

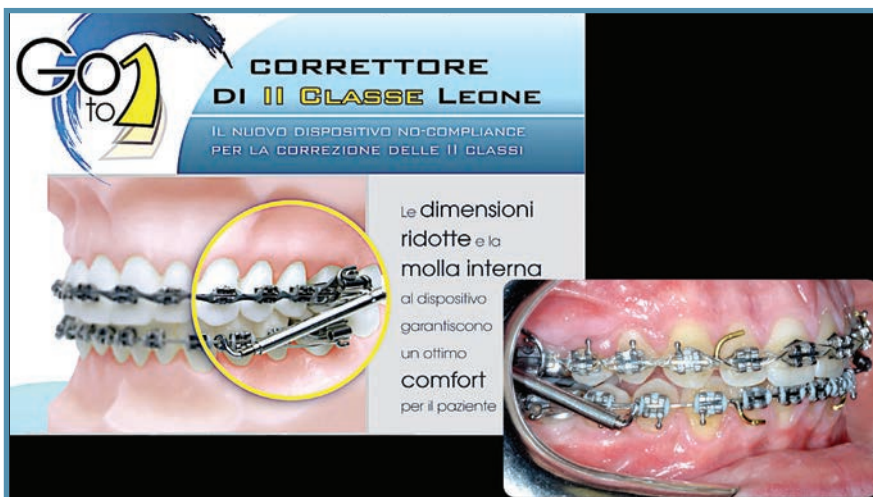

Fig. 8a - Il propulsore mandibolare Leone Go to1

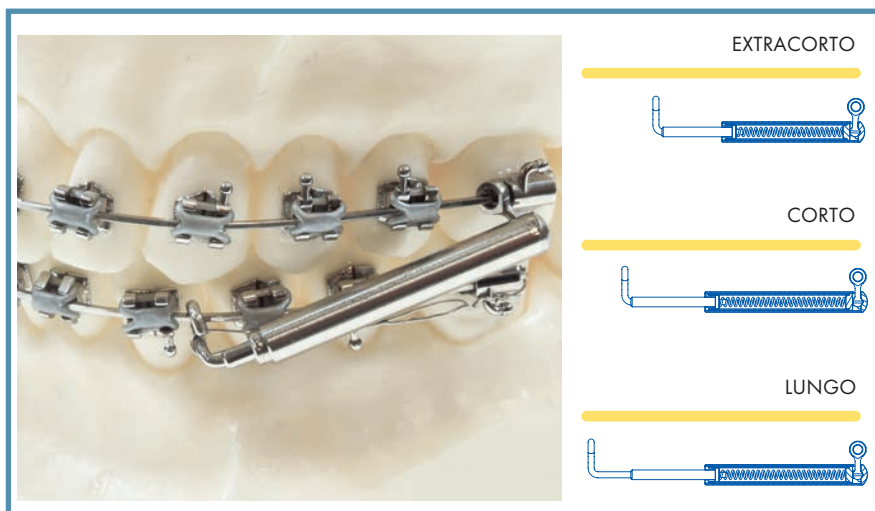


Fig. 8b - Caratteristiche tecniche

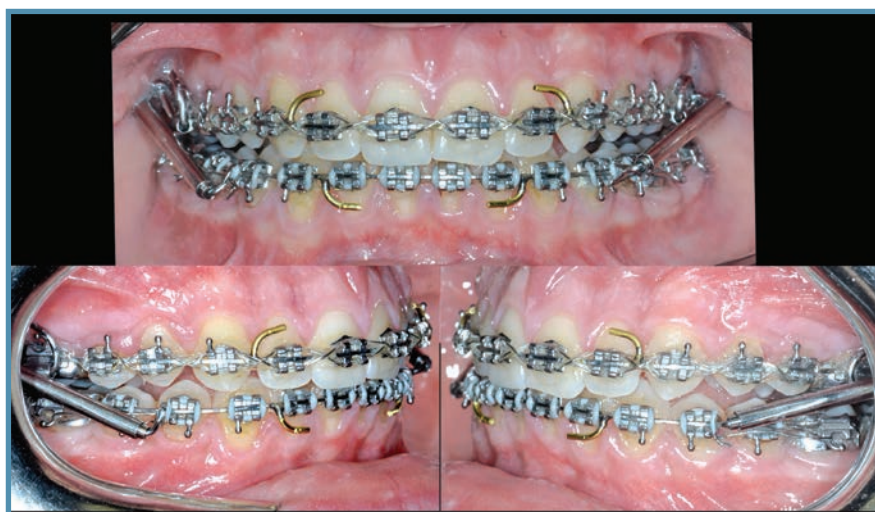

Fig. 9

Dopo circa tre mesi di utilizzo del propulsore mandibolare i rapporti di classe sono praticamente corretti e si è quasi raggiunta una Classe I molare e canina.

**L'arcata superiore** è tutta solidarizzata da una legatura continua da molare a molare, in modo da prevenire eventuali aperture di spazi.

**In arcata inferiore** è stato inserito extratorque corono-linguale nel settore frontale per impedire l'effetto indesiderato di proinclinazione causato dal propulsore.

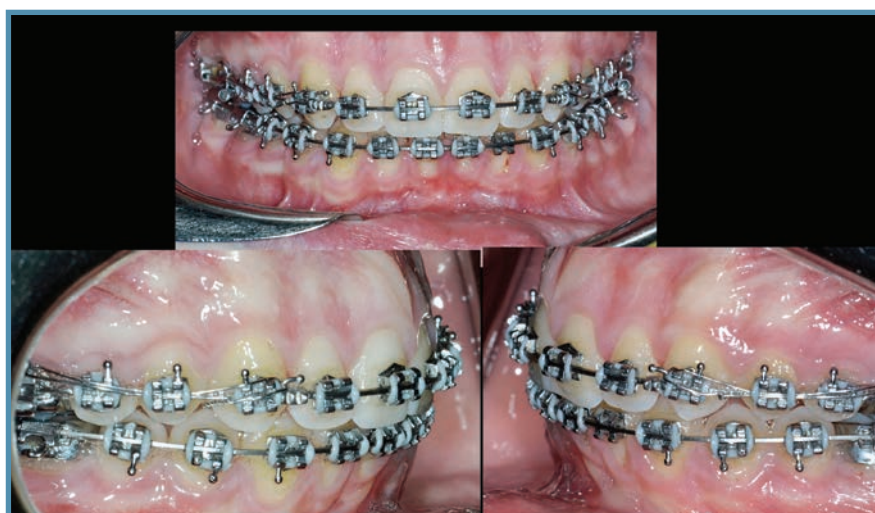

Fig. 10

In questo momento del trattamento è necessario completare il controllo del torque del settore frontale e la apertura del morso.

**In arcata inferiore** è stato posizionato un filo rettangolare .019"x.025" con bend-backs.

**Nell'arcata superiore** è stato inserito il nuovo filo "Bidimensionale" (vedi Fig. 11) per il controllo selettivo del torque del settore frontale. Sul filo bidimensionale è stata applicata anche una curva inversa apri morso.



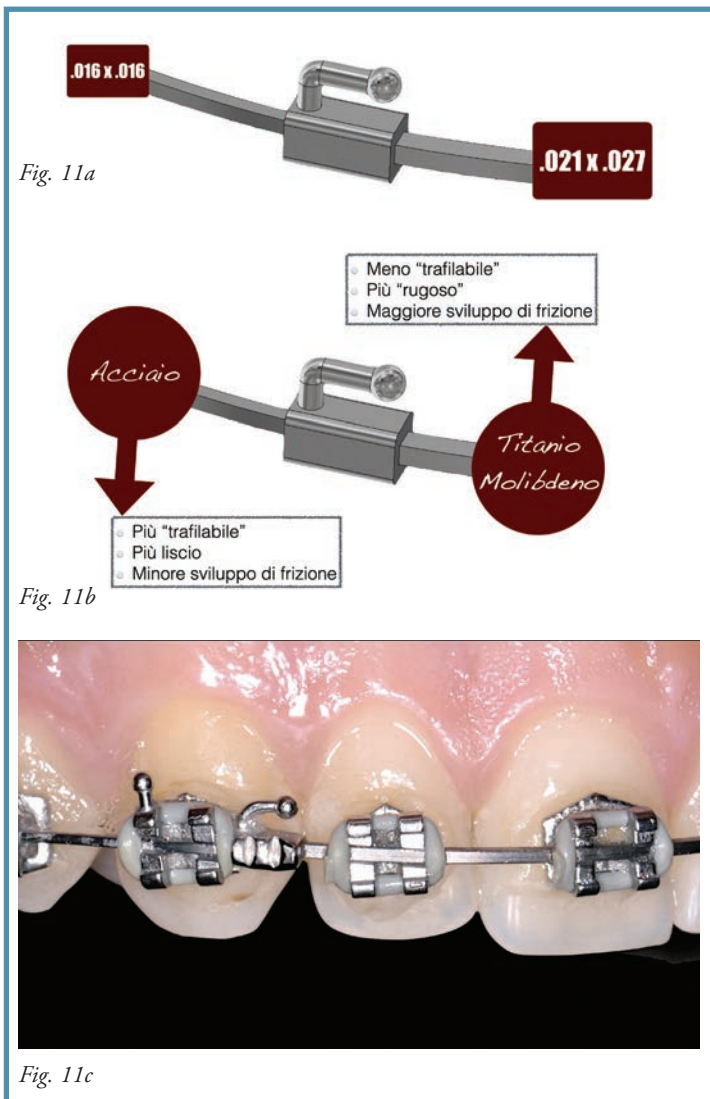
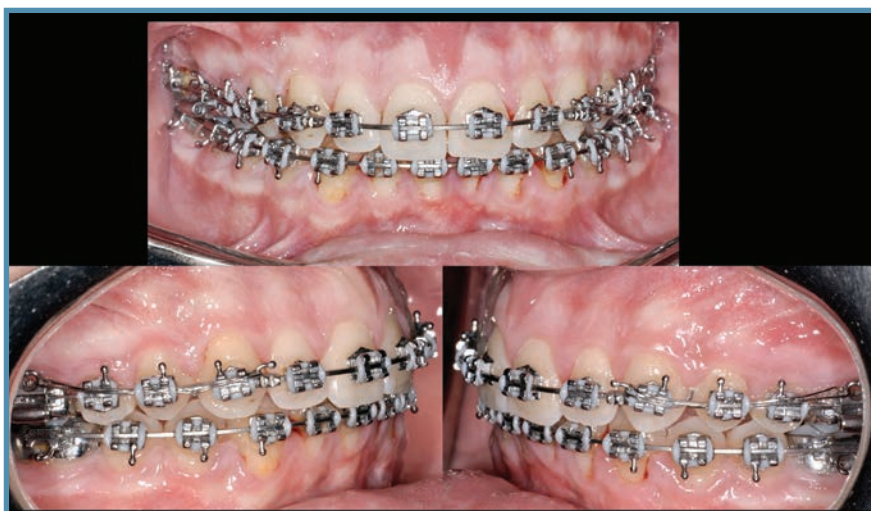

Fig. 11a - Le due dimensioni dell'arco: il segmento anteriore .021x.027, che riempie a pieno spessore lo slot, permette la quasi completa espressione del torque anteriore. Il segmento posteriore .016x.016 è sottodimensionato e permette quindi il massimo scivolamento.

Fig. 11b - La modalità di costruzione dell'arco (in 3 segmenti) permette inoltre di sfruttare le proprietà metallurgiche in relazione alle necessità di vincolo e frizione, quindi il segmento anteriore è in Titanio-Molibdeno, che produce più attrito, e quelli posteriori in acciaio che friziona meno. L'arco quindi non è solo "Bi-dimensionale" ma anche "Bi-materiale"

Fig. 11c - Particolare degli slot anteriori riempiti a pieno spessore dal filo bidimensionale.

Fig. 11a-c - Arco Bidimensionale



Fase finale di lavoro con archi rettangolari, in questa ultima fase il paziente sta utilizzando elastici intermassellari di Classe II da 4 oz.

Fig. 12

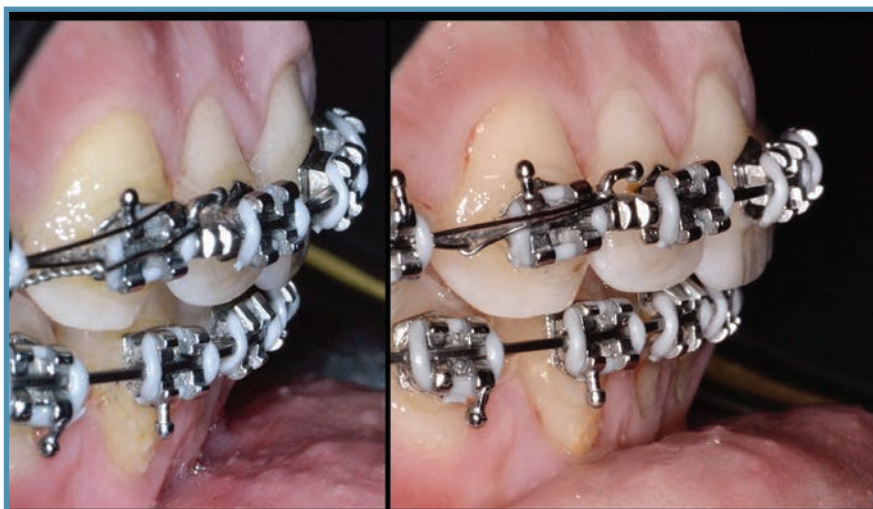


Fig. 13

*Fase finale di lavoro con archi rettangolari, si nota il notevole cambiamento a livello del torque frontale.*

## FINE TRATTAMENTO

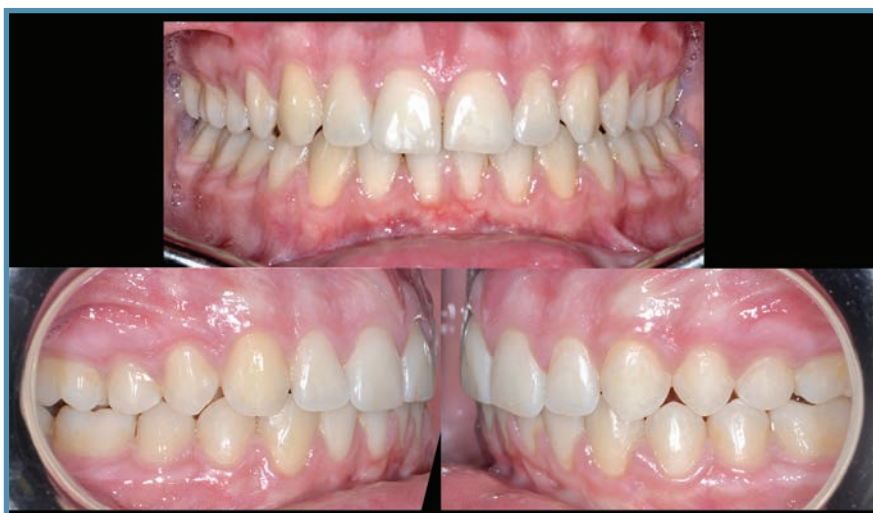

Fig. 14a

### **Foto intraorali**

*Figg 14a,b - L'esame della dentatura mostra che sono stati raggiunti corretti rapporti di Classe I a livello molare e canino, è stato risolto l'affollamento con rotazioni in arcata superiore, e si sono ottenute due buone forme di arcata. Il morso profondo è stato corretto e sono stati ottenuti normali valori di overjet.*

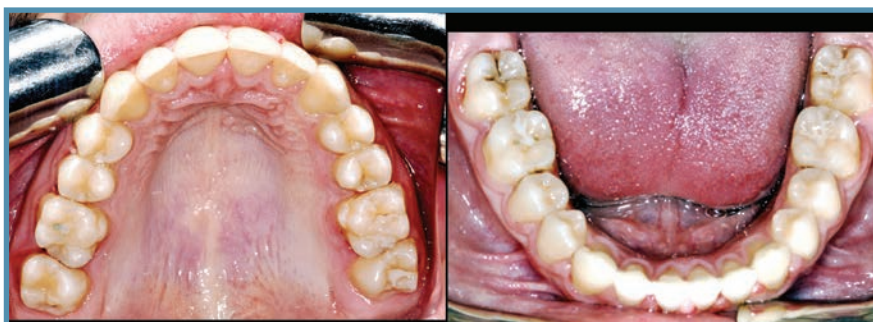

Fig. 14b

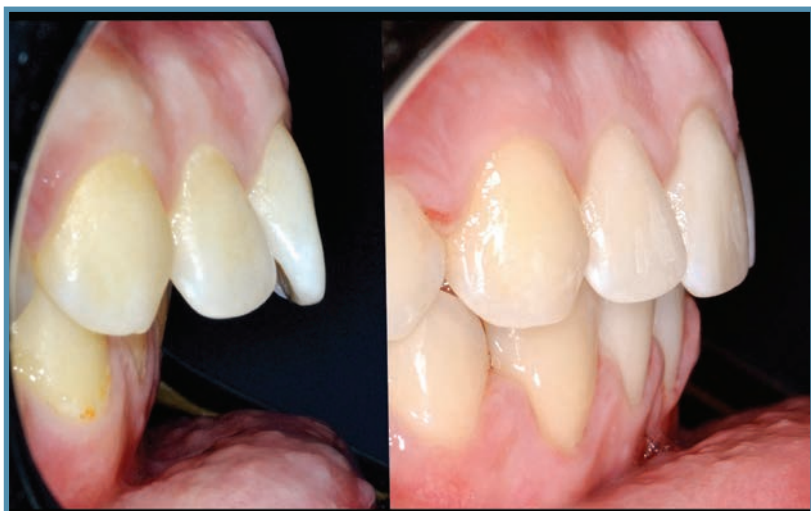

Fig. 14c

**Foto intraorali**

Fig. 14c - Nel confronto inizio-fine trattamento sono evidenti i notevoli cambiamenti a livello di overjet e overbite.

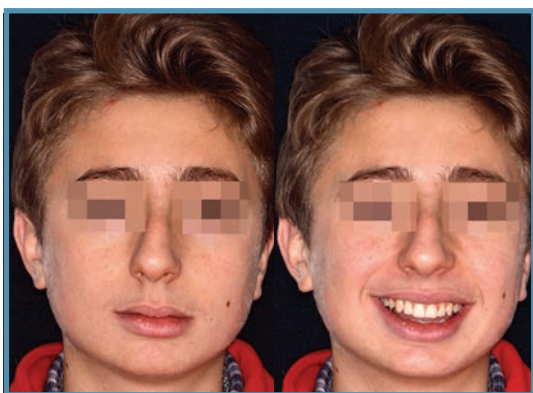

Fig. 15a

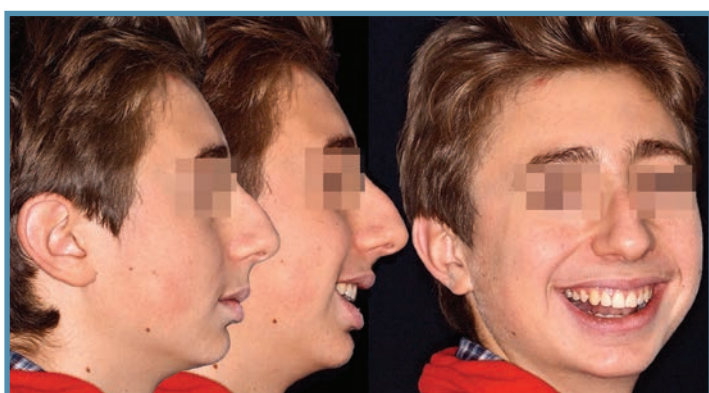

Fig. 15b

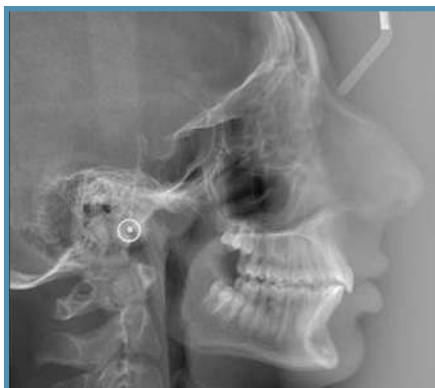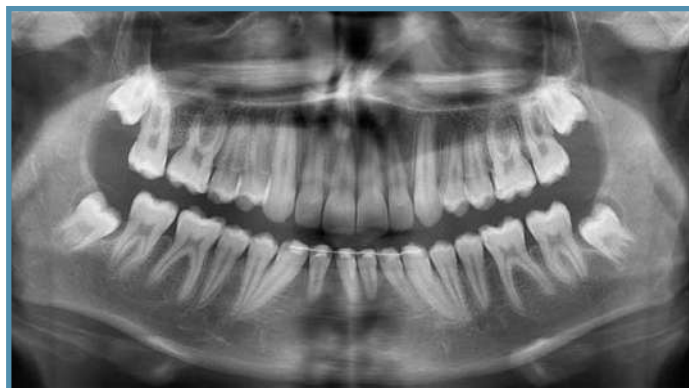**Foto del viso**

Nella visione frontale si apprezza un certo grado di miglioramento dell'altezza facciale inferiore.

È mantenuta la simmetria.

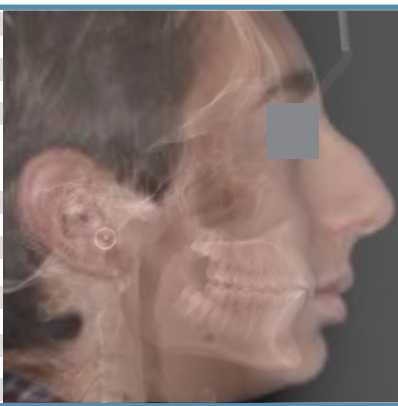È presente un buon arco del sorriso con assenza di corridoi buccali.

Anche nella visione del profilo si nota un notevole miglioramento dovuta alla nuova posizione della mandibola che risulta più avanzata. I dettagli delle modificazioni estetiche saranno discussi nelle tabelle successive.



Figg. 16a, b - Radiografia delle arcate e teleradiografia latero-laterale finali

SAGITTAL SKELETAL RELATIONS	Post-Treatment	Mean SD
Maxillary Position SNA	81°	82°
Mandibular Position SNB	79°	80°
ANB	2°	2°
Indice di Wits	0.5 mm	0±1 mm
VERTICAL SKELETAL RELATIONS		
Mandibular Inclination S-N / Go-Gn	31°	32±5°
S-N / FH	26°	26±5°
Vertical Jaw Relation ANS-PNS / Go-Gn	22°	25±6°
DENTO-BASAL RELATIONS		
Maxillary Incisor Inclination U1-ANS-PNS	106°	110±6°
Maxillary Incisor Compensation U1-A-Pg (mm)	6 mm	6±2 mm
Mandibular Incisor Inclination L1-Go-Gn	106°	95±6°
Mandibular Incisor Compensation L1-A-Pg (mm)	3 mm	2±2 mm
DENTAL RELATIONS		
Overjet (mm)	2 mm	2
Overbite (mm)	2 mm	2

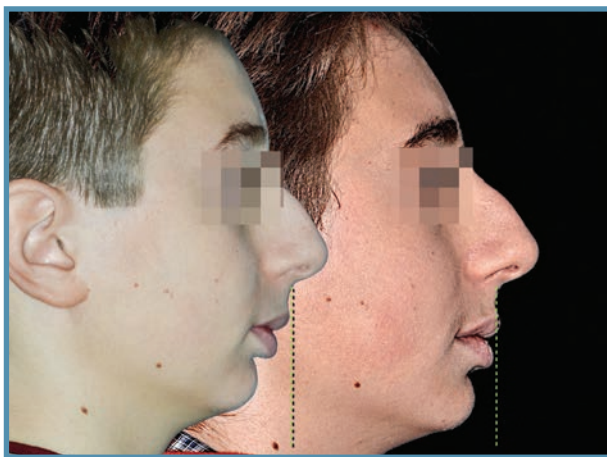

La valutazione scheletrica sagittale indica che la Classe II è stata completamente risolta una buona risposta di avanzamento mandibolare. Per quanto riguarda la verticalità si nota un leggero aumento della divergenza con un certo grado di aumento dell'altezza facciale inferiore.

I valori dentali mostrano una buona compensazione dei valori di overjet e di overbite.

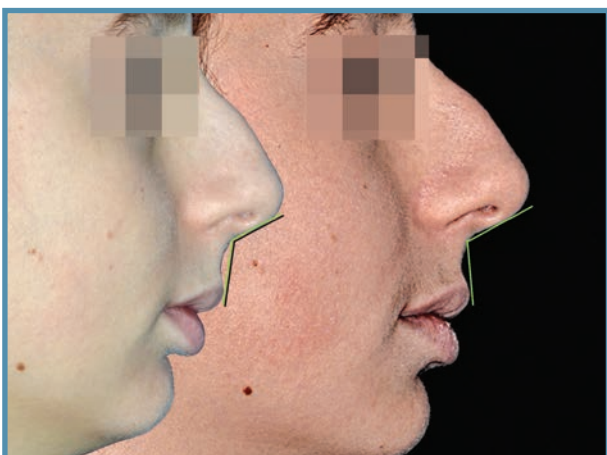
Si evidenzia un aumento dell'inclinazione vestibolare degli incisivi inferiori, causato probabilmente dall' utilizzo del propulsore mandibolare, con un non completo controllo del torque a livello del settore incisivo inferiore.

Tab. 5



Il confronto della posizione delle labbra e del mento rispetto alla TVL dimostra un notevole avanzamento di tutte le strutture, sia il labbro superiore che inferiore, quanto le strutture mandibolari

Tab. 6



Il confronto del valore dell'angolo naso-labiale dimostra quanto gli incisivi superiori abbiano guadagnato in posizione e in torque frontale

Tab. 7

# Complici del tuo Sorriso.

ALLEO è l'**allineatore ortodontico** capace di esprimere al meglio la professionalità dei Clinici ed assicurare un maggiore coinvolgimento dei Pazienti nell'aderenza al trattamento.



**ALLEO**<sup>®</sup>

**Leone**<sup>®</sup>

# ALLEO significa alleanza



**CLINICO** - Ogni Clinico registrato può contare su un DSLAB di fiducia e del supporto progettuale di DSL.



**DSLAB** - Il DSLAB si occupa del ritiro gratuito, dello sviluppo e del caricamento delle impronte.



**DSL** - La progettualità e la realizzazione di ALLEO è centralizzata nella sede di DSL per garantire pari standard qualitativi in tutta Italia.



**PAZIENTE** - Per ogni Paziente ALLEO viene offerta una Smile Box con tutto l'occorrente per facilitare la gestione del trattamento.

## Cos'è ALLEO



ALLEO è un allineatore ortodontico ed un servizio integrato all'avanguardia, l'alleato di tutti i protagonisti del trattamento.



Tutto il processo è guidato dalla Piattaforma DSL per un dispositivo ortodontico a misura di Paziente e di Clinico.



Il piano di trattamento ALLEO viene progettato e realizzato con pari standard qualitativi in tutta Italia.



ALLEO è totalmente Made in Italy e rifinito a mano per un comfort ottimale.



ALLEO è un'ulteriore opzione di alta qualità che amplia il ventaglio di possibilità per il trattamento di casi ortodontici.

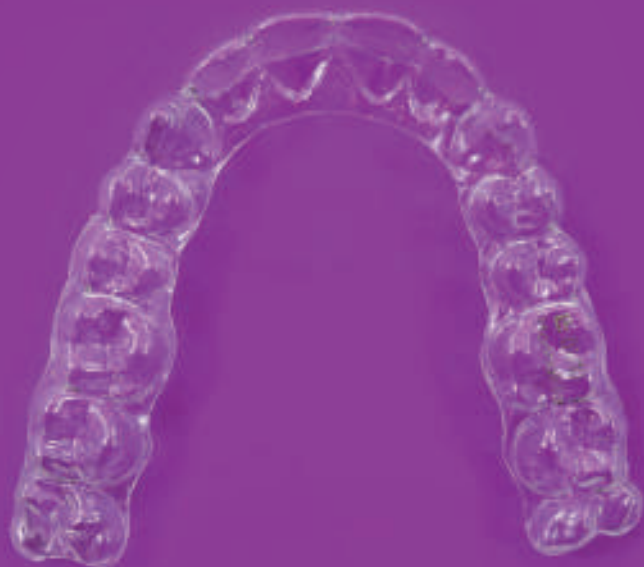## Help & Support



**Chat dedicata al singolo caso** dove DSL, il DSLAB e il Clinico possono confrontarsi e trovare tutti i contenuti riguardanti il trattamento.



**Parla con il DSLAB di riferimento** o con **chi ha progettato il piano di trattamento.**



## Caratteristiche tecniche

- 1 - Termoformato a 6 ATM su modelli in 3D stampati a 100 micron per un prodotto di altissima precisione
- 2 - Termoformato su un materiale PET-G biocompatibile
- 3 - Taglio e rifinitura a mano
- 4 - Taglio al colletto e palatale-linguale lineare da canino a canino
- 5 - Attachments esclusivi disegnati con la collaborazione di esperti ortodontisti

**ALLEO**<sup>®</sup>

# Come richiedere ALLEO

## PRE-STUDIO

Il servizio gratuito per avere velocemente una stima della durata e del costo del piano di trattamento!

### Login

Registrati gratuitamente alla Piattaforma DSL tramite il sito [www.dsleone.it](http://www.dsleone.it)



### Nuovo caso

Inserisci i dati del Paziente, la diagnosi e invia le impronte o le scansioni intraorali



### Impronte

Il DSLAB sviluppa, valuta e carica le impronte sulla piattaforma DSL



### Studio del caso

Seguendo le indicazioni cliniche, DSL elabora il piano di trattamento



### Validazione

Valuta la proposta grazie al visualizzatore ViewALLEO, indica eventuali modifiche e valida il piano terapeutico



### Produzione

DSL produce gli allineatori previsti dal piano e li invia all'indirizzo dello studio



### Trattamento



Consegna al Paziente il primo set di allineatori ALLEO e la Smile Box



**ALLEO** è il primo brand di Digital Service Leone, start up nata dall'esperienza della Società Leone, che vuole supportare ortodontisti ed odontoiatri con prodotti e strumenti ad alto contenuto digitale.



[WWW.DSLEONE.IT/ALLEO](http://WWW.DSLEONE.IT/ALLEO)

seguici su  

 **DIGITAL  
SERVICE  
LEONE**

Società del Gruppo

 **Leone**<sup>®</sup>



# ALLEO<sup>®</sup>, semplificazione nella finalizzazione di un trattamento di Classe II

Dott. Massimo D'Aversa  
*Specialista in ortognatodonzia*  
*Libero professionista*

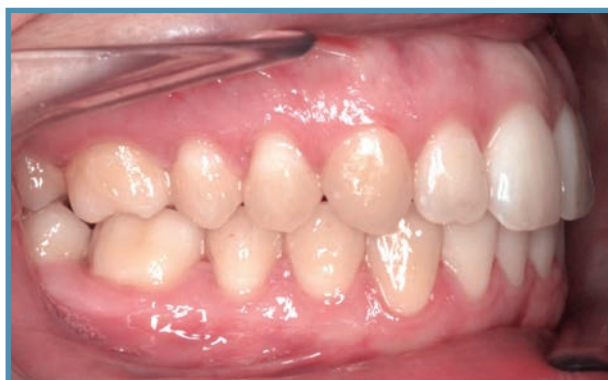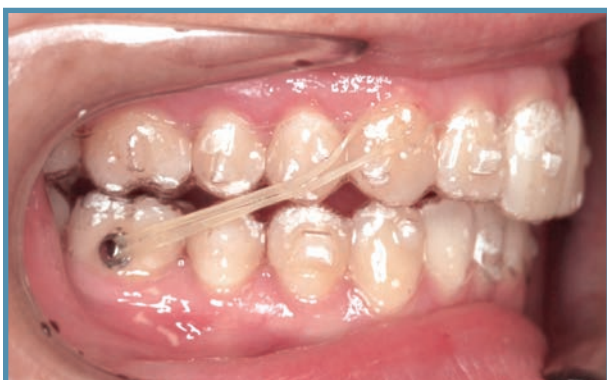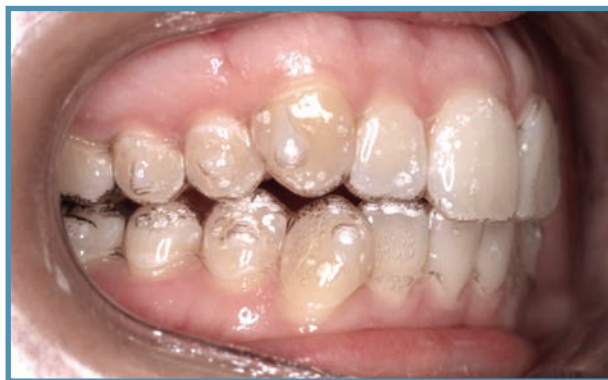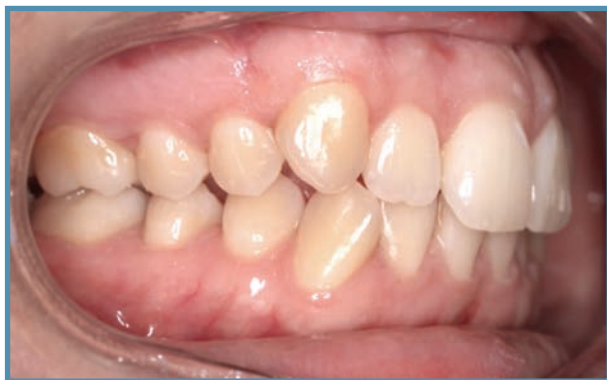## INTRODUZIONE

Gli allineatori dentali hanno progressivamente ricoperto un ruolo sempre più ampio nel panorama dei dispositivi ortodontici. Inizialmente utilizzati esclusivamente per risolvere piccole recidive o affollamenti, la letteratura scientifica, oggi, ci descrive il loro impiego nel trattamento di malocclusioni sempre più complesse caratterizzate da problemi di natura sia sagittale che verticale. Tuttavia, le più recenti revisioni sistematiche della letteratura hanno confermato la presenza di una difficoltà variabile da parte degli allineatori nel raggiungere il pieno controllo delle rotazioni dentali, dei movimenti di estrusione, intrusione e

del movimento corporeo radicolare.

La presenza di questi limiti conferisce agli allineatori dentali la massima indicazione di utilizzo allo stato attuale, in termini di predicibilità, in tutti quei casi in cui non si rende necessaria una importante correzione della dentatura nel piano sagittale e/o verticale.

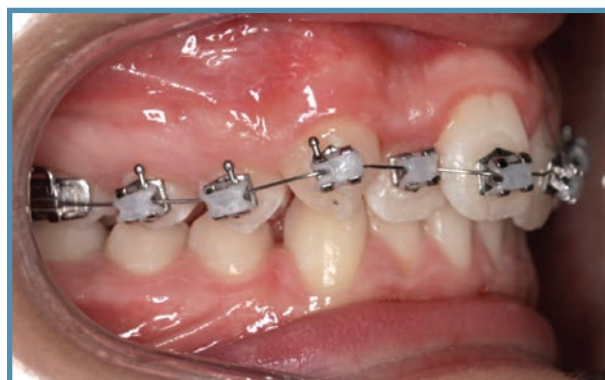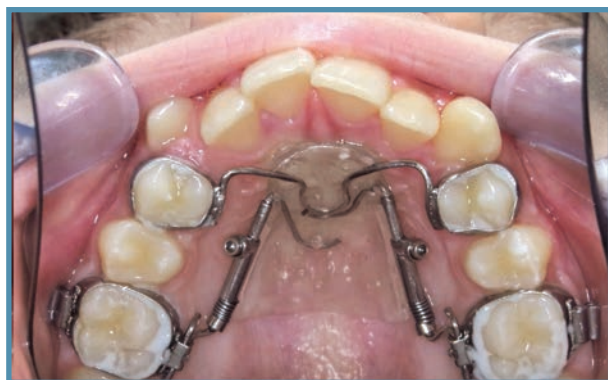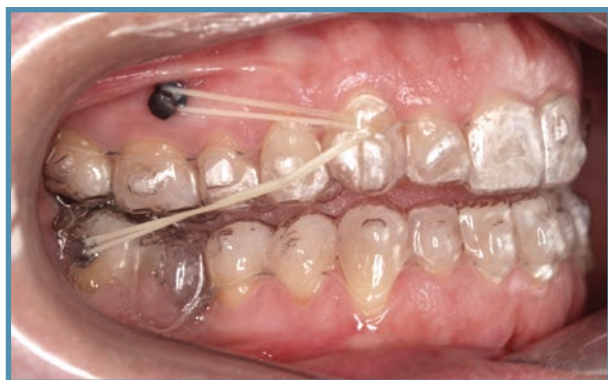L'impiego esclusivo degli allineatori in condizioni cliniche differenti, tra cui la classe II, richiede una programmazione virtuale digitale del sistema biomeccanico di forze e della sequenza dei movimenti dentali estremamente accurato in concomitanza all'utilizzo di ausiliari di trattamento per la gran parte della durata dello stesso.



*Fig. 1a-d - Trattamento di malocclusione di II classe mediante distalizzazione sequenziale in arcata superiore abbinata all'utilizzo di elastici intermassellari. Durata complessiva del trattamento 17 mesi, 57 allineatori iniziali e 14 allineatori successivi di rifinitura*

Gli elastici intermascellari rappresentano l'ausiliario più frequentemente utilizzato nelle II classi sia applicati direttamente agli allineatori che a bottoni bondati sugli elementi dentari. Tuttavia, in alcune condizioni cliniche, il solo utilizzo dei suddetti ausiliari può non essere sufficiente per la risoluzione in termini di efficacia ed efficienza del trattamento della malocclusione. Ancoraggio scheletrico

od un pre trattamento mediante sistemi distalizzanti rappresentano le principali modalità con cui vengono approcciate le II classi che ricevono un trattamento combinato in modo da aumentarne la predicibilità del trattamento, ridurne la durata e la necessità di collaborazione prolungata da parte del paziente.

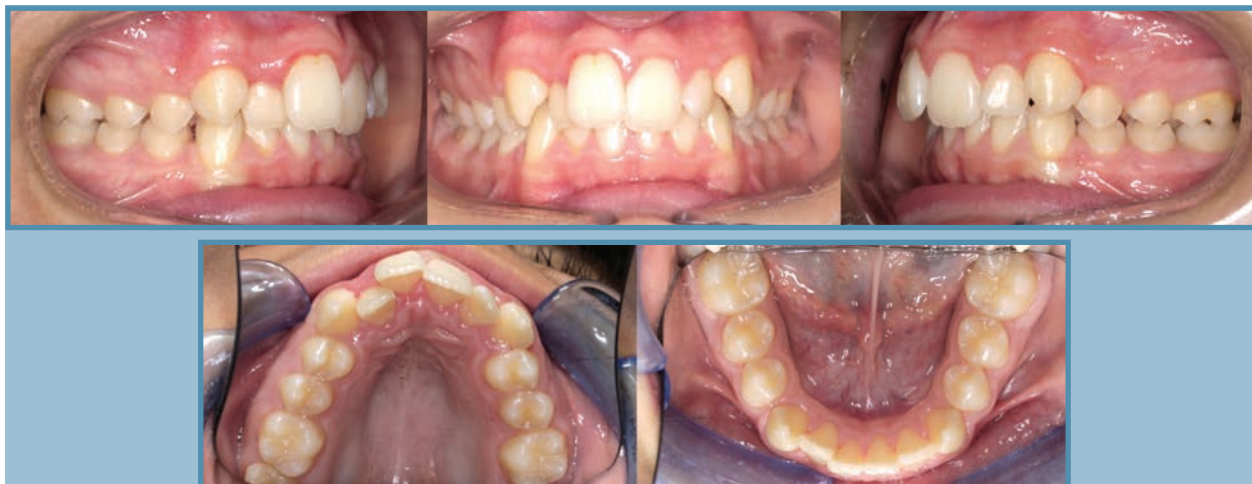

*Figg. 2a-c - Ancoraggio scheletrico, dispositivi no compliance per la distalizzazione e pre trattamento mediante apparecchiature straightwire possono precedere od integrare il trattamento con gli allineatori dentali per aumentarne la predicibilità*

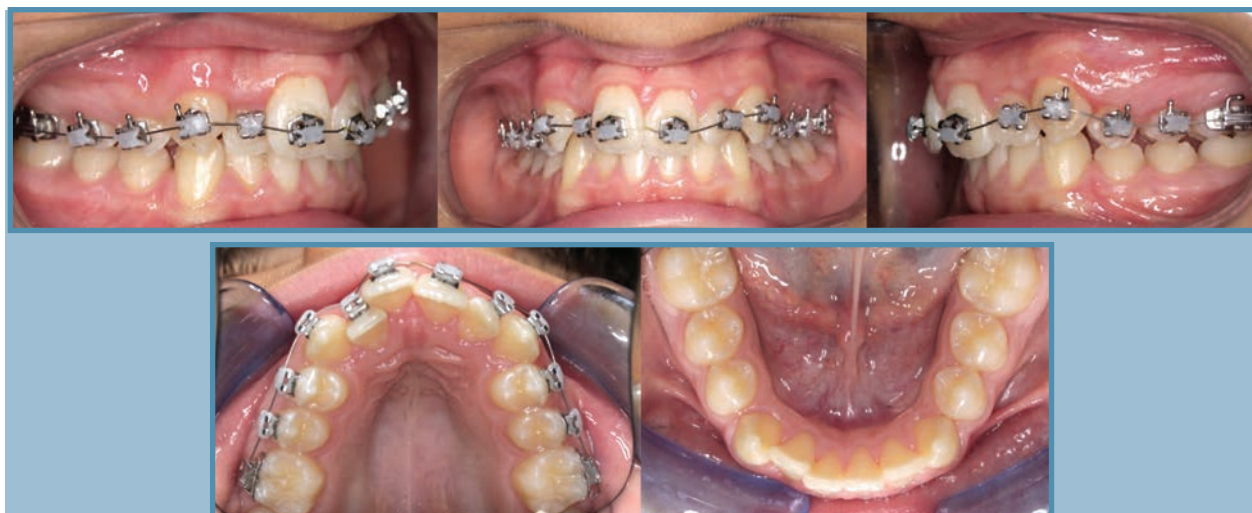Pertanto, in presenza di una malocclusione complessa in cui si ipotizzi l'uso di allineatori dentali, è consigliabile suddividere il piano di trattamento nella time-line in due macro fasi: **trattamento principale**, in cui viene trattata la caratteristica più grave e dominante della malocclusione e **finalizzazione** in cui viene completato il percorso terapeutico fino al raggiungimento della posizione dentale finale. A queste due fasi può precedere un'ulteriore fase opzionale di **trattamento iniziale**, allo scopo di ridurre o eliminare alcune caratteristiche della malocclusione che possano interferire con il trattamento principale.

Le fasi, nell'ambito della time-line di trattamento, sono illustrate nel seguente caso di seconda classe scheletrica e dentale. Il trattamento principale prevede la risoluzione della seconda classe scheletrica, l'obiettivo più importante dell'intero percorso terapeutico, in quanto il paziente si trova ancora in età evolutiva. La forma di arcata superiore unitamente all'assenza di un overjet a livello degli incisivi rappresentano, tuttavia, un limite alla possibilità di avanzamento mandibolare, pertanto un'ulteriore fase di pretrattamento mediante un dispositivo Straight-wire STEP system mono arcata è stata realizzata allo scopo di creare condizioni più favorevoli per il trattamento principale.

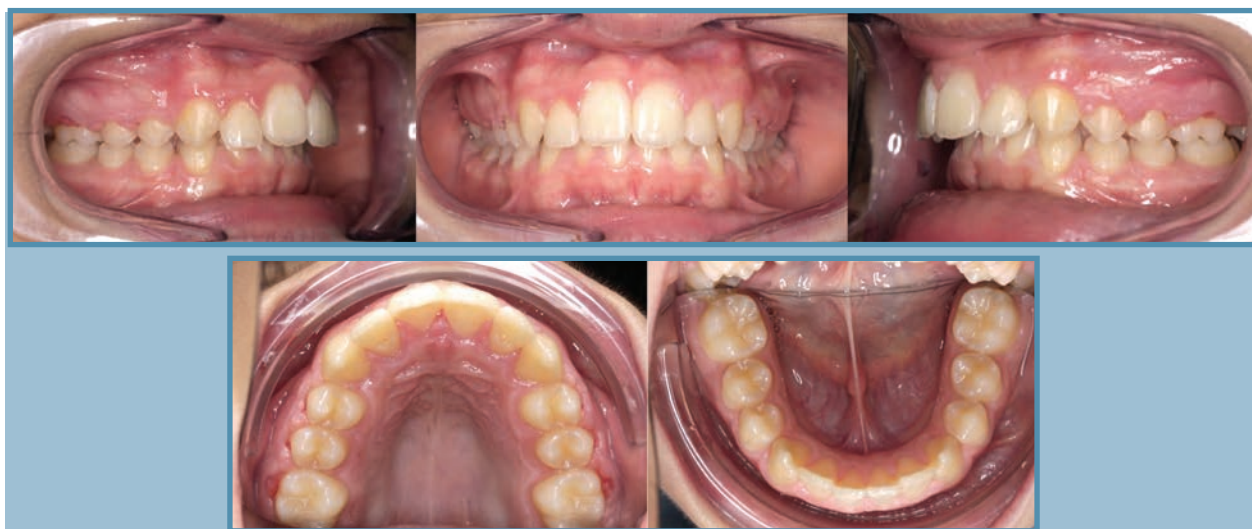## SITUAZIONE INIZIALE



## PRIMA FASE DI TRATTAMENTO

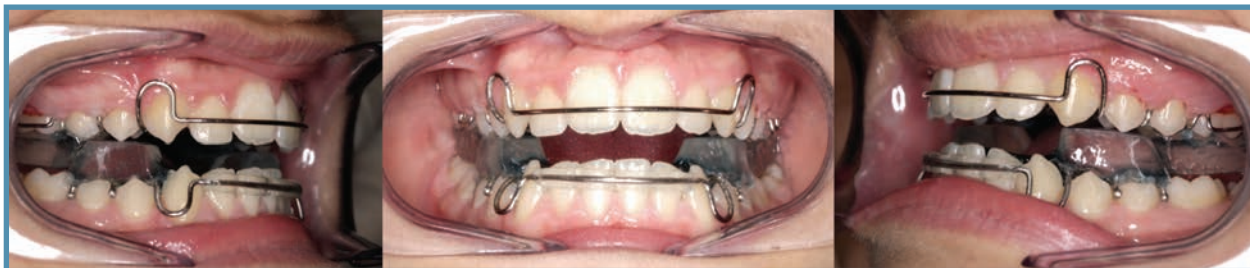

## FINE PRIMA FASE DI TRATTAMENTO



*Fig. 3a-c - Esempio delle prime fasi di trattamento combinato che integra l'utilizzo di allineatori dentali in una malocclusione di Classe II: Prima fase di trattamento mediante dispositivo straight-wire a bassa frizione STEP system per risolvere la contrazione alveolo-dentale dell'arcata superiore*

## TRATTAMENTO PRINCIPALE



Figg. 4a, b - **Trattamento principale** mediante dispositivo TWIN BLOCK

Una volta ottenuta la correzione della forma di arcata superiore, il trattamento principale può avere inizio mediante l'impiego di un dispositivo TWIN BLOCK fino alla completa correzione dei rapporti occlusali di Classe II.

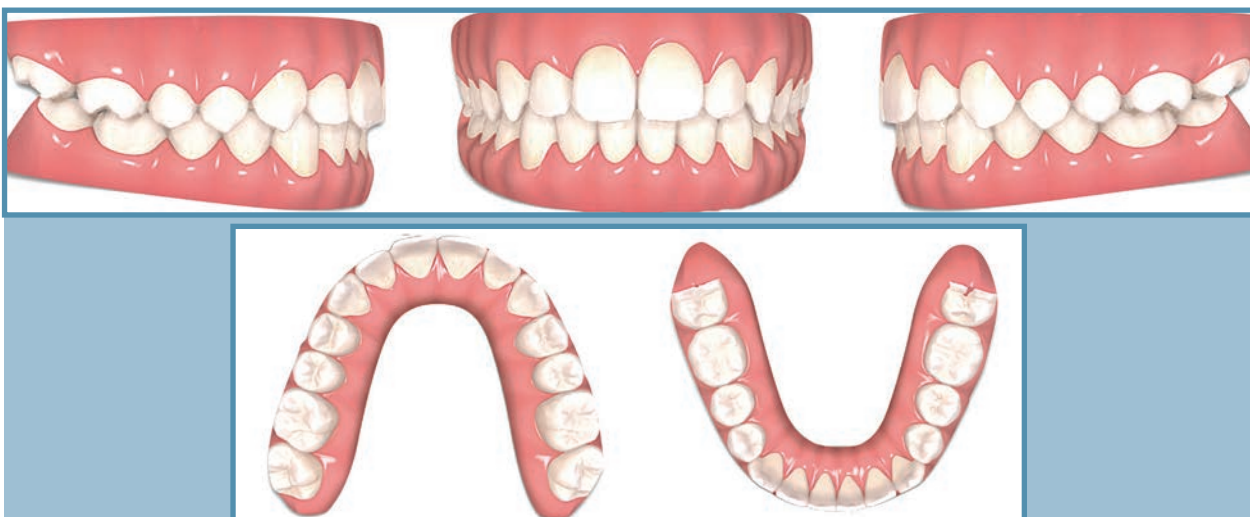
## FINE TRATTAMENTO PRINCIPALE

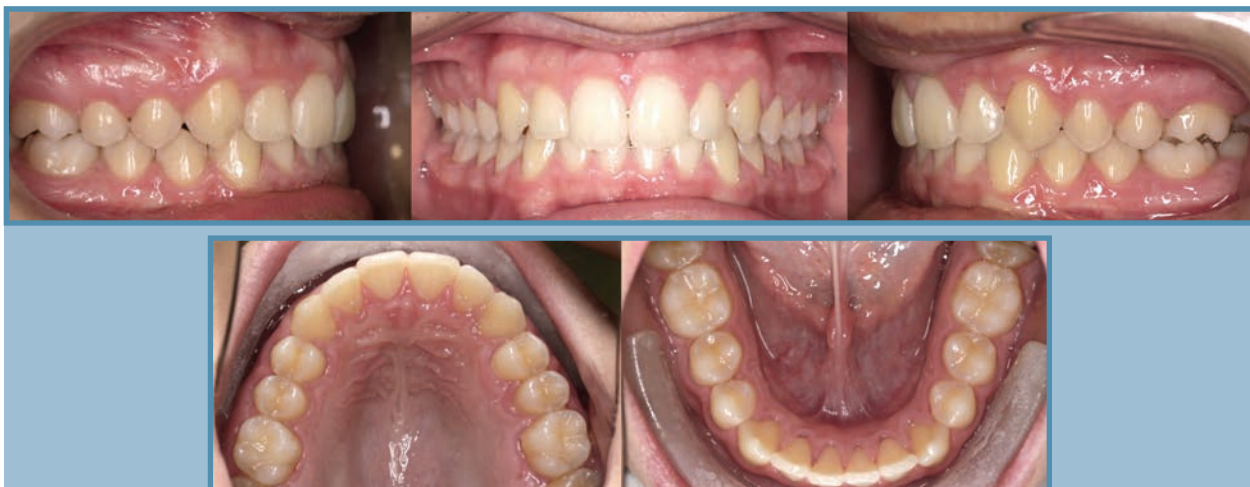

Fig. 4b

## FINALIZZAZIONE

La fase di finalizzazione, mediante allineatori dentali, rappresenta l'ultimo intervento nella time-line del percorso terapeutico e consente un rapido, preciso e altamente predicibile dettaglio sia dei parametri estetici che dell'occlusione del caso.



## FINE DEL TRATTAMENTO

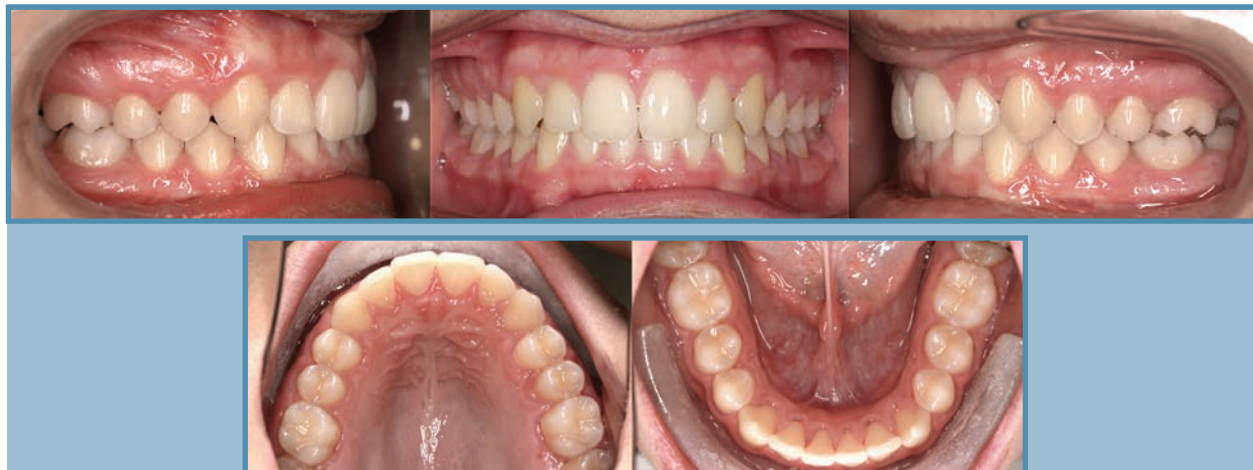

Fig. 5 - **Finalizzazione** del trattamento e **dettagliamento dell'occlusione** mediante **allineatori dentali**

Uno dei vantaggi dell'utilizzo degli allineatori nella fase di finalizzazione è quello di poter contemporaneamente proseguire la biomeccanica applicata nella fase di trattamento principale e contemporaneamente inglobare la fase di dettagliamento della posizione dentale finale comune a qualsiasi altro tipo di trattamento.

Questo tipo approccio, inoltre, consente un utilizzo di un minor numero di allineatori associato ad una minore richiesta di compliance da parte del paziente nell'utilizzo degli ausiliari di fase, riducendo complessivamente il tempo di trattamento e la necessità di ulteriori rifiniture con gli allineatori.


## CASO CLINICO



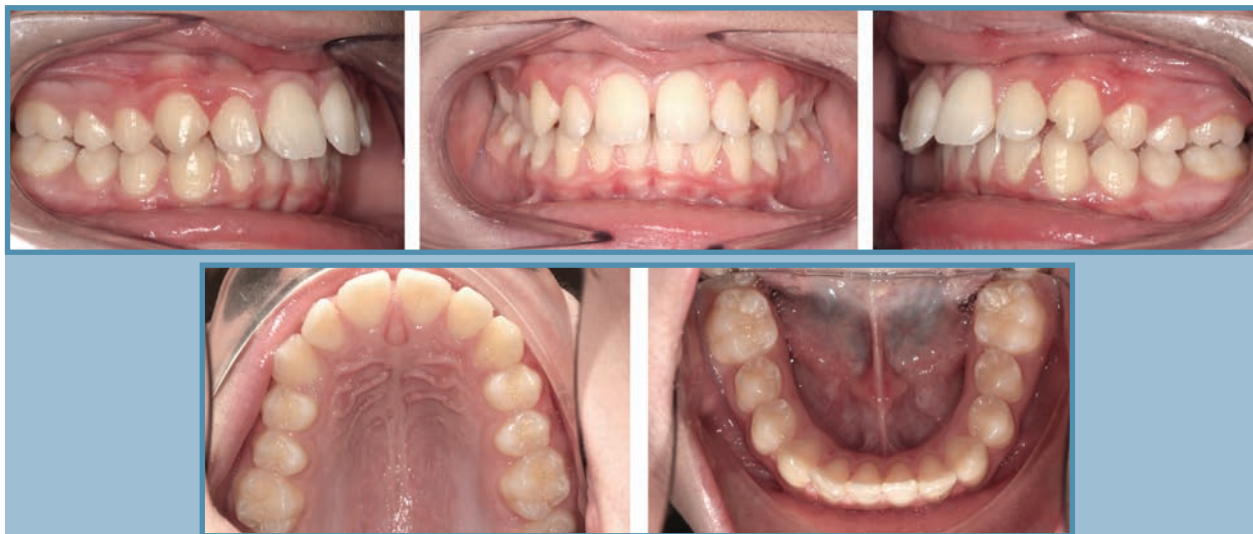Il paziente L. P. di 12 anni e 6 mesi giunge alla nostra osservazione evidenziando una seconda classe scheletrica (SNA 84,7° SNPg 77,1° ANPg 7,6°) associata a lieve iperdivergenza (SN/GoGn 37,6°). Gli incisivi superiori presentano un'inclinazione rispetto al piano bispinale di 113,6° e la loro posizione rispetto alla linea A-Pg risulta essere in eccesso di 7 mm rispetto alla norma. Gli incisivi inferiori presentano un'inclinazione di 93,7° rispetto al piano GoGn e sono normo posizionati rispetto alla linea A-Pg. La malocclusione si completa con la presenza di rapporti di Classe II molare e canina associati ad overjet aumentato pari 6,9 mm e overbite pari 7,4 mm a livello degli incisivi centrali. Lo studio della maturazione delle vertebre cervicali

colloca il paziente in prossimità della fine dello stadio CS4. L'esame ortopantomografico non evidenzia anomalie dentarie e sono presenti le gemme degli ottavi superiori. In considerazione della previsione di una ridotta quantità di crescita residua favorevole della mandibola per la risoluzione della Classe II e del posizionamento avanzato del mascellare superiore, il piano di trattamento viene strutturato in due fasi: una fase principale in cui i dispositivi impiegati avranno lo scopo di semplificare la malocclusione riducendo i rapporti dentali di Classe II mediante distalizzazione molare in arcata superiore e una seconda fase di finalizzazione dell'occlusione finale e dettagliamento mediante allineatori dentali ALLEO®.

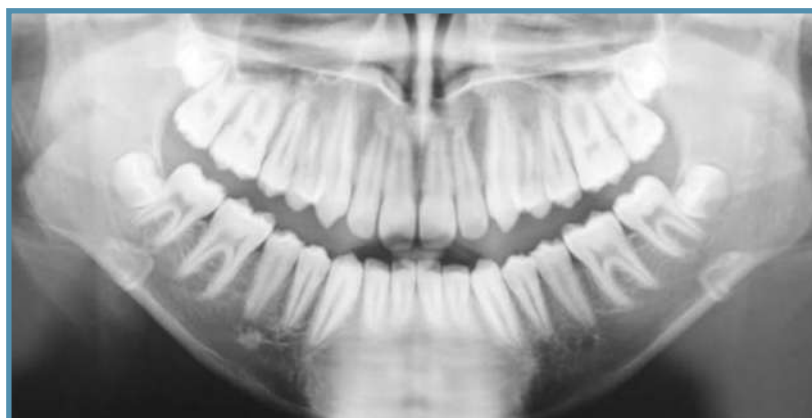
## SITUAZIONE INIZIALE



*Fig. 6 - Foto extra orali iniziali*



*Fig. 7 - Foto intra orali iniziali*



*Fig. 8 - Esame ortopantomamico iniziale*




Fig. 9 - Esame cefalometrico iniziale

## TRATTAMENTO PRINCIPALE

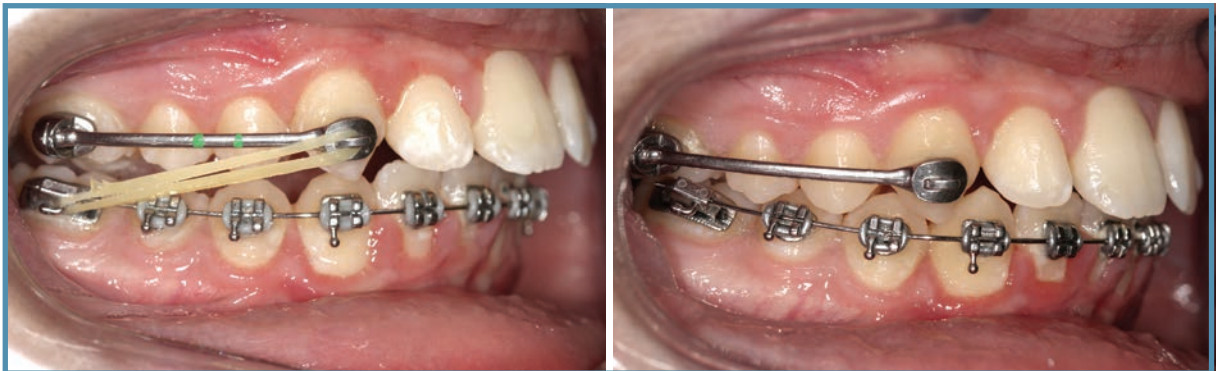

Fig. 9a - Fase attiva con elastici di Classe II

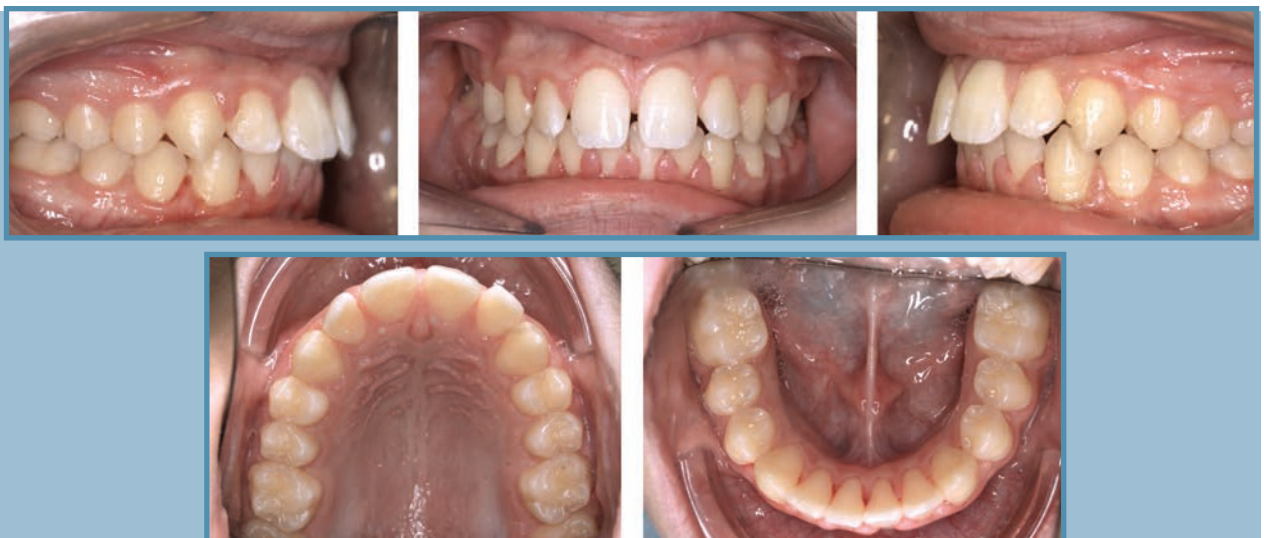

Fig. 9b - Occlusione al termine della fase principale di trattamento prima dell'inizio della fase di finalizzazione con allineatori. Durata complessiva della fase 6 mesi

## FINALIZZAZIONE TRATTAMENTO

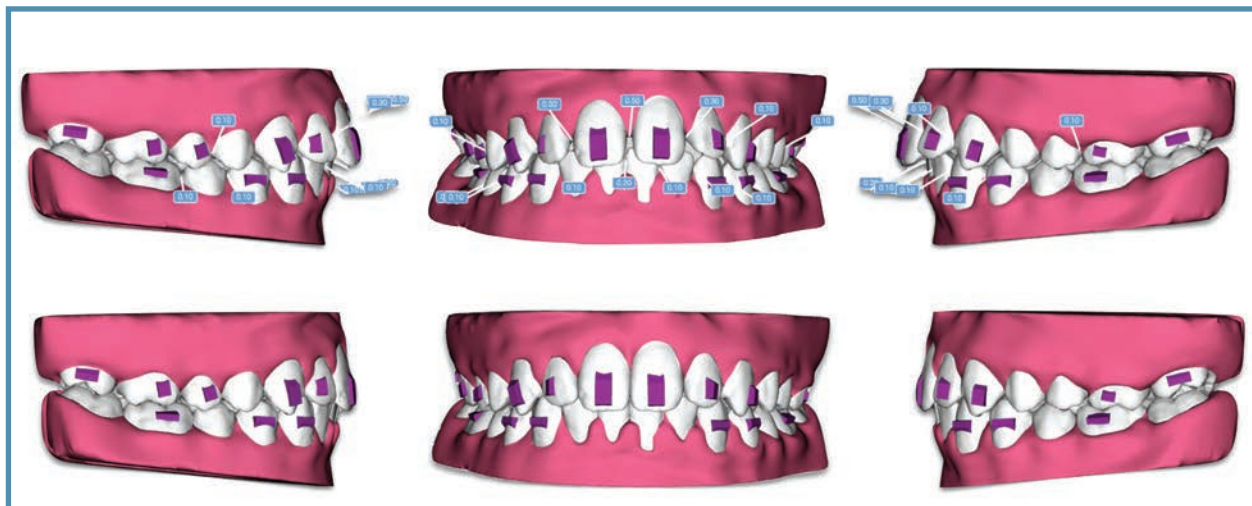


Fig. 10 - Visualizzazione del piano di trattamento digitale virtuale in visione frontale e laterale

La pianificazione del trattamento con allineatori ALLEO® viene sviluppata in collaborazione con i tecnici del Digital Service Leone attraverso il seguente flusso di lavoro:

- validazione delle scansioni stl
- sviluppo della posizione dentale finale
- definizione del sistema biomeccanico applicato
- produzione allineatori.

Il piano di trattamento prevede l'impiego di attachments di morfologia adeguata al movimento dentale richiesto e l'utilizzo di elastici intermascellari di classe II al fine di continuare la biomeccanica applicata durante la fase principale. In totale vengono programmati 15 allineatori nell'arcata superiore e 6 allineatori nell'arcata inferiore con cambio settimanale. L'utilizzo degli elastici di classe II e la riduzione interprossimale dello smalto (IPR) vengono posticipati a partire dal terzo allineatore.

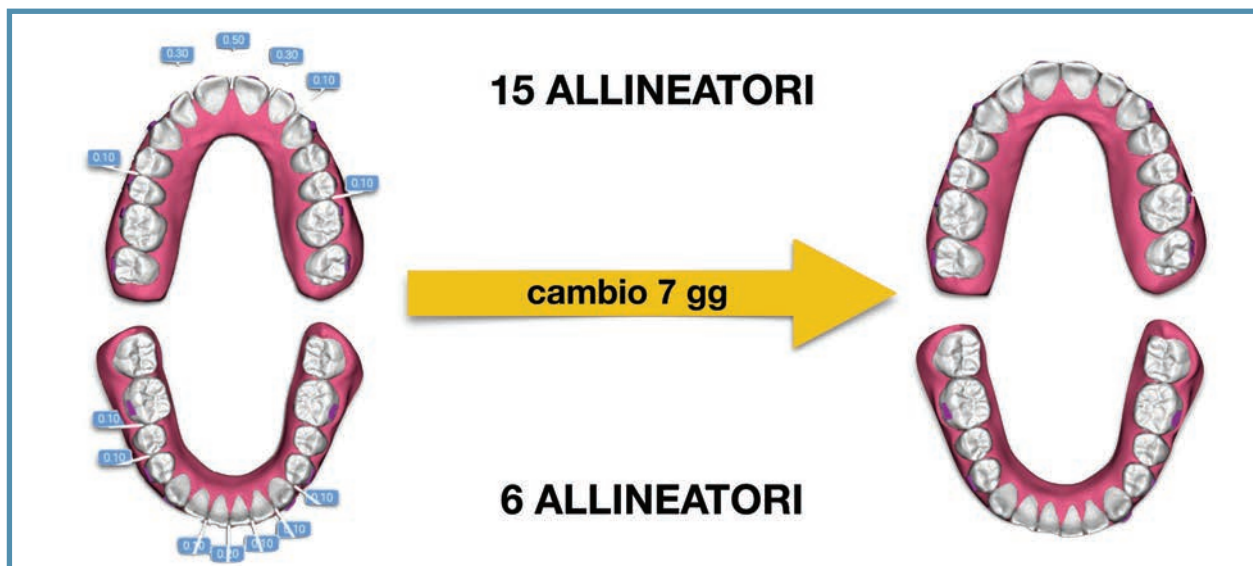


Fig. 11 - Visione oclusale a confronto della posizione dentale iniziale e finale



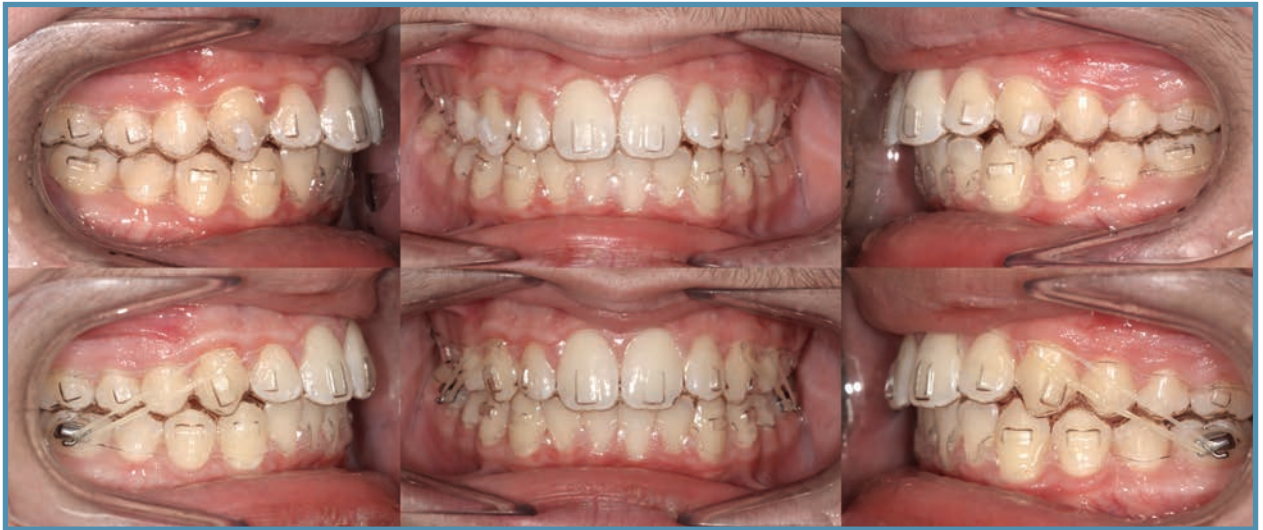

Fig. 12 - Primi allineatori in posizione e successivo inizio dell'impiego di elastici intermassellari a partire dall'allineatore numero tre

Il trattamento con allineatori prosegue per quattro mesi fino all'esaurimento degli allineatori programmati. Non si è resa necessaria una seconda fase di finitura e il paziente viene collocato in un protocollo di monitoraggio

dell'occlusione previa consegna degli allineatori di contenzione forniti unitamente alla serie di allineatori attivi. L'intera durata del trattamento è stata complessivamente di undici mesi.

## FINE DEL TRATTAMENTO




Fig. 13 - Fotografie extra orali fine trattamento

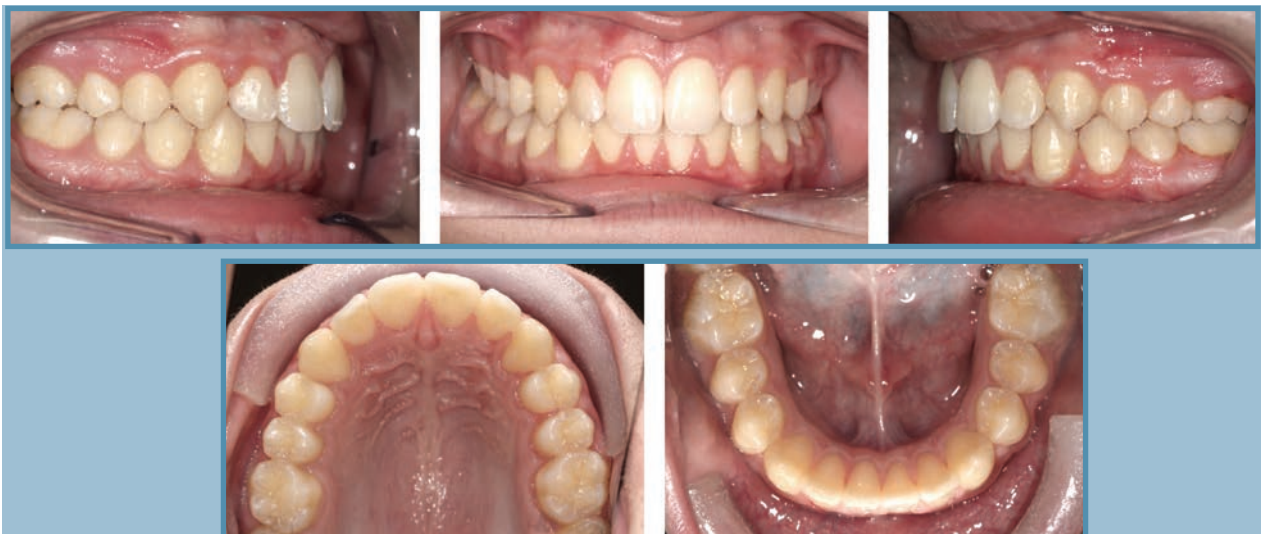

Fig. 14 - Foto intra orali fine trattamento

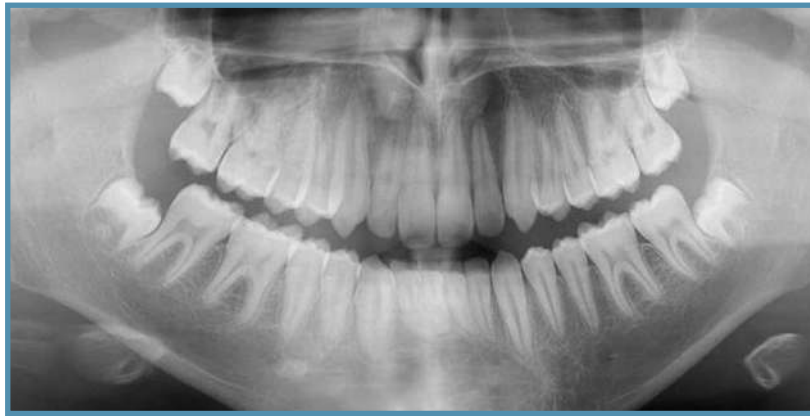

Fig. 15 - Esame ortopantomografico fine trattamento

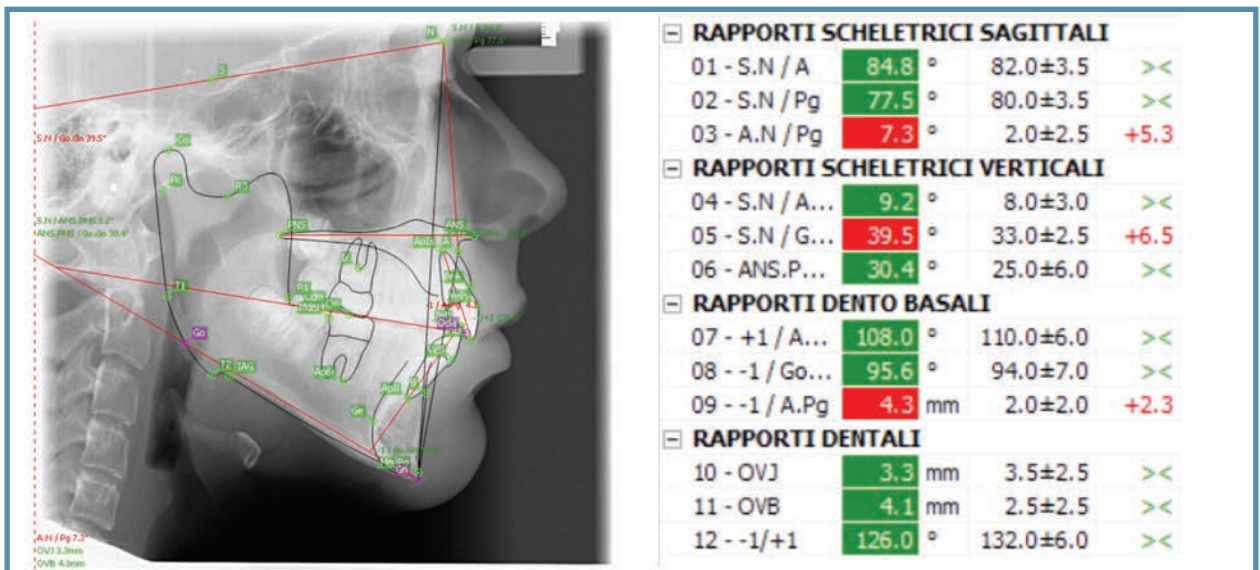


Fig. 16 - Esame cefalometrico fine trattamento

## CONCLUSIONI

L'integrazione dell'impiego di allineatori nel trattamento di malocclusioni complesse offre un'ulteriore opportunità di semplificazione del trattamento, offrendo al paziente una modalità estetica di completare il proprio percorso terapeutico, riducendo il numero di appuntamenti complessivi, in virtù sia dell'accurata programmazione virtuale della posizione finale, eliminando fasi di dettagliamento dell'occlusione attraverso l'introduzione di pieghe artistiche su appositi archi sezionati, che della ridotta necessità di visite urgenti per rottura del dispositivo.

Le visite di controllo avvengono ogni 6-8 settimane e in circostanze particolari possono essere eseguite anche in modalità telematica. La riduzione del numero complessivo di allineatori, attraverso un approccio alla malocclusione non condizionato dall'impiego di un unico dispositivo ortodontico, consente inoltre di gestire con maggiore semplicità la compliance del paziente, diminuendo o eliminando le successive fasi di rifinitura dell'occlusione e aumentando l'ergonomia del flusso di lavoro attraverso una maggiore predicibilità di risultati.

## BIBLIOGRAFIA

1. Efficacy of clear aligners in controlling orthodontic tooth movement: A systematic review. G. Rossini, S. Parrini, T. Castroflorio, A. Deregibus, C.L. De Bernardi; *Angle Orthodontist*, Vol 85, N. 5, 2015.
2. A systematic review of the accuracy and efficiency of dental movements with the Invisalign System. L. Galan-Lopez, J. Barcia-Gonzalez, E. Plasenci; *Korean Journal of Orthodontics*, 2019;49, 140-149.
3. Clear adjuncts for clear aligners, part I: class II treatment. S. J. Bowman, F. Celenza, J. Sparaga, M. A. Papadopoulos, K. Ojima, J. Cheng-Yi Lin; *Journal of Clinical Orthodontics*, 2015 February, 83-94.



## PROGETTO SENZARUSSARE

Il progetto **senzarussare** nasce con l'obiettivo di **sensibilizzare i pazienti** sui disturbi del sonno, indicando tutte le problematiche legate alle apnee ostruttive notturne e le terapie che vengono adottate, con un focus specifico sul ruolo dell'Odontoiatra come **"sentinella diagnostica"** rispetto alla sindrome OSA, e nei casi lievi/moderati, come **"terapeuta"** in grado di curare i pazienti attraverso dispositivi ortodontici su misura.

Tutta la comunicazione è incentrata sui **benefici del dormire "SENZA RUSSARE"** ed è trasmessa attraverso il sito [www.senzarussare.it](http://www.senzarussare.it).

Inoltre, all'interno della web page, saranno **evidenziati i medici odontoiatri accreditati SENZARUSSARE.**

SENZA RUSSARE

# PERCHÉ DIVENTARE MEDICO ACCREDITATO SENZARUSSARE?

## PROMOZIONE E DIVULGAZIONE



### SENZARUSSARE.IT

Oltre ad essere menzionato all'interno del sito internet, come **medico accreditato "senzarussare"**, il paziente si potrà interfacciare con te: chiedendoti informazioni o prendendo un appuntamento; il tutto compilando un semplice form.



### FACEBOOK ED INSTAGRAM

Le tue competenze saranno trasmesse anche attraverso le nostre pagine social.



### DEPLIANT DEDICATO AL PAZIENTE

Solo per te supporti cartacei dedicati ai pazienti da utilizzare in sala d'attesa



### TOTEM PER STUDIO

Riceverai in esclusiva un totem SENZARUSSARE da esporre all'interno dello studio.

## SUPPORTO TECNICO e DIAGNOSTICO



### STRUMENTI E SERVIZI DIAGNOSTICI

Condizioni vantaggiose per l'acquisto di prodotti e servizi per la diagnosi.



### MAD LAB

Potrai sempre contare su una rete di laboratori abilitati alla costruzione di dispositivi antirussamento MAD Leone.

## VUOI DIVENTARE UN MEDICO ACCREDITATO SENZARUSSARE?

Partecipa al Corso di Approfondimento diretto della Dr.ssa Francesca Milano oppure per ulteriori informazioni contatta il nostro Ufficio Marketing: [clienti@leone.it](mailto:clienti@leone.it)

*Ridi e il mondo riderà con te  
Russa e dormirai da solo.  
(Anthony Burgess)*

# Vantaggi del bandaggio indiretto digitalmente assistito

Dott. Alvisè Caburlotto  
Specialista in Ortodonzia  
Libero professionista a Venezia

Una delle caratteristiche peculiari delle tecniche Straight-wire è la presenza di informazioni di torque, tip e in-out negli attacchi, così da evitare di dover eseguire delle pieghe di primo, secondo e terzo ordine sull'arco. Ne consegue che la precisione nel posizionamento degli attacchi è di fondamentale importanza per la corretta espressione delle informazioni e per la conseguente predicibilità del risultato.

Questa estrema precisione rende così il bandaggio uno dei passaggi più importanti di tutto il trattamento ortodontico. Con il bandaggio diretto c'è un alto margine di errori di posizionamento del bracket, dovuti sia all'esperienza dell'operatore che alla difficoltà di visione.

Negli anni le tecniche di posizionamento indiretto degli attacchi sono state sviluppate per rendere il posizionamento più preciso e per rendere la procedura di bandaggio la più veloce possibile (Fig. 1)

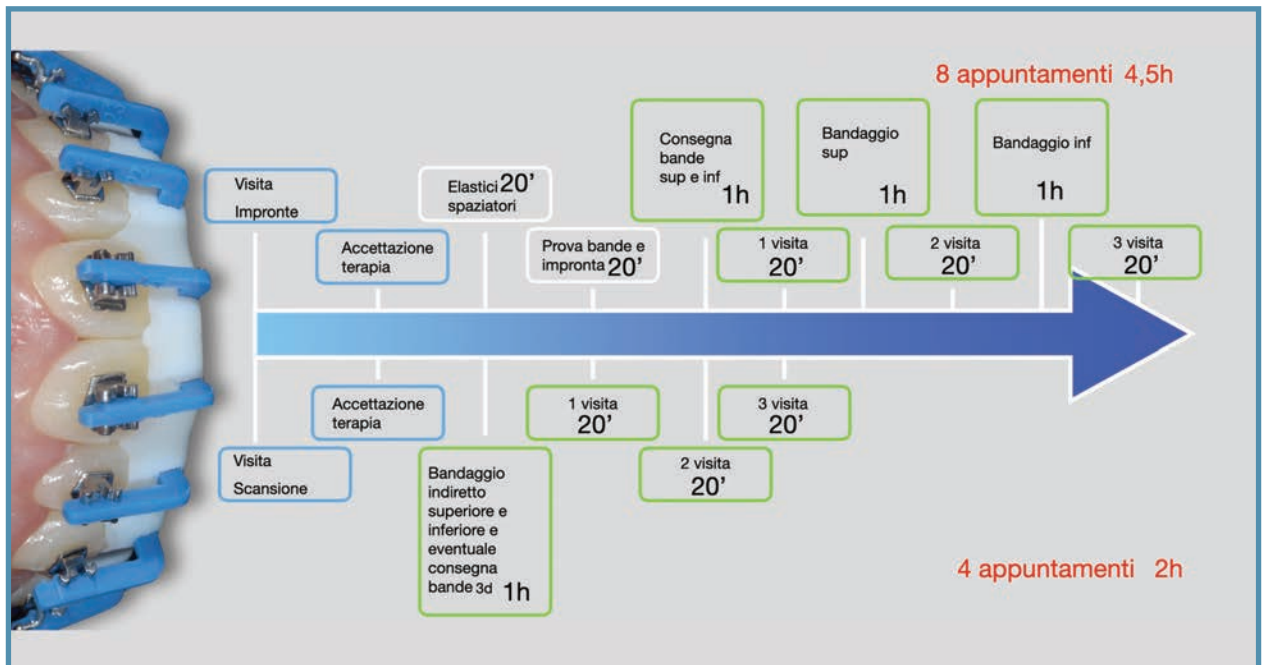


Fig. 1 - Differenze tra numero di appuntamenti e tempo impiegato tra il bandaggio diretto e la metodica indiretta digitale

Gli errori di posizionamento che si possono commettere sono nei tre assi orizzontale, verticale e mesio-distale (Fig. 2) e possono causare la necessità di un riposizionamento degli

attacchi nel corso del trattamento ortodontico, con un allungamento sia dei tempi di trattamento sia del numero di appuntamenti necessari per il rebracketing.

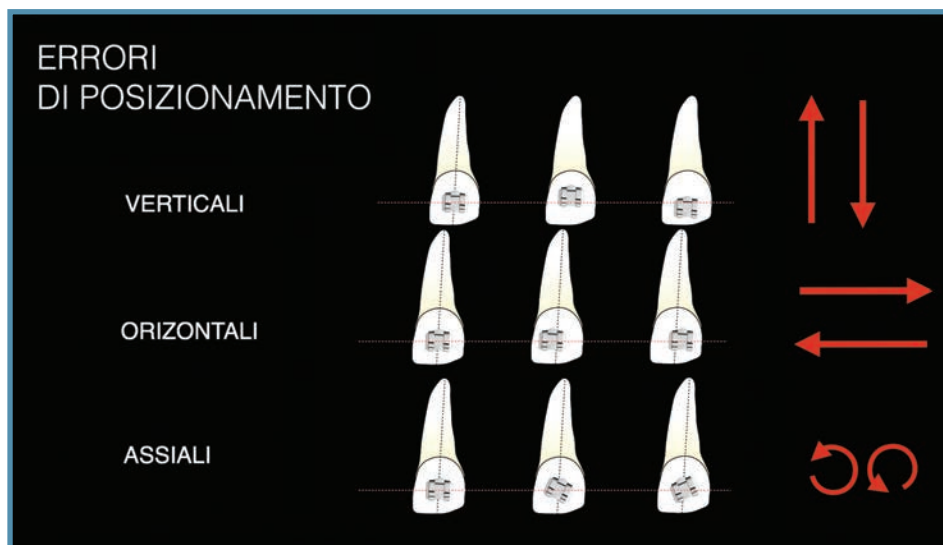
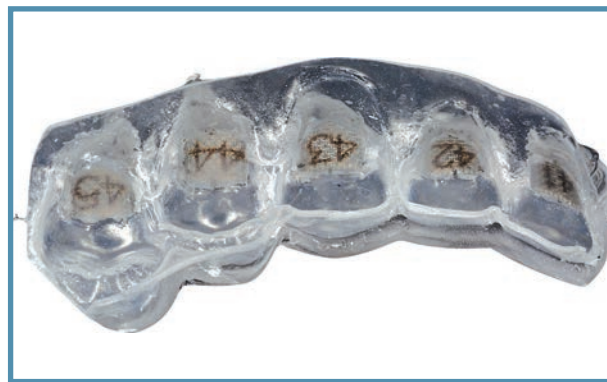
Fig. 2 - Errori di posizionamento

Il bandaggio indiretto tradizionale si basava sul posizionare direttamente gli attacchi su un modello in gesso sul quale poi veniva costruito in laboratorio un supporto con due

termostampate che consentivano di trasferire gli attacchi dal gesso alla bocca del paziente (Figg. 3 e 4).



Figg. 3, 4 - Particolare di bendaggio indiretto tradizionale con tecnica a doppia mascherina

Questa tecnica comunque ha dei limiti dovuti sia alla comunicazione clinico/laboratorio per la posizione degli attacchi, che sulla pulizia della procedura di trasferimento che spesso mostra dei grossi residui di composito al di fuori della base dell'attacco.

Con l'avvento della tecnologia digitale si è sviluppato un metodo di bandaggio indiretto digitalmente assistito. Ora gli attacchi vengono posizionati con un software in modo del tutto digitale (Leone Ortho Studio Maestro 3D) (Figg. 5 e 6).

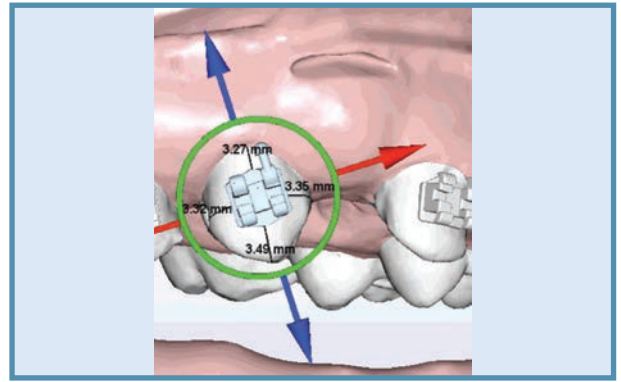
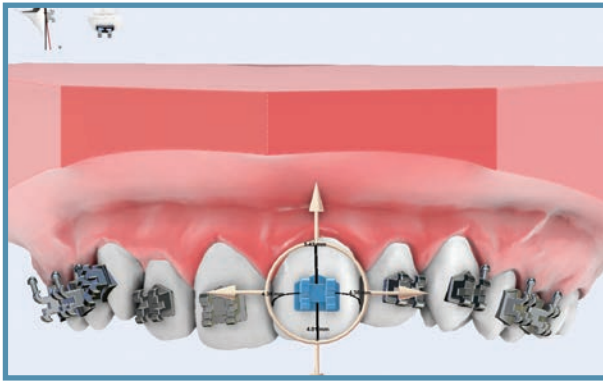


Fig. 5, 6 - Posizionamento digitale dei brackets : il software indica misure precise sulla posizione dell'attacco

Questo strumento digitale consente la segmentazione, la misurazione della larghezza e altezza dei denti, la conseguente determinazione dell'asse lungo e dell'altezza media delle corone cliniche al fine di posizionare virtualmente i brackets nella posizione corretta.

L'operatore può successivamente modificare l'altezza di posizionamento, il torque, il tip e la rotazione in modo

da ottenere un posizionamento dei brackets assolutamente individualizzato e strategico per il caso (Fig. 7).

Una volta ottenuta la posizione ideale dei brackets, si utilizza il software Leone per disegnare un Transfer Bite che, grazie alla stampa 3D e a specifici alometri (jig), consente di applicare i bracket in modo preciso (Figg. 8-11).

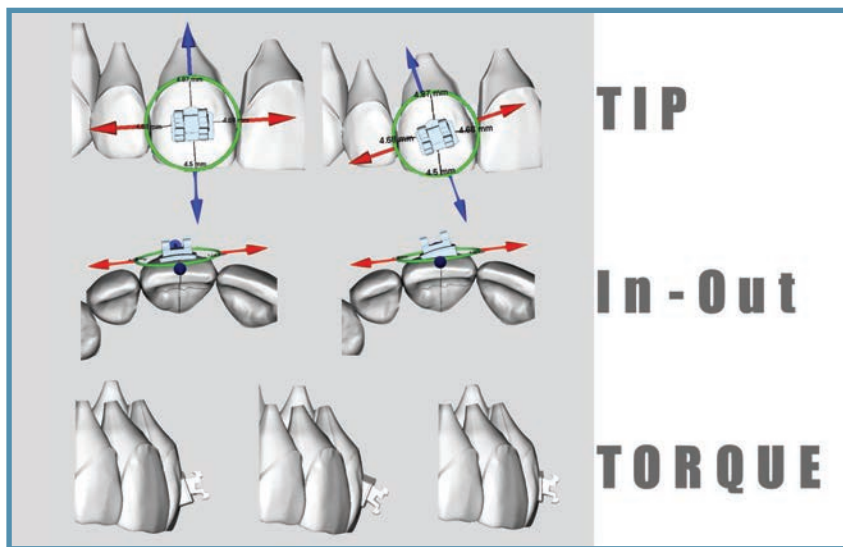


Fig. 7 - È possibile individualizzare il posizionamento degli attacchi andando a variare i valori di posizionamento di tip, in - out e torque

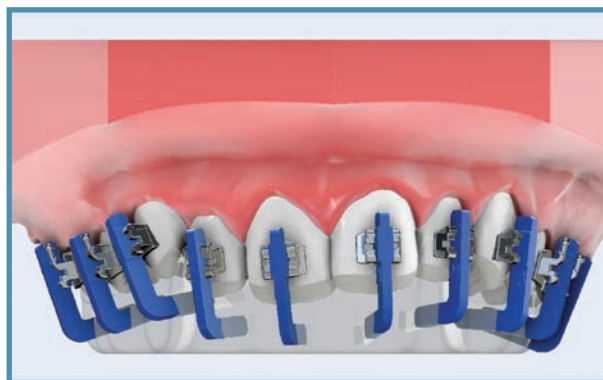



Fig. 8 - Transfer Bite disegnato digitalmente



Figg. 9-11 - Particolare del Transfer bite con tutti gli attacchi compresi i molari pronto per essere posizionato



Fig. 10

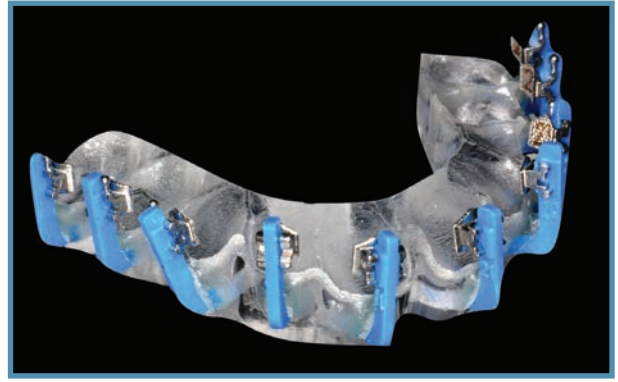


Fig. 11

Il sistema Transfer Bite è migliore di un bandaggio indiretto tradizionale perché permette di avere la visione completa della base dell'attacco, ottimizzando la rimozione dall'eccesso di composito.

Inoltre il Transfer Bite (realizzato in materiale biocompatibile

con una stampante 3D ad alta precisione), rispetto al tray termoplastato, ha una maggiore stabilità sulle arcate dentarie, con il risultato di una maggiore precisione e consente anche di poter riposizionare l'attacco in caso di distacco (Fig. 12).

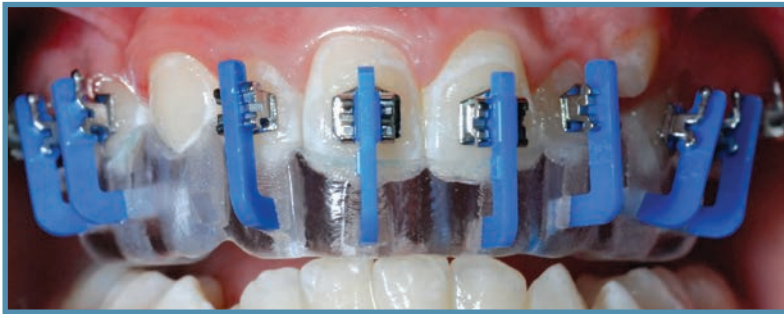

Fig. 12 - Transfer bite e attacchi posizionati.

I vantaggi dati dall'uso quotidiano del DIGITAL INDIRECT BONDING sono veramente molteplici.

Con l'aiuto e la semplicità del software dedicato si riescono a posizionare in modo preciso gli attacchi ortodontici e si riduce del 60% il tempo necessario per il bandaggio delle arcate.

Si posizionano fin da subito gli attacchi in modo corretto e individualizzato, diminuendo così i futuri appuntamenti

per il rebracketing e di conseguenza si riduce anche il tempo stesso del trattamento, traducendosi per noi in un risparmio anche economico.

Grazie al Trasfer bite ed ai jig dedicati, si crea un sistema di bandaggio indiretto vincolato che permette di avere un posizionamento dei brackets pulito, senza debordi di composito tipici del sistema tradizionale a doppia mascherina (Fig. 13).



Fig. 13 - Questa tecnica di bandaggio indiretto lascia la basetta dell'attacco libera così da poter rimuovere facilmente il composito residuo che si può notare in foto



La sua estrema facilità di utilizzo permette una gestione con assoluta tranquillità e velocità anche dai colleghi meno esperti.

Il DIGITAL INDIRECT BONDING è un sistema efficace, efficiente, economico, ergonomico ed etico; rispettando appunto i criteri delle 5 E è stato inserito all'interno della filosofia ESSENZA (Fig. 14).

## VANTAGGI DEL BANDAGGIO INDIRETTO DIGITALMENTE ASSISTITO

- 1 RIDUZIONE ERRORI
- 2 FACILITÀ DI ESECUZIONE
- 3 FACILE RIMOZIONE COMPOSITO IN ECCESSO
- 4 RISPARMIO DI TEMPO LABORATORIO / CLINICO
- 5 POSSIBILITÀ DI CUSTOMIZZAZIONE
- 6 SEMPLICE CONTROLLO POSIZIONAMENTO A DISTANZA
- 7 POSSIBILE SOVRAPPOSIZIONE CBCT / STL

Fig. 14 - I vantaggi di utilizzare un metodo di bendaggio indiretto digitalmente assistito



ISTITUTO STUDI  
ODONTOIATRICI

**PRIMO  
ANNUNCIO**

# CORSO CLINICO DI ORTODONZIA

**DALL'ORTODONZIA  
INTERCETTIVA  
AI TRATTAMENTI  
DEL PAZIENTE  
ADULTO**

**MILANO**

INIZIO CORSO GENNAIO 2022

DOTT.  
**ARTURO FORTINI**

DOTT.  
**ALVISE CABURLOTTO**

DOTT.  
**MARIO CERATI**

Tutors clinici:

DOTT.SSA  
**LAURA GHEZZI**

DOTT.SSA  
**MONICA PEDROCCA**

COSTO DEL CORSO:  
EURO 8.000,00 + IVA

PER MAGGIORI INFORMAZIONI:

[WWW.LEONE.IT/ISO](http://WWW.LEONE.IT/ISO)

OPPURE SEGRETERIA **ISO**

ISTITUTO STUDI ODONTOIATRICI

055 304458 iso@leone.it

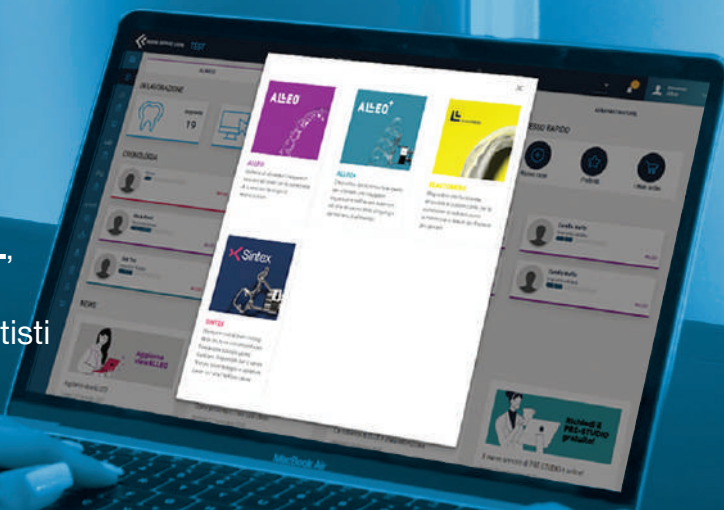
essenza

# L'ortodonzia vive una nuova epoca

**Digitali le soluzioni ortodontiche così come digitali i servizi offerti**, questa è la forza di Digital Service Leone.

Ogni trattamento - **allineatori ALLEO®**, **espansori ibridi ALLEO+** ed **elastomeri personalizzati** - viene completamente customizzato grazie alla **Piattaforma DSL**, lo spazio virtuale creato in collaborazione con un pool selezionato di esperti ortodontisti e cuore pulsante di tutta la progettazione.

Oltre alle numerose funzionalità necessarie per impostare il trattamento, tra cui il viewer 3D, la Piattaforma DSL offre tutta una serie di strumenti tecnologici per facilitare e valorizzare il lavoro del clinico.



**Inquadra il QR Code e  
iscriviti gratuitamente  
alla Piattaforma DSL  
su [dsleone.it](https://www.dsleone.it)**

# Scegli il tuo partner DSLALB!

Per essere ancora più vicina ad ogni clinico, Digital Service Leone ha scelto di offrire **il supporto logistico e tecnico di un laboratorio ortodontico selezionato**. In questo modo, il clinico ha sempre un **tecnico esperto di riferimento che lo accompagna in tutto il trattamento**, garantendo un supporto esteso anche in termini di orari e di soluzioni.

Al clinico basterà caricare sulla Piattaforma DSL i dati per la richiesta dello studio del caso del suo paziente e il DSLALB si occuperà del ritiro, sviluppo e revisione dell'impronta, nonché del suo caricamento sulla piattaforma.



**Inquadra il QR Code  
e scopri tutti i  
DSLALB sul territorio**

Digital Service Leone Srl  
Via Pratese 160/b  
50145 Firenze | Italia


Contattaci  
055 019901  
info@dsleone.it | www.dsleone.it



Una società del Gruppo



 Sintex



**Digital Ready Expansion**



Scopri di più:  
[www.dsleone.it](http://www.dsleone.it)

**Leone S.p.a. Ortodonzia e Implantologia**

Via P. a Quaracchi 50 | 50019 Sesto Fiorentino | Firenze | Italia | tel. 055.304401 | fax 055.374808 | [info@leone.it](mailto:info@leone.it) | [www.leone.it](http://www.leone.it)